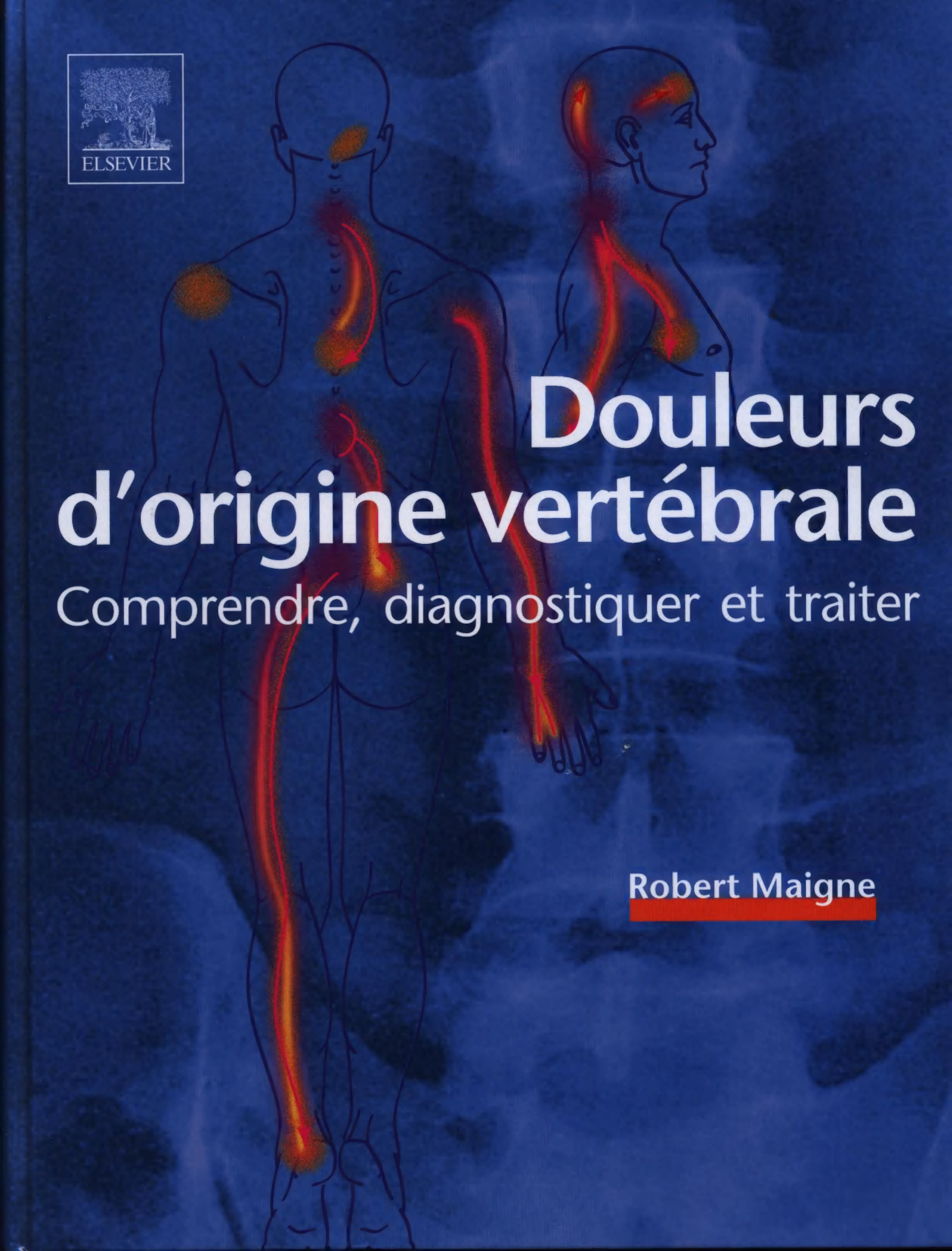
ELSEVIER
Douleurs d'origine vertébrale
Comprendre, diagnostiquer et traiter
Robert Maigne

Douleurs d'origine vertébrale

Comprendre, diagnostiquer et traiter

Douleurs d'origine vertébrale

Comprendre, diagnostiquer et traiter

Robert Maigne

Préface
Marcel-Francis Kahn

ELSEVIER
MASSON

Robert Maigne
Spécialiste en rhumatologie et en médecine physique

Douleurs d'origine vertébrale. Comprendre, diagnostiquer et traiter
Responsable éditoriale : Marie-Jo Rouquette
Éditeur : Gregg Colin
Chef de projet : Françoise Méthiviez
Conception graphique et maquette de couverture : Véronique Lentaigne

© 2006 Elsevier Masson SAS. Tous droits réservés
62, rue Camille-Desmoulins, 92442 Issy-les-Moulineaux cedex
http://france.elsevier.com

L'éditeur ne pourra être tenu pour responsable de tout incident ou accident, tant aux personnes qu'aux biens, qui pourrait résulter soit de sa négligence, soit de l'utilisation de tous produits, méthodes, instructions ou idées décrits dans la publication. En raison de l'évolution rapide de la science médicale, l'éditeur recommande qu'une vérification extérieure intervienne pour les diagnostics et la posologie.

Tous droits de traduction, d'adaptation et de reproduction par tous procédés réservés pour tous pays. En application de la loi du 1er juillet 1992, il est interdit de reproduire, même partiellement, la présente publication sans l'autorisation de l'éditeur ou du Centre français d'exploitation du droit de copie (20, rue des Grands-Augustins, 75006 Paris).
All rights reserved. No part of this publication may be translated, reproduced, stored in a retrieval system or transmitted in any form or by any other electronic means, mechanical, photocopying, recording or otherwise, without prior permission of the publisher.

Photocomposition : SPI Publisher Services, Pondichéry, Inde
Imprimé aux Pays-Bas par Krips
Dépôt légal : Novembre 2006 – 2e tirage révisé (août 2009)

ISBN : 2-84229-702-6

Table des matières

Préface, M.-F. Kahn . . . . . **XV**
Avant-propos . . . . . **XVII**
Étapes d'un parcours . . . . . **XIX**

Partie 1
RACHIS

1 Rappel anatomique **3**
Courbures 3
Formation des courbures 4
Courbures et résistance vertébrale 4
Vertèbre type 5
Structure du corps vertébral 5
Articulations interapophysaires 7
Disque intervertébral 9
Nucleus pulposus ou noyau central 10
Annulus fibrosus 11
Système ligamentaire 12
Ligament longitudinal antérieur 12
Ligament longitudinal postérieur 12
Ligament interépineux 13
Ligament surépineux 13
Ligaments jaunes 13
Ligaments intertransversaires 14
Pseudoligaments 14
Muscles 14
Muscles périrachidiens 14
Muscles abdominaux 16
Muscles du cou et du dos 16
Muscles des lombes 17
Muscles unisegmentaires 17
Vascularisation des structures vertébrales 17
Artères 17
Veines 18
Particularités régionales 19
Rachis cervical 19
Rachis dorsal 23
Rachis lombaire 24
Sacro-iliaque 25
Segment mobile 26
Le segment mobile, unité de mouvement 27
Contraintes du segment mobile 35
Disque amortisseur et répartiteur de pressions 35
Rôle de la sangle abdominale 36
Lésions dégénératives, les conséquences du vieillissement 38
Sur le corps vertébral 38
Sur le disque 38

2 Nerfs rachidiens **45**
Nerf rachidien 45
Racine antérieure motrice 45
Racine postérieure sensitive 45
Branche antérieure 45
Branche postérieure 49
Nerf sinuvertébral 52

3 Système sympathique et parasympathique **54**
Système sympathique 54
Système parasympathique 55
Neuromédiateurs 55
Le système sympathique fonctionne par l'intermédiaire de neuromédiateurs . . . 55
Le système sympathique intervient dans la douleur 56

4 Récepteurs musculaires, tendineux et articulaires **57**
Récepteurs musculaires 57
Fuseaux neuromusculaires 57
Récepteurs tendineux (organes tendineux de Golgi) 59
Terminaisons nerveuses libres 59
Récepteurs articulaires 59

5 Innervation des constituants du segment mobile **61**
Innervation du disque 61
Innervation des articulations interapophysaires 61
Innervation des ligaments 61
Innervation du périoste de la vertèbre . . 62
Innervation des muscles spinaux 62

Douleurs d'origine vertébrale. Comprendre, diagnostiquer et traiter
© 2009 Elsevier Masson SAS. Tous droits réservés

Rôle du nerf sinuvertébral 62
Automaticité du fonctionnement vertébral, rôle essentiel du système proprioceptif 62

6 Douleur d'origine vertébrale 64
Les voies de la douleur 64
Quelques rappels 65
Douleurs projetées 66
Douleurs chroniques de déafférentation 66
Réflexe d'axone 66
Notion de plasticité 66
Phénomène de convergence 67
Répétition des crises 67
Double crush syndrome (Upton et McComas) 68

7 Douleurs expérimentalement provoquées 69
Au niveau du nerf rachidien 69
Racine sensitive 69
Racine motrice 70
Au niveau du disque 70
Fissures radiales 71
Fissures « annulaires » 71
Au niveau des articulations interapophysaires 72
Au niveau des ligaments interépineux 73
Au niveau des ligaments communs postérieur et antérieur 74
Au niveau du ligament jaune 75
Au niveau du corps vertébral 75
Au niveau des muscles 76

8 Lésions vertébrales et douleurs communes 78
Lésions discales 78
Fissures annulaires 78
Fissures radiées 78
Hernies discales 79
Au niveau lombaire 80
Lésions des articulations interapophysaires 81
Anomalies 82
Lésions dégénératives 82
Rôle pathologique 82
Périarthrites articulaires postérieures . . . 83
Autres lésions 83
Formations méniscoïdes 83
Lésions musculaires objectivables 83

9 Applications cliniques 85
Examen vertébral 85
Interrogatoire et anamnèse 86
Examen physique 87
Examen de la mobilité globale 87
Examen de la mobilité régionale 88
Examen segmentaire codifié (R. Maigne) 90

10 Syndrome segmentaire cellulo-téno-myalgique à topographie métamérique 100
Manifestations du syndrome segmentaire CTM (R. Maigne) 101
Topographie constante des manifestations pour un segment donné 102
Dermocellulalgie (dans le dermatome) 102
Topographie 103
Dermocellulalgie active et inactive 104
Dermocellulalgie et thermographie 108
Dermocellulalgie et « cellulite » 108
Dermalgies viscérales 108
Cordons myalgiques indurés et points gâchettes (*trigger points*) 109
« Muscles cibles » 111
« Points gâchettes » et douleurs projetées 111
Hypersensibilité ténopériostée 112
Manifestations CTM actives et inactives 113

11 Douleurs myofasciales d'origine non vertébrale 114
Cellulite ou panniculose 114
Tendomyose 114
Taut bands et *trigger points* (J. Travell et D. Simons) 115

12 Fibromyalgie 117

13 Dérangement douloureux intervertébral mineur (DDIM) ou dysfonctionnement douloureux réversible du segment vertébral 118
Définition 119
Évolution 119
Diagnostic d'un DDIM 120
Différents états des DDIM 120
DDIM aigus 120
DDIM chroniques 120
DDIM « actifs » et « inactifs » 120
Diagnostic différentiel 120
Poussée congestive d'arthrose 120
DDIM et lésion discale 121
Localisation et nombre 121
Association de DDIM à différents niveaux . . . 121
DDIM et seuil de tolérance 121

© 2009 Elsevier Masson SAS. Tous droits réservés

Traitement 122
Cas aigus 122
DDIM récidivants 122
Cas chroniques 123
Faut-il traiter les DDIM « inactifs » ? 123
Le dérangement intervertébral mineur est-il susceptible d'avoir des répercussions viscérales ? 123
Hypothèse sur le mécanisme du DDIM 123
Hypothèses mécaniques 123
Conclusion 125
Confusions 126
DDIM et « lésion ostéopathique » 126
Syndrome facettaire et DDIM 126
Tableau de synthèse 128

Partie 2
TRAITEMENTS

14 Traitements manuels 131
A. MANIPULATIONS, MOBILISATIONS 131
Manipulations et mobilisations vertébrales 131
Manipulations 131
Manipulation avec impulsion 131
Règle de la non-douleur et principe du mouvement contraire (R. Maigne) 139
Conduite du traitement par manipulation 144
B. ÉTIREMENTS 150
Étirements longitudinaux 150
Étirements transversaux 152
Techniques d'étirement digital sur rachis immobile 153
Étirements musculaires en balayage 154
C. MASSOTHÉRAPIE 155
Massage de décontraction des muscles des gouttières paravertébrales 155
Le massage dans les manifestations CTM 155
Massage transverse profond 159

15 Tractions vertébrales 161
Traction cervicale 161
Tractions lombaires au lit 162

16 Infiltrations et injections 163
Infiltrations rachidiennes 163
Infiltrations épidurales 163
Par le hiatus sacrococcygien 163
Par voie interépineuse lombaire 165
Par le premier trou sacré 166
Infiltrations sous-arachnoïdiennes 166
Incidents 167
Accidents 167
Infiltrations des articulations interapophysaires 167
Région lombaire 168
Jonction dorsolombaire 168
Région dorsale 169
Région cervicale 169
Infiltrations ligamentaires 169
Ligaments interépineux 169
Ligament iliolombaire 170
Infiltrations nerveuses 170
Infiltrations foraminales 170
Infiltration des branches postérieures des nerfs rachidiens 171
Infiltrations des points myalgiques 171
Infiltrations des cicatrices 172
ACCIDENTS DES ANESTHÉSIES LOCALES 173
Accidents allergiques 173
Accidents toxiques 173
Diffusion de l'anesthésique local vers le névraxe 173
Inconvénients des infiltrations cortisonées 173

17 Traitements physiques complémentaires 174
Hydrothérapie et thermothérapie 174
Méthode de l'Hôtel-Dieu 174
Cryothérapie 175
Application de glace 175
Massage à la glace 175
Pulvérisation froide 175
Électrothérapie 176
Au niveau du rachis 176
Sur les manifestations du syndrome neurotrophique vertébral segmentaire 176

18 Les contentions 177
Contentions lombaires et cervicales 177
Région lombaire 177
Lombostats semi-rigides 179
Contentions cervicales 180
Minerves et colliers cervicaux 180
Indications 181

19 Rééducation 182
Dans les cervicalgies 182
Dans les dorsalgies 182
Dans les lombalgies 182
Lombalgies d'origine basse 182

© 2009 Elsevier Masson SAS. Tous droits réservés

Lombalgies basses d'origine haute 183
Rééducation des membres inférieurs 183

20 Les planches de salut, les – presque – indispensables 184
Le siège 184
Le lit 185

Partie 3
ASPECTS CLINIQUES
Première clé pratique 187
Deuxième clé pratique 187
Troisième clé pratique 188
Quatrième clé pratique 188
Cinquième clé pratique 188
Sixième clé en forme d'avertissement 188

21 Cervicalgies communes chroniques 189
Pièges 189
Signes cliniques des cervicalgies communes 189
Anamnèse 190
Radiographie 190
Étude des mouvements 190
Examen segmentaire 190
Manifestations CTM 191
Différentes origines des cervicalgies communes et leurs traitements . . . 192
Arthrose cervicale 192
Dérangements intervertébraux mineurs . . 193
Un cas particulier : les cervicalgies post-traumatiques 194
Cervicalgies d'origine musculaire, cellulitique ou ligamentaire 195
Cervicalgies et psychisme 195

22 Cervicalgie aiguë et torticolis 196
Torticolis aigu banal 196
Torticolis par DDIM 196
Torticolis d'origine musculaire 196
Torticolis d'origine mixte 197
Torticolis par fixation en rotation de l'articulation atlas-axis 197
Cervicalgie aiguë 197
Par poussée congestive d'arthrose 197
Par hernie discale 197

23 Névralgie cervicobrachiale commune 198
Clinique 198
Examen du cou 198
Recherche de l'étage atteint 198
Test de traction manuelle 198
Douleur interscapulaire 199
Tableaux cliniques selon l'étage vertébral responsable 199
Syndrome C5 199
Syndrome C6 199
Syndrome C7 199
Syndrome C8 200
Étiologies 200
Névralgie cervicobrachiale par cervicarthrose 200
Névralgie cervicobrachiale par hernie discale 200
Névralgie cervicobrachiale par DDIM 201
Diagnostic différentiel 201
Syndromes tronculaires 201
Douleurs projetées 201
Tumeurs intrarachidiennes 201
Spondylodiscites infectieuses 201
Métastases vertébrales 201
Syndrome de Pancoast-Tobias 201
Traitement 201
Manipulations 202
Tractions vertébrales 202
Manipulation et traction 202
Douleurs résiduelles et manifestations cellulo-téno-périosto-myalgiques d'origine vertébrale 202

24 Dorsalgies chroniques communes : leur fréquente origine cervicale basse 204
Pièges 204
Dorsalgie interscapulaire d'origine cervicale (R. Maigne) 204
Tableau clinique 204
Examen clinique 205
Signes radiologiques 207
Rachis cervical et douleur dorsale 208
Mécanisme pathogénique 209
Quelques cas cliniques particuliers 211
Traitement 212
Rééducation 214
Prévention 214
Dorsalgies chroniques communes d'origine dorsale 214
Dorsalgies par DDIM dorsal 214
Dorsalgie d'origine discale 215
Dorsalgies liées à la dorsarthrose 215
Dorsalgies et maladie de Scheuermann . . 215
Dorsalgie et ostéoporose 215
Dorsalgie et ligament interépineux 216
Dorsalgies chroniques d'origine musculaire 216

© 2009 Elsevier Masson SAS. Tous droits réservés

Dorsalgies aiguës 216
Dorsalgie interscapulaire aiguë d'origine cervicale 216
Dorsalgie aiguë d'origine dorsale 217
Dorsalgie aiguë par calcification discale . . 217
Dorsalgie aiguë d'origine musculaire 217

25 Entorses costales 219
Circonstances et apparition. 219
Faux mouvements ou effort 219
Traumatismes directs 219
Tableau clinique. 219
Entorses costales postérieures 219
Entorses costales antérieures. 220
S'agit-il bien d'une entorse ?. 220
Où se produit cette entorse ?. 222
Traitement 222
La « côte qui accroche » 222

26 Lombalgies chroniques 223
Examen d'un lombalgique 224
Interrogatoire. 224
Examen général 224
Examen neurologique 228
Examen radiographique. 229
Conclusions de l'examen clinique 229

27 Lombalgie d'origine lombosacrée. . . 230
FORMES CHRONIQUES 230
Lombalgies discales. 230
1. La lésion discale est directement responsable de la douleur. 230
2. La lésion discale est indirectement responsable de la douleur. 231
Lombalgies articulaires postérieures lombaires inférieures (*facet syndrome*) 232
Lombalgie d'origine ligamentaire 233
Lombalgies d'origine lombosacrée et « DDIM » 233
Lombalgie d'origine lombaire basse et syndrome segmentaire cellulo-téno-périosto-myalgique. . . 234
Traitement 234
Traitement vertébral. 234
Lombostat 235
Traitement des manifestations du syndrome segmentaire CTM. 236
Précautions posturales 236
Rééducation. 237
Chirurgie 237
Lombalgies communes de cause non vertébrale 237
Lombalgies d'origine musculaire 237
Lombalgie par « blindage cellulitique » 238
Lombalgie et ligament iliolombaire 238
FORMES AIGUËS. 239
Lombalgies aiguës 239
Lumbago aigu d'origine lombosacrée . . . 239

28 Lombalgie basse d'origine dorsolombaire : la lombalgie méconnue (R. Maigne) 245
FORMES CHRONIQUES 245
Rappel anatomique 246
Signes cliniques 249
Confirmation de l'origine dorsolombaire de la lombalgie. 251
Examen radiologique 252
Fréquence 254
Formes atypiques. 254
Traitement 255
FORMES AIGUËS 257
Signes cliniques 258
Au niveau lombaire inférieur 258
Au niveau de la jonction dorsolombaire . . 258
Traitement 258
Manipulation 258
Cas particuliers 258
Lombalgie aiguë de la discopathie calcifiante. 258
Lumbago aigu d'origine musculaire 259

29 Sciatiques communes 260
Début et topographie. 260
Examen clinique 260
Examen des manifestations cellulo-téno-périosto-myalgiques 261
Imagerie 262
Radiographie 262
Tomodensitométrie 263
Imagerie par résonance magnétique 263
Radiculographie. 263
Discographie 263
Formes cliniques. 264
Sciatique hyperalgique. 264
Sciatique paralysante 264
Sciatique du sujet jeune 264
Sciatique du sujet âgé 264
Sciatique et canal étroit ou rétréci 264
Diagnostic différentiel. 265
Douleurs pseudosciatiques 265
Traitement 266
Traitement de la crise. 266
Traitement des séquelles 267

30 Névralgie crurale 269
Diagnostic différentiel. 269
Début et topographie. 269
Examen clinique 269
Traitement 270

© 2009 Elsevier Masson SAS. Tous droits réservés

31 Méralgie paresthésique 272
Origine canalaire 273
Origine vertébrale 273
Origine mixte 273
Traitement 273

32 Coccygodynie traumatique 275
Diagnostic 275
Traitement 275
Technique manuelle de l'auteur 276
Autres traitements 277

33 Syndrome des branches perforantes latérales de T12 et L1 (R. et J.-Y. Maigne) 278
Anatomie 278
Examen clinique 280
Tableaux cliniques 281
Pseudopériarthrite de hanche 282
Pseudoméralgie paresthésique 282
Pseudosciatique 282
Traitement 283

34 Céphalées cervicales 284
Caractères habituels des céphalées cervicales 284
Sémiologie 285
Au niveau du rachis cervical 285
Différents aspects des céphalées cervicales 286
Céphalée occipitale 286
Céphalée occipito-temporo-maxillaire . . . 287
Céphalée sus-orbitaire 288
Fréquence des céphalées cervicales 290
Fréquence des différentes formes 291
Traitement 291
Traitements manuels 291
Infiltration articulaire postérieure C2-C3 . . 292
Autres traitements 293
Conseils posturaux 293

35 Migraines cervicales 294
Migraine vraie 294
Migraine cervicale 294
Syndrome migraineux d'origine cervicale de Bartschi-Rochaix 294
Migraine et rachis cervical supérieur 294

36 Syndrome cervical supérieur 297
Historique 297
Éléments du syndrome cervical supérieur 297
Céphalées 297
Troubles labyrinthiques 298
Troubles auditifs 298
Troubles visuels 298
Troubles pharyngolaryngés 298
Troubles vasomoteurs 298
Troubles psychiques 298
Diagnostic 298
Examen du rachis cervical 298
Mécanisme 299
Traitement 299
Rééducation 299
Remarque sur le syndrome cervical supérieur 300

37 Douleurs liées à l'angulaire de l'omoplate 301
Tableau clinique 302
Différents aspects de la douleur 302
Mécanisme 302
Traitement 302

38 Acroparesthésies des membres supérieurs et rachis cervical 303
Acroparesthésies à topographie radiculaire 303
Acroparesthésies globales nocturnes . . . 303
Acroparesthésies à topographie tronculaire 304
Syndrome du canal carpien 305
Syndrome du canal de Guyon 306
Rachis cervical et acroparesthésies 306
Test du « *hold-up* » 306

39 Épaules douloureuses et rachis cervical 307
Rappel des lésions tendineuses et capsulaires 307
Classification de De Sèze 307
Conflit sous-acromial (Neer) 307
Conflit sous-coracoïdien 308
Lésions asymptomatiques 308
Examen de l'épaule 308
Étude des mouvements actifs 308
Étude des mouvements passifs 308
Étude des mouvements contre résistance . 309
Recherche des passages douloureux 309
Étude par la palpation 310
Examen des articulations de la clavicule . . . 311
Étude de la mobilité de l'omoplate (articulation scapulohumérale) 312
Étude de la mobilité de l'articulation glénohumérale 313
Signes de lésion du bourrelet glénoïdien . . . 314
ÉPAULE CERVICALE 314
Examen du rachis cervical 315
Diagnostic de l'épaule cervicale ou à participation cervicale 316
Épaules mixtes 317
Cordons myalgiques, points gâchettes et douleur d'épaule atypique 317

© 2009 Elsevier Masson SAS. Tous droits réservés

Traitements manuels dans les épaules douloureuses 317
Mobilisation de l'articulation glénohumérale 318
Mobilisation de l'articulation scapulohumérale 318
Manipulation de l'articulation acromioclaviculaire 318
Manipulation de l'articulation sternoclaviculaire 319

40 Épicondylalgies
***Un facteur cervical fréquent* 321**
Examen clinique 321
Coude 321
Rachis cervical 322
Cotation d'une épicondylalgie 322
Classification 324
Épicondylalgies d'origine locale 324
Épicondylalgie par douleur d'insertion . . . 324
Épicondylalgie d'origine musculaire 324
Blocage articulaire huméroradial 325
Périarthrite du coude 328
Épicondylalgie par compression de la branche postérieure du nerf radial 328
Dysfonction radiocubitale inférieure 329
Épicondylalgie et rachis cervical 329
Traitement 331

41 Épitrochléalgie et facteur cervical . . 333

42 Pubalgie et facteur vertébral (jonction dorsolombaire) 334
Théorie de Nésovic 334
Facteur rachidien de sensibilisation 334
Stades cliniques de la pubalgie à facilitation vertébrale 336
Stade I 336
Stade II 336
Stade III 336
Stade IV 336
Étapes du traitement 337
Au stade I 337
Au stade II 337
Au stade III 337

43 Fausse douleur de hanche d'origine vertébrale 338
Douleur trochantérienne et syndrome segmentaire L5 338
Fausse douleur de hanche et syndrome segmentaire T12-L1 339
Syndrome canalaire des rameaux perforants latéraux cutanés issus de T12 et L1 339
Prothèse totale et fausses douleurs de hanche 340

44 Douleurs du genou d'origine vertébrale 341
Examen 341
Au niveau vertébral 341
Au niveau du genou 341
Tableau clinique 341
Cellulalgie L3 ou L4 341
Ténopériostalgie (L4) 342
Cordons myalgiques du vaste interne et pseudoblocage du genou 342
Rachis et syndrome canalaire du nerf saphène 343
Douleurs du genou et articulation tibiopéronière supérieure 343
Blocages de l'articulation tibiopéronière supérieure 344
Périarthrite péronéotibiale supérieure et sciatique 345
Traitement 345
Première technique 345
Deuxième technique 345

45 Rachis et douleurs pseudoviscérales 346
Infiltrats cellulalgiques 346
Cordons myalgiques 346
Douleurs thoraciques 346
Douleurs pseudocardiaques 346
Fausses douleurs du sein 347
Douleurs pseudo-pleuro-pulmonaires 347
Douleurs abdominales 347
Douleurs pseudodigestives 347
Douleurs pseudogynécologiques 349
Douleurs pseudo-urologiques 350
Autres causes 350
Traitement 351

46 Douleurs vertébrales d'origine viscérale 352

47 Syndrome de la jonction dorsolombaire (T11-T12-L1) [R. Maigne] 353
Une source d'erreurs de diagnostic 353
Signes d'examen 354
Au niveau vertébral 355
À distance 355
Examen de la jonction dorsolombaire . . 355
Manifestations CTM 355
« Points de crête » 358
Symptômes cliniques 358
Lombalgie 358
Douleurs pseudoviscérales 358
Fausse douleur de hanche 359
Pubalgie 359
Troubles fonctionnels 359
Traitement 359

© 2009 Elsevier Masson SAS. Tous droits réservés

48 Syndromes des zones transitionnelles 361
Syndrome cervical supérieur 361
Syndrome de la jonction cervicodorsale . . 361
Syndrome de la jonction dorsolombaire (R.M.) 361
Syndrome de la jonction lombosacrée. . . . 362

49 Syndrome des zones transitionnelles associées (R. Maigne) 363
Caractéristiques du syndrome des zones transitionnelles associées 364
Sur un plan sémiologique 364
Sur un plan clinique 364
Sur un plan thérapeutique 364
Le terrain 364
Causes provocatrices ou favorisantes. . . 365
Compensations d'attitudes 365
Tableau clinique le plus fréquent. 365
Autres aspects cliniques 366

Partie 4
TECHNIQUES MANUELLES

50 Généralités. 371
Matériel 371

51 Rachis cervical 373
Massage des plans cutanés 373
Manœuvres de détente. 373
Manœuvres d'étirement rythmé 374
Étirements longitudinaux 374
Étirements transverses digitaux brefs 374
Manœuvres de mobilisation et de traction manuelle 375
Mobilisations 375
Traction manuelle 377
Manipulations 378
Technique « menton libre ». 378

52 Jonction cervicodorsale 387
Étirements musculaires 387
Mobilisations en latéroflexion 387
Mobilisations en rotation 387
Manipulations. 388
Technique cervicodorsale en « décubitus latéral ». 388
Technique du « menton pivot ». 389
Technique « appui latéral sur l'épineuse » . 390

53 Rachis dorsal 391
Massage de plans cutanés. 391
Manœuvres de détente. 391
Étirements des muscles fixateurs de l'omoplate. 392
Étirements dorsaux inter- et paraépineux 393
Mobilisations 395
En extension 395
En rotation. 396
Manipulations. 397
Technique « appui épigastrique » 397
Technique « assis à cheval » 400
Technique « au genou » 403
Technique de la « main contre-appui en décubitus dorsal » 404

54 Lombes 407
Massage des plans cutanés et sous-cutanés 407
Manœuvre de détente musculaire et d'étirements. 407
Étirements 409
Moyen fessier et fascia lata 409
Étirements fessiers digitaux. 409
Mobilisations 410
En flexion. 410
En flexion + rotation. 411
En latéroflexion 411
En extension 412
En rotation. 413
Manipulations. 413
Technique « épaule–bassin » en cyphose. . 413
Technique « épaule–bassin » en position neutre (sans lordose ni cyphose). 416
Technique « épaule–bassin » en lordose . . 416
Technique « aux deux genoux » 419
Technique « à la ceinture » 420

55 Manipulations costales 423
Première technique (pour les côtes inférieures). 423
Deuxième technique (pour les côtes inférieures). 423
Troisième technique (pour les côtes moyennes inférieures) 424
Techniques pour les premières côtes. . . 425

56 Manipulations dites « sacro-iliaques ». 427
Généralités 427
Sémiologie d'une atteinte sacro-iliaque en médecine traditionnelle. 427
Sémiologie proposée par les tenants des « blocages » sacro-iliaques. 428
Remarques. 430
Opinion de l'auteur 434
Traitement. 434
Techniques manipulatives dites sacro-iliaques 434
Première technique 435
Deuxième technique 435

© 2009 Elsevier Masson SAS. Tous droits réservés

Préface

Je connais Robert Maigne depuis plus de 40 ans. C'est un ami et je dois probablement à cette amitié de préfacer cet ouvrage qui représente le travail et les acquis de toute une vie !

Certes, mes centres d'intérêt en rhumatologie étaient très loin de ceux de la médecine manuelle, bien que, interne puis chef de clinique de Stanislas de Sèze, j'avais tenu à être initié à ces techniques. Mais je sus très vite que c'était à Robert Maigne que l'on devait d'avoir dégagé cette pratique de la gangue d'un empirisme total ou pis encore d'un ésotérisme charlatanesque !

Et aujourd'hui, où de multiples pressions et des intérêts financiers et idéologiques évidents cherchent à permettre à toute une série de non-médecins de pratiquer ce que d'aucuns appellent bizarrement « ostéopathie », on doit à l'auteur de ce livre d'avoir toute sa vie lutté contre cette dérive !

Robert Maigne a mis au point et décrit avec de plus en plus de précision une séméiologie nouvelle, basée sur l'anatomie et la clinique. Il a appris à des générations de praticiens l'importance des projections cutanées ce qui, à mes yeux, est la partie la plus novatrice et originale de ses travaux. Il a ainsi contribué à former ces praticiens à une approche thérapeutique qui conduit à l'utiliser pour des indications précises et non comme une panacée omnipotente. Le lecteur se rendra d'ailleurs compte que la médecine manuelle est loin d'être pour l'auteur la seule voie possible à explorer en présence d'un problème locomoteur. Les illustrations que l'on trouvera dans cet ouvrage complètent remarquablement l'enseignement socratique que Robert Maigne a dispensé toute sa vie !

Certes, je ne partage pas toutes les analyses et toutes les opinions contenues dans cet ouvrage ! Certaines données récentes de l'imagerie et de la physiopathologie n'y figurent pas ; comme n'y figurent pas les éléments réglementaires et médicolégaux qui encadrent de plus en plus nos pratiques. Mais il apparaîtra au lecteur que ce n'était pas le but essentiel de cet ouvrage et le succès qu'il va remporter le confirmera.

Marcel-Francis Kahn

Douleurs d'origine vertébrale. Comprendre, diagnostiquer et traiter
© 2009 Elsevier Masson SAS. Tous droits réservés

Avant-propos

L'imagerie a fait ces dernières années des progrès stupéfiants. Elle permet une détection quasi parfaite des lésions pathologiques graves du rachis, qu'elles soient inflammatoires, infectieuses, tumorales, traumatiques ou autres ; mais elle apporte beaucoup moins dans le domaine de la douleur commune, de loin la plus fréquente. Des images de plus en plus belles nous montrent des lésions dégénératives ou autres susceptibles d'être à l'origine de la plainte du patient mais qui ne le sont pas toujours. On connaît depuis longtemps la fréquence des arthroses vertébrales et des discopathies importantes totalement indolores. On sait qu'il existe des hernies discales, magnifiques à l'imagerie, qui n'apportent pas la moindre gêne à ceux qui les ont. En revanche, combien de sujets se plaignent de symptômes pénibles bien réels, alors que l'examen clinique classique le mieux conduit, les examens complémentaires les plus sophistiqués restent désespérément « normaux », ou montrent des lésions si banales qu'il est bien difficile de les tenir pour responsables. Alors, doit-on dresser un constat d'échec ?

L'objet de ce livre s'appuyant sur des éléments cliniques peu ou non utilisés est de mieux reconnaître et identifier ces douleurs dites communes qui gâchent la vie de tant d'individus, et qui coûtent si cher à la société. Le lecteur trouvera, je l'espère, dans cet ouvrage, matière à réflexion, mais aussi quelques clés qui permettront grâce à une sémiologie originale qui ne va à l'encontre ni de la logique ni des notions admises. Bien au contraire, les récentes avancées dans le domaine de la physiopathologie de la douleur vertébrale tendent à les éclairer.

Dans un article consacré à la « physiopathologie des douleurs rachidiennes mécaniques », J. Lagarrigue et Y. Lazorthes écrivent « la plupart des signes du "dérangement intervertébral mineur" du "syndrome cellulo-téno-myalgique" de R. Maigne trouvent une explication dans les notions anatomiques et physiologiques récentes ».

Mais il ne suffit pas de diagnostiquer, il faut aussi traiter. C'est le soulagement que réclame le patient. C'est pourquoi une place importante sera réservée, à côté des traitements traditionnels, à certaines injections faites dans des sites moins usuels et à des thérapeutiques manuelles qui, dans leur variété et correctement exécutées, se montrent souvent particulièrement efficaces, là où les autres traitements sont peu ou pas actifs.

R. Maigne

Douleurs d'origine vertébrale. Comprendre, diagnostiquer et traiter
© 2009 Elsevier Masson SAS. Tous droits réservés

Étapes d'un parcours

C'est d'une manière un peu particulière que j'ai été amené à m'intéresser et même à me passionner pour l'étude des douleurs dites communes, plus qu'aux problèmes rhumatismaux plus graves, comme l'ensemble de mes collègues. C'est aussi ce qui a favorisé mon orientation vers la médecine physique dont j'ai été l'un des promoteurs en France.

Dès le début de ma carrière, j'étais très intrigué par le cas de jeunes femmes vues quotidiennement en consultation de rhumatologie qui décrivaient à peu près dans les mêmes termes, avec les mêmes images une douleur dorsale qu'elles comparaient à un « fer rouge », à un animal qui leur « rongeait le dos ». Cette douleur était particulièrement – et parfois seulement – provoquée par le tricot, la couture ou la dactylographie. Surnommée « mal des couturières » dans le public et « dorsalgie essentielle des jeunes femmes » dans les traités médicaux, cette douleur se montrait rebelle aux traitements. Si pour certaines, elle n'était qu'un inconfort, un désagrément survenant à la fatigue et assez bien calmée par les antalgiques courants, elle était pour d'autres un vrai handicap rendant leur travail très pénible et les obligeant parfois à contrecœur à l'abandonner. J'avais été singulièrement frappé par le cas de cette très robuste paysanne qui assurait sans problème tous les travaux des champs, tenait sa maison, faisait la lessive et la cuisine sans aucune gêne, mais ne pouvait se livrer à sa passion du tricot car, en quelques minutes, la douleur dorsale devenait intenable.

La tendance générale était de considérer cette dorsalgie comme la conséquence de plusieurs facteurs, les problèmes psychiques et l'insuffisance musculaire étant les principaux accusés. En fait, la rééducation en soulageait moins qu'elle n'en aggravait, et si les traitements psychothérapiques arrivaient parfois à mieux faire accepter leur souffrance à ses victimes, ils ne les guérissaient pas pour autant.

J'étais convaincu que même s'il existait un facteur psychique, bien compréhensible quand il s'agit d'une douleur tenace dont personne ne trouve la solution, il devait y avoir à la base une cause organique réelle.

J'avais remarqué que toutes ces patientes présentaient, à la palpation attentive de leur dos, un point très précis, particulièrement douloureux, situé sensiblement au niveau de la cinquième dorsale. La pression sur ce point et sur lui seul réveillait vivement la douleur habituelle, à la grande satisfaction de la patiente : « Vous avez trouvé ! Je savais bien que ce n'était pas dans ma tête comme on me le disait toujours ! »

Attenante à ce point, et du même côté, la manœuvre du pincer rouler mettait en évidence une zone s'étendant en direction de l'acromion, où les plans cutanés étaient épaissis et douloureux.

À cette époque, quelques techniques manipulatoires plus ou moins approximatives commençaient à se répandre dans les milieux les plus divers. Il en résultait quelques accidents, peut-être quelques soulagements, mais surtout des incidents. Il s'agissait le plus souvent de l'accentuation des douleurs traitées ou de l'apparition d'une douleur nouvelle qui se montrait fréquemment rebelle.

Parmi celles-ci, les plus fréquentes après manipulation cervicale mal faite, même légère, étaient tantôt la douleur dorsale qui vient d'être décrite, tantôt une céphalée tenace. Inutile de dire que j'examinais avec la plus grande attention ces cas véritablement expérimentaux ; j'en recherchais les points communs avec ceux de mes patients présentant les mêmes symptômes mais qui n'avaient pas subi ce minitraumatisme. J'étais attentif à la moindre similitude ou différence des signes que je trouvais à la palpation.

Deux ans après ces premières observations, je parvenais à soulager régulièrement ces patientes par une manipulation ou une injection appropriée portant sur le rachis cervical inférieur. Ce n'est que plus tard que je pus envisager une hypothèse

Douleurs d'origine vertébrale. Comprendre, diagnostiquer et traiter
© 2009 Elsevier Masson SAS. Tous droits réservés

plausible pour expliquer cette curieuse douleur, moins fréquente de nos jours.

Débuté lorsque j'étais étudiant, le judo m'avait amené à être très sollicité par mes camarades d'entraînement pour des incidents vertébraux ou articulaires mineurs. Il existait alors une tradition de manœuvres tenues secrètes, destinées à traiter ces petits ennuis, courants dans cette discipline. Le maître japonais, caché derrière un rideau les utilisait avec parcimonie avec des résultats variables, mais parfois aussi très favorables. Comme il était reparti pour un temps au Japon, je me trouvais seul médecin sur le tatami, ignorant tout de ces manœuvres « magiques ».

Voulant être utile sans nuire, j'avais imaginé de rechercher le mouvement passif douloureux et de maintenir le mouvement symétrique opposé pendant quelques secondes en le forçant un peu, dans la mesure où celui-ci était parfaitement indolore. Cela semblait assez efficace et les demandes allaient croissantes. Je m'efforçais d'améliorer mon système dont je sentais parfaitement les limites.

Il apparaissait évident que ces manœuvres remédiaient à un désordre réversible inconnu ou nié par la tradition classique, tout comme l'étaient les soulagements obtenus par les rebouteux, et que je pouvais constater dans ma campagne d'Auvergne. Il n'y avait pas que des succès, mais il était difficile de nier certains résultats évidents.

Je décidais alors de prendre dès que possible, avec l'accord de mon chef de service, une année sabbatique dans une école américaine d'ostéopathie, car je venais d'en trouver la liste dans un livre de Robert Lavezzari, décrivant les grandes lignes de cette discipline. Je croyais qu'il s'agissait d'une nouvelle méthode américaine un peu en marge, comme pouvait l'être l'acupuncture en France. Les réponses que j'obtenais à mes lettres me conseillaient de contacter une école située à Londres. Je finis par comprendre que celle-ci constituait en quelque sorte un banc d'essai pour faire connaître l'ostéopathie aux médecins européens et pour tester leur intérêt.

Je passais ainsi une année à travailler à temps complet dans un tout petit groupe parmi lequel se trouvait René Waghemacker, avec qui je devais lier une solide amitié. Nous eûmes la chance d'avoir pour enseignant principal Myron Beal, jeune professeur au collège d'ostéopathie de Chicago. Nous fûmes séduits par sa compétence technique, ses connaissances médicales, sa patience et sa gentillesse. Mais il se voulait ostéopathe avant tout.

Très vite, nous prîmes conscience de la difficulté des techniques manuelles bien faites, mais restâmes assez sceptiques sur les conclusions qui étaient tirées du « diagnostic ostéopathique ». Celui-ci avait en particulier pour but d'apprécier par la palpation une diminution du mouvement intervertébral et l'éventuelle malposition d'une vertèbre, éléments principaux caractérisant la « lésion ostéopathique ». Celle-ci devenue par la suite « lésion somatique » était l'indication et la seule justification de la manipulation. Ses caractéristiques, toujours appréciées par la palpation donnaient aussi à l'opérateur le sens de la manœuvre à faire pour remettre les choses dans le bon ordre.

Constatant avec le temps le manque de reproductibilité interopérateurs de ce procédé et un certain illogisme dans la conduite qui en découlait, j'étais convaincu que tout en conservant les excellentes techniques qui nous avaient été enseignées avec leur précision et leur douceur, il convenait de réfléchir autrement à tout cela, dans un esprit médical. Ce que je fis dès mon retour en France.

S'il était difficile d'accepter le mode diagnostique de cette lésion ostéopathique, le rôle qui lui était attribué en pathologie l'était plus encore. Il était très peu question des douleurs dont elle pouvait être tenue pour responsable, mais beaucoup du rôle qu'elle pouvait jouer sur la santé en général, rendant plus vulnérable tel ou tel organe et diminuant la capacité de résistance de l'individu à la maladie.

Me basant sur une impression qui se confirmait avec le temps, je m'étais convaincu que l'élément qui justifiait la manipulation était la douleur du segment vertébral et non la réelle ou hypothétique perte de mobilité ou malposition de la vertèbre en question. Je m'attachais donc à pratiquer systématiquement, dans une position adéquate pour chaque région, une série de pressions modérées et bien codifiées sur chaque vertèbre examinée, cherchant à savoir si l'une d'entre elles était douloureuse. Cet « examen segmentaire codifié » me permit de constater que, si certains segments douloureux à l'examen présentaient des lésions objectivables rendant bien compte de cette douleur, beaucoup d'autres étaient indemnes. Autre particularité, ces derniers segments devenaient habituellement indolores après une manipulation appropriée, et celle-ci faisait également disparaître telle ou telle douleur dont il était responsable.

© 2009 Elsevier Masson SAS. Tous droits réservés

Je proposais le nom de « dérangement intervertébral mineur » pour désigner ces segments vertébraux douloureux sans lésion apparente. En interrogeant les patients, il était souvent possible d'en trouver l'origine dans un effort, un faux mouvement, une mauvaise position conservée. Je préfère maintenant le terme de « dérangement douloureux intervertébral mineur », car la première dénomination (DIM) ne tient pas compte du caractère essentiel de ce « détraquage » segmentaire qui est précisément sa douleur sans cause apparente (DDIM).

Entretemps, j'avais accepté la proposition de l'Expansion Scientifique Française d'écrire un livre. Intitulé *Les manipulations vertébrales,* cet ouvrage voulait montrer que ce procédé thérapeutique était valable à condition d'être utilisé dans certaines indications précises, et correctement exécuté.

En effet, l'indication raisonnable étant posée, le segment responsable étant précisé, restait la manière de procéder. Quelle manœuvre faire ? Dans quel sens la faire ? Beaucoup de praticiens dans le monde, faisaient deux ou trois manœuvres systématiques quel que soit le cas. D'autres pratiquaient à la manière ostéopathique. Dans le monde anglo-saxon, certains orthopédistes utilisaient ce qu'ils appelaient des « *routine techniques* ». À partir du moment où ils avaient décidé d'utiliser la manipulation comme traitement, ils exécutaient systématiquement dans tous les cas la même série de deux à trois manœuvres globales pour une région donnée, les mêmes par exemple pour toutes les lombalgies et toutes les sciatiques quelles que soient leurs caractéristiques. Il faut savoir que c'est dans ces conditions que sont faites la quasi-totalité des statistiques concernant les manipulations paraissant dans la presse médicale.

Tout à l'opposé, dans mon livre, l'accent était mis sur un mode d'emploi original. Il prenait comme base la « règle de la non-douleur (la manœuvre ne doit provoquer aucune douleur) et le principe du « mouvement contraire » (la manœuvre doit être de sens opposé à celui qui provoque la douleur). Je revenais à ce que je pratiquais à mes tout débuts.

Ce livre bénéficia d'une préface particulièrement élogieuse du professeur de Sèze à qui l'éditeur avait fait lire le manuscrit. L'ouvrage connut une grande diffusion, plusieurs éditions, plusieurs traductions. Il fut suivi de deux autres qui connurent le même sort. Le livre présent est le dernier ; il contient ce que j'ai pu apprendre par les travaux des autres et par les miens.

Le succès de ceux qui l'ont précédé montrait bien l'intérêt du public médical pour ces problèmes.

Nous sommes indiscutablement très redevables à l'ostéopathie d'avoir montré qu'il pouvait exister au niveau du rachis de petits désordres vertébraux réversibles par certaines manœuvres dont elle a fait un catalogue remarquable. Nous lui devons ces techniques de manipulations précises et douces. Ce n'est déjà pas si mal ! Mais il était impératif d'abandonner les théories discutables, et le jargon trop commode qui les entouraient pour qu'elles puissent être acceptées et comprises dans un milieu médical hospitalo-universitaire.

Il convenait d'abord de décrire les techniques utilisées telles que les voit un observateur et non – comme cela était habituellement le cas – sur ce qu'elles sont supposées faire sur une « cinquième lombaire postérieure gauche », sur un « atlas antérieur droit » ou sur un « sacrum postérieur ». Cette terminologie suppose à la base que ce type de lésions existe et qu'il soit possible de les détecter par la simple palpation. Or, ce n'est malheureusement pas le cas ; la malposition tout comme la perte de mobilité intervertébrale n'ont jamais été prouvées.

L'étude de 50 cas de traumatismes cervicaux sans lésions neurologiques, mais qui présentaient une cervicalgie avec forte limitation des mouvements m'a permis de constater que les images obtenues par radio cinéma à vitesse accélérée ne montraient curieusement aucune perturbation du mouvement intervertébral. Mieux encore, au moment où le patient exécutant un mouvement de flexion se trouvait bloqué par la douleur, une tige de fer était introduite dans le champ pour bien marquer l'instant. Aucune modification n'était notée sur le mouvement de la vertèbre douloureuse et de ses voisines à ce moment précis alors qu'il avait été évident pour l'observateur. La même expérience faite sur les patients qui, après traitement, avaient récupéré une mobilité normale et indolore ne montrait aucune différence avant/après.

Les manipulations constituent non seulement un moyen thérapeutique utile, mais aussi une source de réflexion sur ce qu'elles corrigent et comment elles agissent. Elles présentent aussi l'avantage évident de permettre de constater l'effet immédiat sur la douleur ou le désordre traité.

Simple hypothèse de travail au départ, le DDIM était devenu une réalité clinique. Il s'avérait être la source de nombreuses douleurs courantes et mal

© 2009 Elsevier Masson SAS. Tous droits réservés

étiquetées. C'est alors qu'un deuxième élément est venu compléter cette sémiologie.

La palpation systématique et attentive des tissus de chaque sujet (plans cutanés, muscles, insertions ténopériostées) révélait une hypersensibilité de ceux qui appartenaient au métamère correspondant au segment vertébral douloureux. Ceci était vrai quelle que soit la cause de la douleur segmentaire, y compris le dérangement intervertébral mineur. Les manifestations réflexes qu'il provoquait comme toute douleur segmentaire, en confirmaient bien le rôle pathologique.

Ces manifestations traduisaient une hypersensibilité des tissus du métamère. Elles consistaient, premièrement, en une dermocellulalgie occupant tout ou partie du dermatome, qui pouvait être responsable de douleurs ressenties comme profondes (pseudoviscérales par exemple) ; deuxièmement, en une hypersensibilité des insertions ténopériostées (sclérotome) ; enfin, en la présence de cordons myalgiques dans certains muscles du myotome.

Ceux-ci présentaient habituellement en leur milieu un point particulièrement douloureux à la pression qui pouvait reproduire une douleur locale ou à distance connue du patient (*trigger point*). De tels points ont été décrits par J. Travell et D. Simons. Mais ces auteurs les attribuent exclusivement à un surmenage du muscle concerné, ce qui ne me paraît vrai que pour une partie d'entre eux. Il est bien normal que ceux qui appartiennent à un syndrome métamérique répondent favorablement au traitement vertébral ce qui en confirme l'origine vertébrale alors qu'il n'en va pas de même pour ceux dont l'origine est locale.

La mise en évidence de ces manifestations permettait de donner cliniquement un support aux douleurs ressenties, et constituait un précieux élément sémiologique.

Elle fournissait entre autres la seule sémiologie de la souffrance des branches postérieures des nerfs rachidiens (dermocellulalgie dans tout ou partie de leur territoire cutané). Leur responsabilité, malgré un avertissement de Guy Lazorthes, avait été très négligée dans les milieux de la rhumatologie et de l'orthopédie, de même d'ailleurs que leur étude anatomique. Des dissections m'ont permis de vérifier l'exactitude de cette sémiologie, de mieux connaître leur distribution et de mieux analyser leur responsabilité en matière de dorsalgies et lombalgies.

C'est ainsi qu'a pu être isolé le « syndrome de la jonction dorsolombaire » qui est habituellement la conséquence de DDIM de cette région. Il comprend d'abord une lombalgie, manifestation la plus fréquente. Un peu moins souvent existent, associées ou isolées, des douleurs abdominales pseudoviscérales très trompeuses, et de fausses douleurs de hanche.

Ce syndrome, relativement fréquent ne pourrait en aucun cas être décrit si on se limitait aux signes cliniques traditionnels : le sujet n'a jamais mal au niveau d'origine dorsolombaire. Cette région ne présente généralement aucune lésion radiologique particulière, sauf parfois une fracture ancienne méconnue.

Quant à la mystérieuse douleur dorsale qui a débuté ce propos, je crois pouvoir fournir une explication rationnelle ; le lecteur la trouvera dans cet ouvrage, de même qu'une sémiologie fiable des céphalées cervicales, autre motif de mon orientation.

Robert Maigne

Si en matière de traitements, une certaine place est réservée aux thérapeutiques manuelles dans toutes leurs variétés, c'est qu'elles constituent souvent, la « solution élégante ». Certaines sont relativement faciles à réaliser et peuvent apporter un réel soulagement aux patients surtout si le praticien débutant se contente d'utiliser les techniques de mobilisation ou d'étirement qui ne présentent aucun risque.

Mais pour bien maîtriser l'ensemble de la médecine manuelle, il faut avant tout de la motivation et de la persévérance, en sachant que c'est un domaine où l'application paye et où on progresse sans cesse.

D'autres traitements efficaces sont proposés utilisant l'aiguille qui permettent de soulager efficacement le malade, à partir du moment où le diagnostic a été posé, le segment responsable bien repéré, et l'injection faite au bon endroit dans une position adéquate du patient.

© 2009 Elsevier Masson SAS. Tous droits réservés

Partie 1
RACHIS

La colonne vertébrale ou rachis est l'axe du corps humain. Elle sert d'étui protecteur à la moelle et aux racines nerveuses qui en sont issues. Elle soutient les viscères qui y sont en quelque sorte accrochés. Elle supporte la tête, boule de 5 kg, et la ceinture scapulaire.

C'est un axe souple, composé de vertèbres articulées entre elles. L'ensemble peut se déformer tout en restant rigide. On a pu comparer la colonne à un mât posé sur le bassin, supportant une grande vergue transversale : la ceinture scapulaire. À tous les étages, il existe des tendeurs ligamentaires et musculaires disposés à la manière de haubans. Toutes ces structures adaptent instantanément et automatiquement leur tension selon les impératifs d'équilibre, les variations de position ou d'effort par un ajustement permanent du tonus musculaire contrôlé par le système extrapyramidal.

Le rachis comporte 24 vertèbres libres (figure 1.1) : 7 cervicales, 12 dorsales, 5 lombaires, auxquelles s'ajoutent les 5 vertèbres sacrées soudées entre elles et les 3 vertèbres coccygiennes. Entre les vertèbres libres (à l'exception des deux premières), des disques fibrocartilagineux jouent le rôle de rotules et d'amortisseurs.

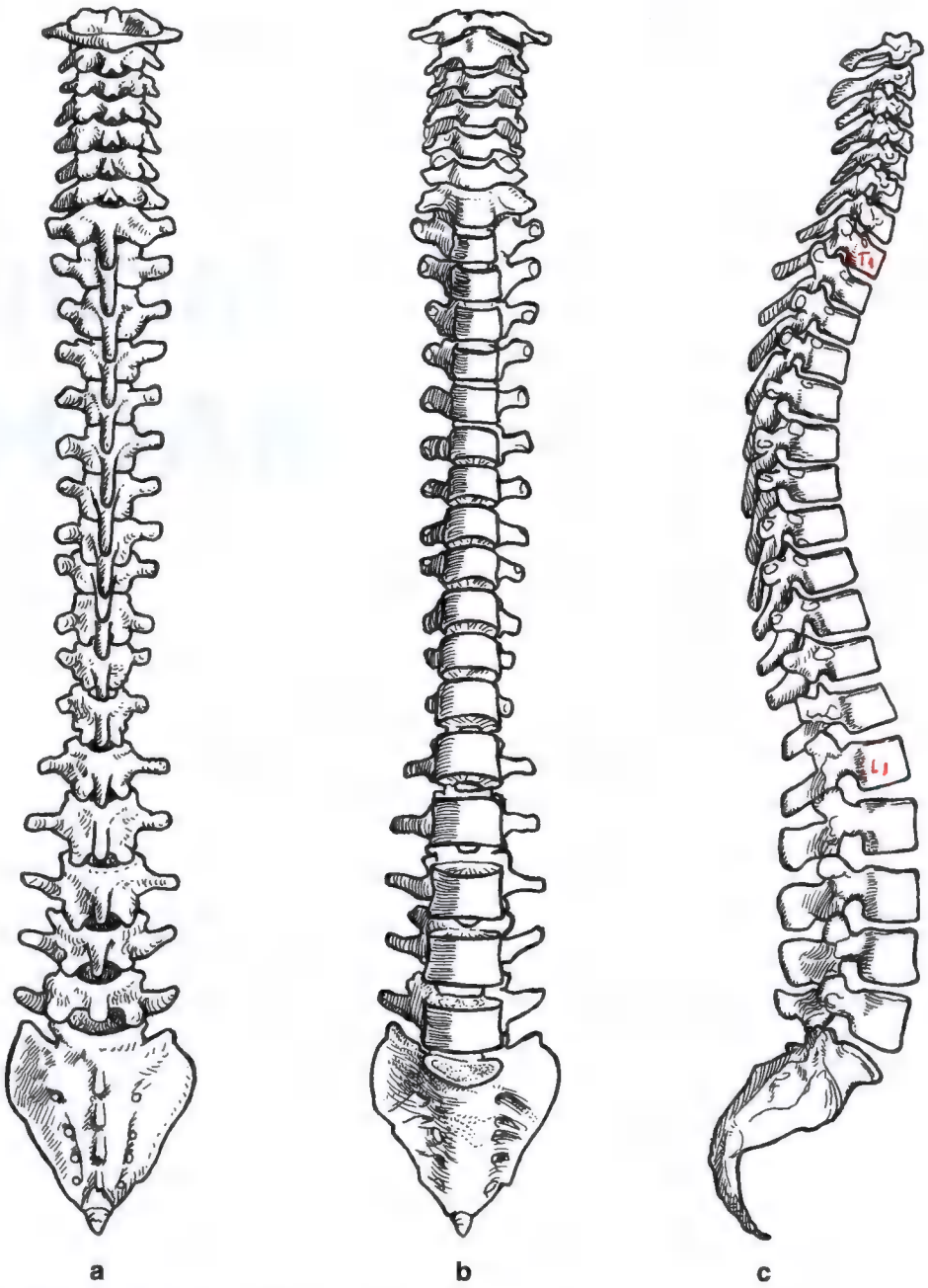

Figure 1.1. Colonne vertébrale et sacrum. a. vue postérieure ; b. vue antérieure ; c. vue de profil.

1. Rappel anatomique

Courbures

Le rachis présente trois courbures qui peuvent être plus ou moins marquées (figure 1.2) :
- une lordose cervicale;
- une cyphose dorsale;
- une lordose lombaire.

On peut mesurer leur importance grâce à « l'indice de Delmas ». Celui-ci consiste à comparer la longueur totale de la colonne vertébrale développée à la hauteur de cette même colonne mesurée en ligne droite. L'indice moyen est de 95 (figure 1.3).

Un rachis à indice supérieur (96 ou plus) est un rachis aux courbures peu accentuées. C'est le « rachis statique » de Delmas. Un rachis à indice inférieur à 94 est un rachis à courbures accentuées. C'est le « rachis dynamique » de Delmas. Un axe vertical

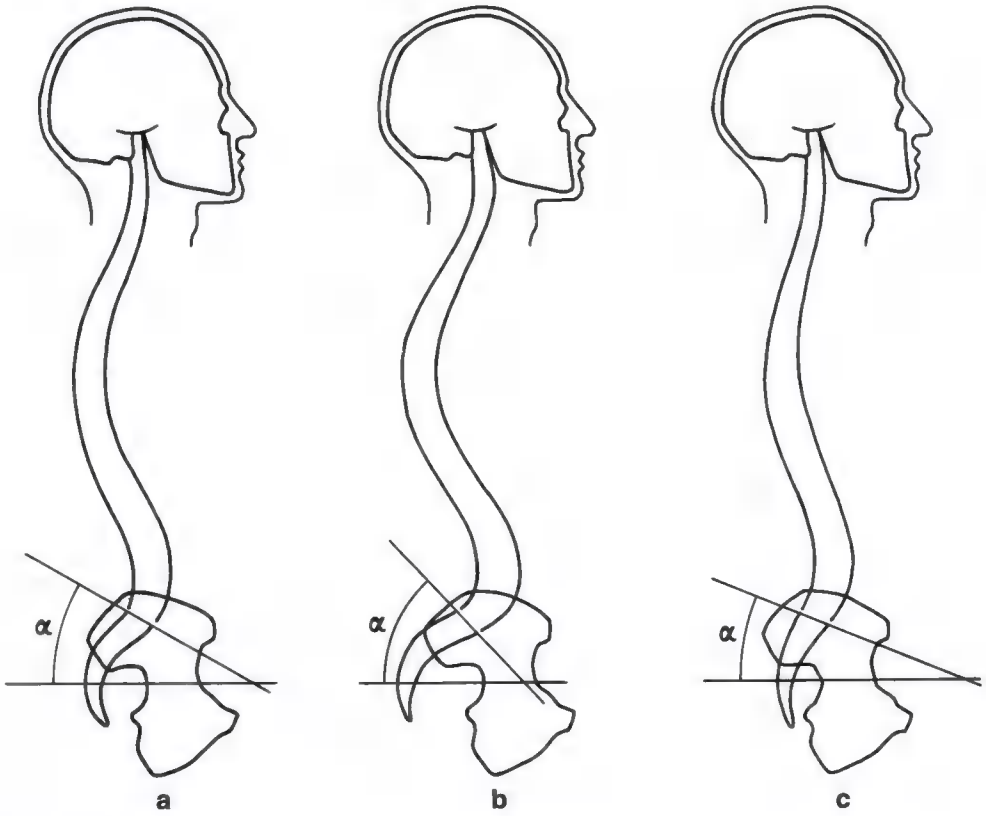

Figure 1.2. Courbures vertébrales. a. courbures normales ; b. courbures accentuées ; c. courbures atténuées.

Douleurs d'origine vertébrale. Comprendre, diagnostiquer et traiter
© 2009 Elsevier Masson SAS. Tous droits réservés

passant par le centre de gravité du corps passe par les deux extrémités du rachis (figure 1.4) :
- en haut, la charnière craniorachidienne;
- en bas, l'articulation sacrolombaire.

Cet axe passe juste en arrière du corps de L3.

Formation des courbures

À la naissance, le rachis forme une courbe concave en avant, puis progressivement l'enfant redresse la tête et se crée la courbure cervicale en lordose. La lordose lombaire, propre à l'homme, apparaît plus tard, imposée par la station debout. Elle ne se dessine que vers l'âge de 3 ans, mais ne prend toute son importance que vers 10 ans (figure 1.5).

Les vertèbres « clés de voûte » de ces courbures sont celles situées à leur sommet :
- C6 pour la courbure cervicale (en fait cervicothoracique supérieure);
- D7 pour la courbure thoracique;
- L3 pour la courbure lombaire.

Courbures et résistance vertébrale

Les courbures augmentent la capacité d'amortisseur du système vertébral et favorisent sa stabilité et son équilibre. On a pu dire, assimilant la colonne vertébrale à une « colonne élastique à courbures alternantes », que ces trois courbes la rendaient dix fois plus résistante que si elle n'en avait pas.

Cette loi physique qui régit les colonnes élastiques à courbures alternantes s'énonce ainsi : si n est le nombre de courbures et 1 la résistance du système rectiligne, la résistance du système à courbures alternantes est égale à $n^2 + 1$, soit ici : $3^2 + 1 = 10$.

Il est difficile d'affirmer que cette loi physique s'applique à la lettre au rachis. Elle donne néanmoins une appréciation sur le rôle joué par les courbures.

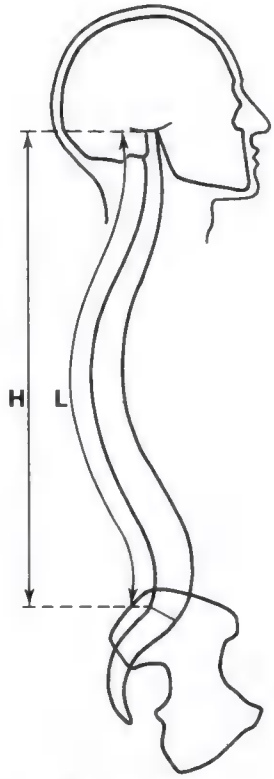

Figure 1.3. Indice de Delmas. L : longueur totale de la colonne. H : hauteur de la colonne. Indice de Delmas $\frac{H \times 100}{L}$

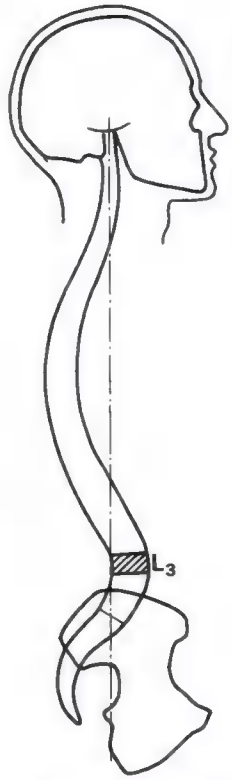

Figure 1.4. Un fil à plomb passant par le trou occipital est tangent au bord postérieur de L3, et par le milieu du plateau sacré.

© 2009 Elsevier Masson SAS. Tous droits réservés

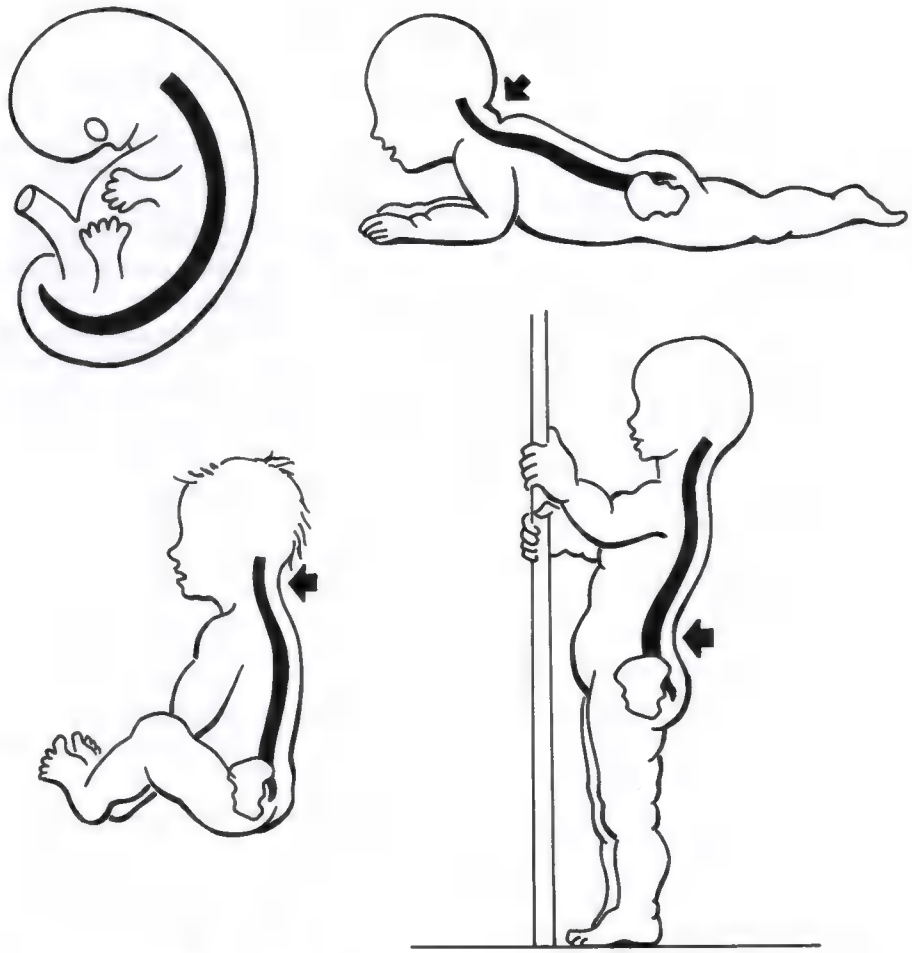

Figure 1.5. Formation des courbures (d'après Tittel).

■ Vertèbre type

Chaque vertèbre est particulière et diffère, parfois d'un rien, de sa voisine. On distingue trois groupes :
- les vertèbres cervicales;
- les vertèbres dorsales;
- les vertèbres lombaires.

Les vertèbres de chaque groupe ont des caractères communs.

Ces vertèbres sont des modifications de la vertèbre type qui sert de base de description.

Elle comprend (figure 1.6) le *corps vertébral* sur lequel vient se fixer en arrière l'*arc postérieur*, en forme de fer à cheval, qui limite avec la partie postérieure du *corps* le *canal vertébral*. Cet arc supporte les massifs des *articulations interapophysaires* : un droit, un gauche. Ils s'implantent sur le corps vertébral par les *pédicules*. Les parties droite et gauche, en arrière des massifs articulaires postérieurs, s'appellent les *lames*. Il faut ajouter à cette description les *apophyses transverses* (droite et gauche) qui s'implantent sur l'arc postérieur et l'*apophyse épineuse* qui se fixe en arrière de l'arc postérieur en son milieu.

Structure du corps vertébral

Plateaux cartilagineux

Le corps vertébral présente la forme d'un cylindre. Ses parties supérieures et inférieures s'appellent *les plateaux*. Légèrement excavés dans tous les sens, ils présentent deux parties :

© 2009 Elsevier Masson SAS. Tous droits réservés

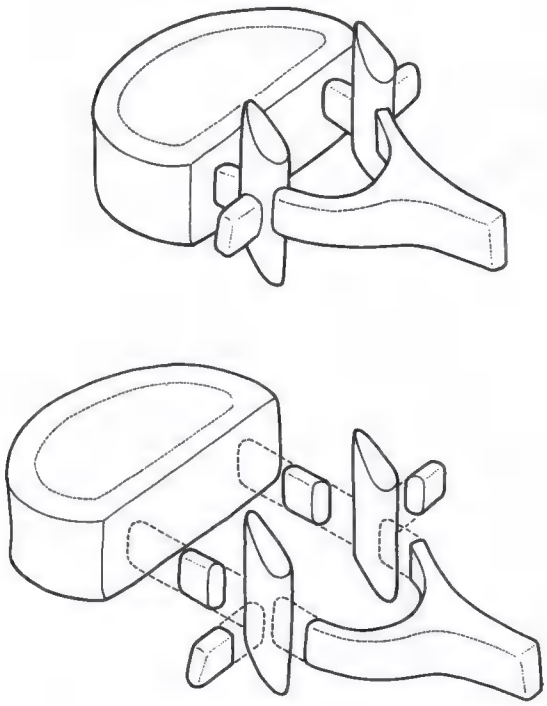

Figure 1.6. Vertèbre type.

– l'une, centrale, encroûtée de cartilage, criblée de petits orifices qui jouent un rôle essentiel dans la nutrition du disque;
– l'autre, périphérique, de coloration blanchâtre, faisant un bourrelet annulaire sur lequel vient s'insérer l'annulus fibrosus du disque, c'est le « listel marginal ». Dérivé du point d'ossification épiphysaire, le listel se soude au corps vers l'âge de 14 ans.

Ils sont la zone productive, celle qui permet la croissance en hauteur. Minces chez l'adulte, ils sont épais chez l'enfant, en accord avec l'importance de leur rôle.

Certains processus pathologiques peuvent faire subir au plateau cartilagineux des lésions circonscrites ou étendues qui peuvent compromettre la croissance osseuse, aboutir à des malformations du corps vertébral et provoquer des lésions du disque. Les plateaux cartilagineux sont plus faciles à détacher du corps vertébral que du disque selon Junghanns, qui les considère comme appartenant au disque. D'ailleurs, la structure chimique du plateau vertébral ressemble à celle du disque.

Travées osseuses

Le corps vertébral présente des travées osseuses orientées dans trois directions : verticales, obliques et horizontales.

Les verticales assurent la fonction de soutien de la colonne.

Les obliques comprennent deux faisceaux (figures 1.7 et 1.8) :
– l'un part du plateau inférieur et passe par les pédicules pour s'épanouir dans les apophyses articulaires supérieures;
– l'autre part du plateau supérieur, passe par les pédicules et s'épanouit dans les apophyses articulaires inférieures et l'épineuse.

Cette disposition crée une zone de grande résistance postérieure : la partie postérieure du corps et les pédicules, appelés par Rieunau et Decoulx le « mur postérieur ». Ces auteurs classent les fractures vertébrales selon qu'elles respectent ce mur postérieur (stables) ou qu'elles ne le respectent pas (instables et graves). Il existe de ce fait une zone de moindre résistance : la partie antérieure du corps, où n'existent que des travées verticales, d'où la fréquence des tassements traumatiques à ce niveau. Cette partie triangulaire à sommet postérieur correspond à la zone vasculaire équatoriale.

Des *travées horizontales et radiales* unissent les corticales latérales.

Architecture de l'arc postérieur

Indépendamment des faisceaux obliques supérieurs et inférieurs qui s'épanouissent en éventail dans l'épaisseur des apophyses articulaires

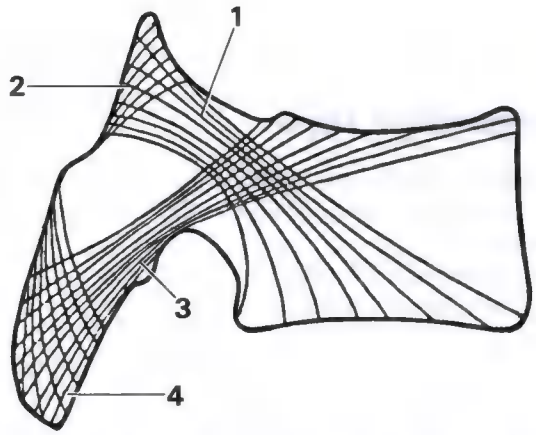

Figure 1.7. Système trabéculaire oblique. 1. faisceau oblique supérieur ; 2 et 4. travées de soutien des apophyses ; 3. faisceau oblique inférieur. Ne sont pas montrés sur le schéma :
– le système vertical (les travées verticales qui assurent l'essentiel de la fonction de soutien) ;
– le système horizontal radiaire dont les travées rayonnent de la ligne axiale du corps vertébral à la périphérie.

© 2009 Elsevier Masson SAS. Tous droits réservés

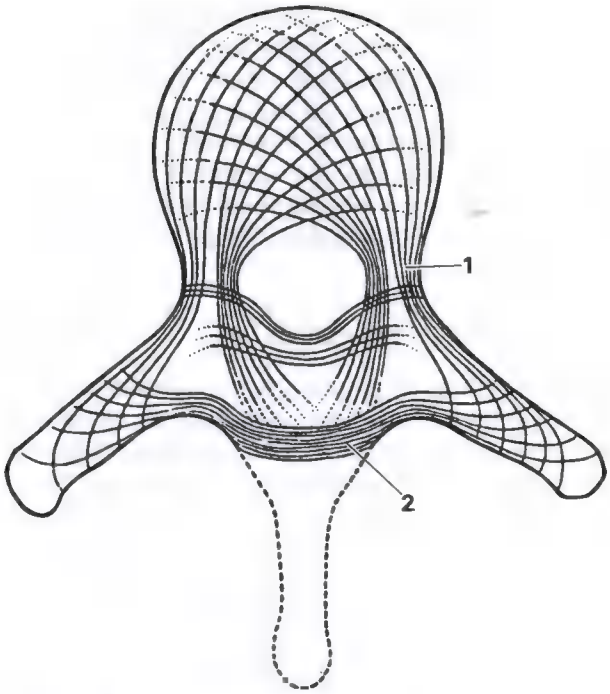

Figure 1.8. Travées osseuses vertébrales. 1. faisceau en gerbe ; 2. faisceau intertransversaire.

supérieures et inférieures, l'arc postérieur comprend un *faisceau intertransversaire* allant d'une transverse à l'autre en passant par les lames, et un faisceau en U qui borde la partie supérieure des lames entre les deux apophyses articulaires supérieures (Paturet).

Articulations interapophysaires

Si le disque permet la mobilité vertébrale, les articulations interapophysaires en conditionnent la direction. Elles forment la partie cinétique de la colonne.

Leur *orientation* varie selon les différents étages du rachis. Les articulations supérieures regardent en arrière et légèrement en dehors au niveau du rachis cervical; elles regardent franchement en arrière au niveau du rachis lombaire. Leur inclinaison sur l'horizontale est de 45° au niveau cervical, de 60° au niveau dorsal et de 90° au niveau lombaire (figures 1.9 et 1.10).

La vertèbre T12 est de conformation dorsale pour ses articulations supérieures et lombaire pour ses articulations inférieures. Elle est dite « vertèbre transitionnelle ». Chez certains sujets, c'est T11 qui joue ce rôle et même T10. Dans certaines statistiques, finlandaises par exemple, T11 est la plus fréquemment concernée.

Les surfaces articulaires sont revêtues de cartilage. Une capsule articulaire dense, assez élastique, les recouvre comme une coiffe.

Ces articulations ont une synoviale. Elles comportent des formations particulières, les *formations méniscoïdes*, et contiennent un tissu adipeux semi-liquide.

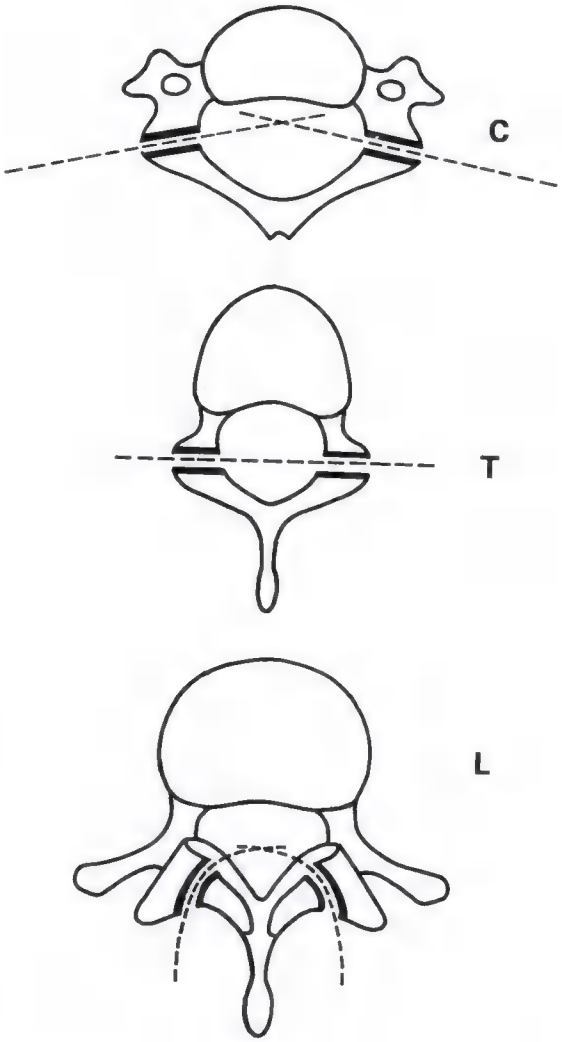

Figure 1.9. Articulations interapophysaires. Orientation des facettes articulaires dans un plan frontal. C : vertèbre cervicale ; T : vertèbre thoracique ; L : vertèbre lombaire.

© 2009 Elsevier Masson SAS. Tous droits réservés

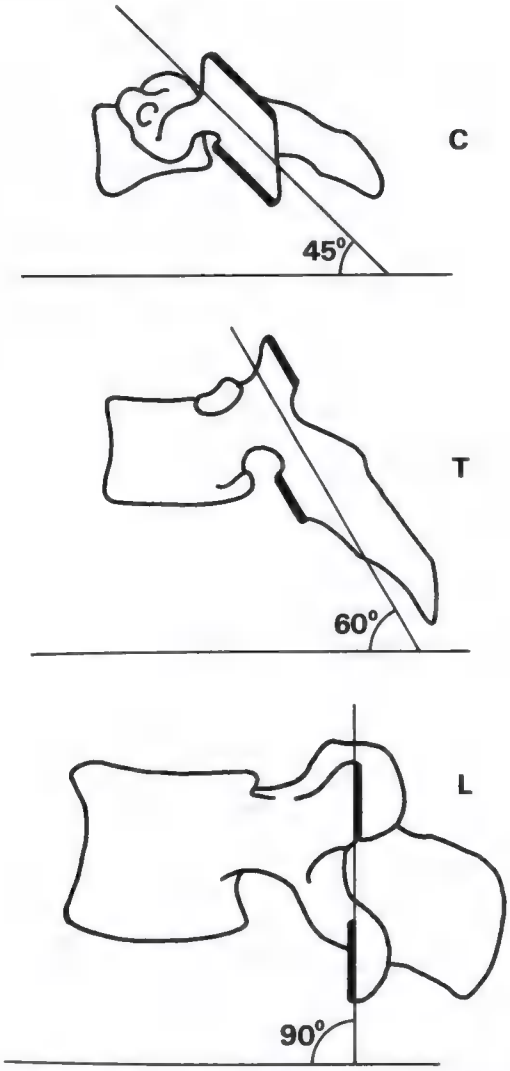

Figure 1.10. Orientation des facettes articulaires sur un plan sagittal. C : vertèbre cervicale ; T : vertèbre thoracique ; L : vertèbre lombaire.

Capsule articulaire

La capsule articulaire est la partie la plus richement innervée du rachis, aussi bien en terminaisons sensitives que proprioceptives. Cette riche innervation correspond à la nécessité de permettre à l'appareil de soutien proximal et distal de s'adapter aux nombreuses variations de tension et de pression qu'impose le maintien de l'équilibre dans les diverses positions ou lors des efforts.

Les parties élastiques des capsules, très solides à leurs pôles supérieurs et inférieurs, tendent à maintenir les facettes articulaires en étroit contact l'une contre l'autre. Chaque mouvement se fait contre la résistance élastique de la capsule, et sitôt que la force mobilisatrice cesse, les apophyses reprennent leur place initiale. Les forces élastiques des capsules ont un effet stabilisateur sur le rachis, sans augmenter les tensions, comme c'est le cas lors de l'action de l'appareil ligamentaire et musculaire.

Les parties latérales des capsules sont beaucoup plus lâches et ne contiennent que peu de fibres élastiques (Töndury); le ligament jaune en constitue la partie antérieure.

Formations méniscoïdes

Les articulations interapophysaires contiennent de la graisse et des formations pseudoméniscales qui ont été décrites par Schmincke et Santo et ont fait l'objet de plusieurs études, notamment par Emminger, Zuckswerdt, Kos, Töndury, Engel et Bogduk, Giles et Taylor. C'est à tort que certains les ont qualifiées de « ménisques ». Ces formations particulières ont été l'objet de controverses et d'interprétations variées (p. 124). Un fait est généralement admis : ce ne sont pas des ménisques au sens vrai du terme.

Ces formations sont parfois extrêmement minces, comme une feuille de papier à cigarette.

Selon Kos (1972), « une formation méniscoïde typique comporte trois parties : une partie capsulaire faite de tissu conjonctif lâche, une partie moyenne synoviale riche en vaisseaux et une partie terminale libre qui présenterait souvent des cellules chondroïdes et qui est avasculaire » (figure 1.11).

Pour Tondüry, il s'agit de plis de la membrane synoviale qui sont en connexion avec le tissu de remplissage périarticulaire et, par son intermédiaire, avec le tissu de remplissage intervertébral.

Ces inclusions existent dans 84 % des articulations interapophysaires pour Emminger. Elles font partie des structures habituelles de ces articulations et présentent leur développement maximal au niveau de la région lombaire moyenne.

C'est au moment où débute l'ossification des arcs vertébraux, c'est-à-dire sur un embryon de 70 mm, que l'on trouve une fente articulaire nette, ainsi qu'un pli de la membrane synoviale dans la partie médiane de l'articulation. Ces plis peuvent être (Tondüry) :

– directement formés de tissu mésenchymateux de remplissage (région lombaire);

– le résultat d'une invagination secondaire au niveau du trou de conjugaison (région cervicale). Les parties de la capsule articulaire voisine du trou s'invaginent secondairement dans l'articulation, en formant des petits plis qui restent, par leur base élargie, en connexion avec le tissu du trou de conjugaison.

© 2009 Elsevier Masson SAS. Tous droits réservés

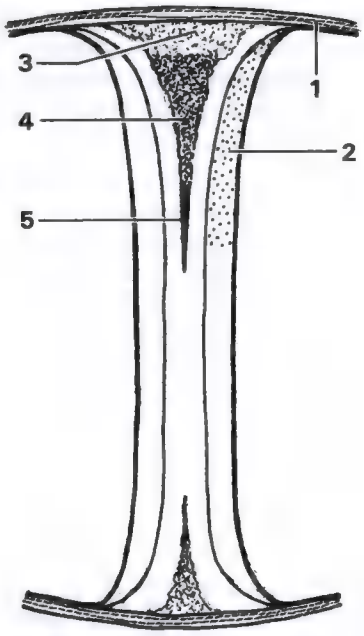

Figure 1.11. Aspect schématique d'une formation méniscoïde typique (coupe d'une articulation interapophysaire) (d'après Kos). 1. capsule ; 2. cartilage ; 3. base de la formation méniscoïde ; 4. partie moyenne ; 5. partie terminale.

La structure définitive est atteinte à la naissance. Elles sont chez l'adulte de taille, de forme et d'épaisseur variables, parfois très minces.

Pour Bogduk et Engel (1984), il y aurait trois types de formations méniscoïdes pouvant être isolées ou associées dans une même articulation :
– une formation conjonctive à coupe triangulaire, qui n'est qu'un épaississement en forme de coin de la partie basale de la capsule;
– un coussinet graisseux consistant en un feuillet synovial qui englobe un peu de graisse et quelques vaisseaux. Il est trouvé essentiellement au niveau des pôles supéroventral et inférodorsal de l'articulation. Il se projette de 2 mm dans la cavité articulaire;
– la plus large des structures méniscoïdes est une formation fibroadipeuse qui se projette d'environ 5 mm dans l'articulation à partir de la surface interne de la capsule, à ses pôles supérieur et inférieur.

Elles consistent en un feuillet synovial qui englobe graisse, collagène et quelques vaisseaux, la graisse communiquant avec la graisse extracapsulaire à travers des foramens existant à la partie supérieure et inférieure de la capsule. L'apex de la formation est fait de collagène dense.

Ces formations reçoivent des filets nerveux (Giles), tout comme l'os sous-chondral. Ces fibres contiennent de la substance P, mais il n'est pas certain que ces nerfs aient un rôle nociceptif plutôt que vasodilatateur (Bogduk).

Giles et Taylor (1982) décrivent dans le rachis cervical et les articulations lombosacrées (L5-S1), outre les infiltrats graisseux, deux types de formations : une inclusion dense se projetant à partir du ligament jaune dans la partie interne (médiale) et supérieure de l'articulation, et une large inclusion synoviale très vascularisée se projetant dans la partie interne de l'articulation.

Il ne semble pas à Töndury que ces formations subissent une involution avec l'âge. Ce sont d'ailleurs, contrairement aux disques et au cartilage articulaire, des éléments très vascularisés. Cependant, lorsque s'use le cartilage, les inclusions méniscoïdes sont soumises à rude épreuve et s'usent à leur tour. Pour Töndury, leur rôle essentiel semble être de corriger l'incongruence des surfaces articulaires. Elles s'adaptent en effet rigoureusement à la configuration de l'espace articulaire quelle que soit leur position, qui varie selon le mouvement réalisé. Le glissement est de l'ordre de 5 à 8 mm entre le mouvement de flexion et l'extension. Lorsque diminue la pression intra-articulaire, les inclusions méniscoïdes s'enfoncent plus profondément dans l'articulation; au contraire, elles sont repoussées vers l'extérieur en cas d'augmentation de pression. Il n'y a donc jamais d'espace vide dans l'articulation.

Il existe aussi dans les articulations interapophysaires un tissu adipeux semi-liquide qui possède un pouvoir amortisseur important, ce qui protège les bords minces des facettes articulaires.

■ Disque intervertébral

Le disque intervertébral est un fibrocartilage en forme de lentille biconvexe, interposé entre les corps vertébraux. Il y en a seulement 23, bien qu'il y ait 24 vertèbres et 25 intervalles; il n'y a pas de disques intervertébraux entre occiput et atlas ni entre atlas et axis. Le premier disque se situe entre C2 et C3.

La *hauteur des disques* par rapport aux corps vertébraux conditionne l'amplitude des mouvements :
– au niveau du rachis cervical, les disques mesurent de 5 à 6 mm; ils représentent environ le tiers de la colonne cervicale (atlas-axis non compris);
– au niveau du rachis thoracique, la hauteur du disque est variable : elle est minimale (de 3 à 4 mm) de la deuxième à la sixième vertèbre thoracique, là où justement l'indice pondéral vertébrorachidien présente un déclin traduisant la réduction

© 2009 Elsevier Masson SAS. Tous droits réservés

fonctionnelle. Au-dessus de D2 et surtout au-dessous de D6, les disques prennent une importance plus grande; dans l'ensemble ils représentent le cinquième ou le sixième du rachis thoracique;
– au niveau du rachis lombaire, les disques sont très hauts, en moyenne 10 mm, ce qui ne représente que le tiers de la colonne lombaire, car les vertèbres de ce segment sont également hautes et massives.

Il résulte de ces trois fractions un tiers, un sixième, un tiers que le rachis thoracique est celui où la mobilité est la moins facilitée du fait de la faible hauteur relative du disque intervertébral, malgré l'orientation favorable des facettes articulaires (figure 1.12) de cette région pour l'amplitude du mouvement dans toutes les directions.

La forme des disques intervertébraux intervient dans le déterminisme des courbures de la colonne vertébrale. En effet, quand un bord antérieur ou postérieur est sensiblement plus élevé que l'autre, les corps vertébraux s'inclinent légèrement en avant ou en arrière. Les disques cervicaux sont plus épais en avant qu'en arrière. Les disques thoraciques sont plus épais en arrière qu'en avant. Les disques lombaires sont plus épais en avant qu'en arrière (surtout celui de l'articulation lombosacrée).

Le disque se compose d'une partie centrale, le nucleus pulposus, et d'une partie périphérique, l'annulus fibrosus (figures 1.13 et 1.14).

Nucleus pulposus ou noyau central

Le nucléus est un noyau gélatineux qui siège légèrement en arrière du milieu du disque. Il est fait d'une substance fondamentale hyaline, à consistance rénitente, dans laquelle sont noyées des fibres collagènes et où l'on trouve quelques cellules cartilagineuses isolées, arrondies. Il est contenu dans la loge comprise entre les plateaux vertébraux et l'annulus. Si, macroscopiquement, il y a une nette différence entre annulus et nucléus, le passage de l'un à l'autre est progressif et il n'y a pas microscopiquement de transition brusque (figure 1.14). Leur composition est similaire : eau, collagène, protéoglycanes; mais le collagène des deux est sensiblement différent et l'annulus contient environ 10 % de fibres élastiques.

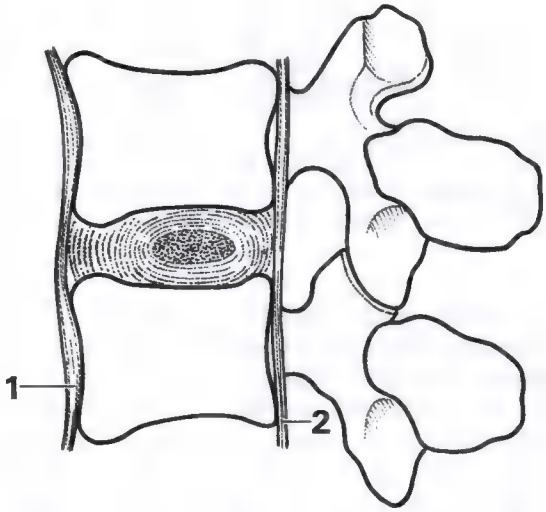

Figure 1.13. Coupe verticale d'un disque avec en avant le ligament commun antérieur (1) et, en arrière, le ligament commun postérieur (2).

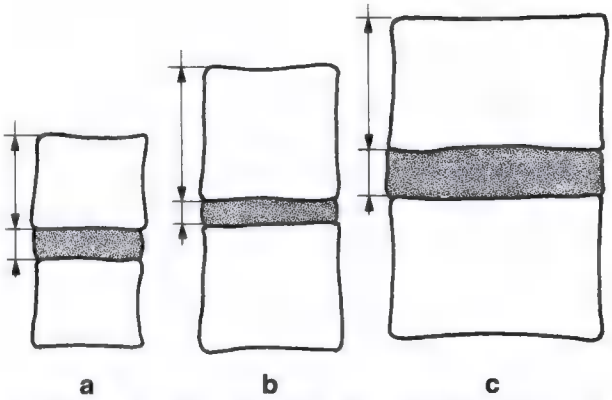

Figure 1.12. Hauteur relative des disques et des corps vertébraux. a. au niveau cervical : rapport 1/3 ; b. au niveau dorsal : rapport 1/6 ; c. au niveau lombaire : rapport 1/3.

Figure 1.14. Coupe horizontale d'un disque.
– au centre, le nucleus pulposus ;
– à la périphérie, l'annulus fibrosus.

© 2009 Elsevier Masson SAS. Tous droits réservés

Il faut abandonner l'image trop répandue du noyau «bille ronde enserrée dans un anneau fibreux». Le nucléus est une chambre hydraulique sans limite nette (Rabischong et al.).

Annulus fibrosus

L'*annulus fibrosus* ou *anneau fibreux* a une consistance très ferme. Il est formé de couches lamellaires de fibrocartilage dont la trame est dense et qui enserrent des chondrocytes aplatis. Les fibres de chaque lamelle sont obliques, d'obliquité inverse d'une lamelle à l'autre (figure 1.15). Cette obliquité augmente de la périphérie vers le centre. Ainsi, les couches les plus centrales ont des fibres dont l'orientation tend vers l'horizontale. Les fibres se prolongent dans la plaque cartilagineuse des plateaux vertébraux et l'adhérence est très forte entre l'annulus et le bourrelet marginal du plateau. Cela donne une résistance particulière à la loge ainsi formée au centre de l'annulus, qui reçoit le nucléus. La partie antérieure est la plus résistante, car les fibres correspondantes, appelées fibres de Sharpey, sont particulièrement bien insérées dans le listel marginal. Le point le plus faible correspond à la partie postérieure de l'annulus.

L'annulus absorbe en élasticité les pressions reçues du nucléus. Cette élasticité est relativement faible : 15 % environ. Cette particularité, jointe à l'obliquité inverse des faisceaux lamellaires, fait qu'un disque sain est très peu déformable sous les pressions usuelles.

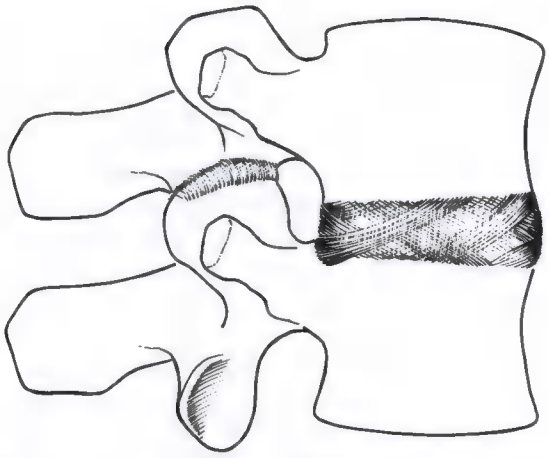

Figure 1.15. Vue externe du disque. Noter les orientations obliques et entrecroisées des fibres de l'annulus.

Hydrophilie : *le disque se comporte comme une poche d'eau gardant le même volume total et transmettant intégralement les pressions qu'il reçoit. Il est le siège d'une tension interne. Il est «sous pression» dans sa loge. Si on coupe le disque horizontalement ou si on fait une section sagittale de la colonne, on voit saillir la gelée au-dessus du plan de coupe. Cette tension interne est directement liée à son pouvoir hydrophile et à sa richesse en eau (88 % chez le nouveau-né); le noyau se déshydrate progressivement : 80 % à 14 ans, 70 % à 70 ans (Keyes et Compere). L'annulus a une teneur en eau qui varie moins avec l'âge que celle du nucléus : 79 % à la naissance, 70 % à l'âge de 70 ans.*

Nutrition du disque

Le disque n'est pas vascularisé chez l'adulte. Les seuls vaisseaux qui pénètrent dans le disque sont des petites branches des artères métaphysaires qui s'anastomosent sur la face externe de l'annulus fibrosus (Bogduk).

Sa nutrition se fait grâce à ses propriétés osmotiques : de nombreux pores microscopiques font communiquer le nucléus avec le tissu spongieux du corps vertébral, au travers du plateau et du cartilage. Si le disque est soumis à une longue pression telle qu'une station debout prolongée, une partie de l'eau qu'il contient fuit vers le corps vertébral; le soir, le disque déshydraté est moins épais, l'individu plus petit. Cette diminution de taille, qui disparaît après le repos de la nuit, peut atteindre 2 cm chez certains sujets. Avec l'âge, cette hydrophilie diminue et en même temps que décroît l'aptitude du disque à être un bon amortisseur. Classiquement, cela joue un rôle dans la diminution de taille des sujets âgés, mais sans doute moins que le tassement des corps vertébraux et l'augmentation des courbures (Eriksen, Twoney et Taylor).

Le mécanisme de cette hydratation n'est pas encore parfaitement connu. La substance du noyau semble obéir aux lois de l'osmose; elle se comporte comme une solution limitée par une membrane semi-perméable (le plateau cartilagineux). La dépolymérisation des polysaccharides augmenterait la pression osmotique, d'où appel d'eau venant des corps vertébraux au travers des multiples pores du plateau. Avec l'âge, ce passage se ferait de plus en plus mal et le nucléus perdrait ses possibilités d'hydratation : c'est le «facteur d'imbibition». On appelle «pression d'imbibition» la force qu'il faut appliquer à un gel colloïdal pour séparer la phase

© 2009 Elsevier Masson SAS. Tous droits réservés

dispersée de la phase dispersive. C'est-à-dire, en ce qui concerne le disque, le complexe protéopolysaccharide d'une part et le liquide interstitiel d'autre part. Cette pression est très importante chez un sujet jeune, puisqu'elle atteint 250 mm Hg pour Charnley; elle varie avec l'âge et dans la vie quotidienne, avec la pression reçue par le nucléus. Nachemson, Lewis, Maroudas et Freeman (1970) ont repris l'étude de la perméabilité des liquides au travers du cartilage vers le disque et les lacunes de l'os sous-chondral, en utilisant des colorants et des substances radioactives, et ont constaté que seule la partie centrale est perméable. Mais il semble qu'il ne faut pas sous-estimer, dans la nutrition du disque, le rôle de l'annulus qui, pour Bogduk, serait de 5 %, car il a une grande perméabilité, les vaisseaux qui sont à sa surface fournissant par diffusion les éléments nutritifs (Maroudas et al.).

■ Système ligamentaire

Il comporte deux longs ligaments qui relient les corps vertébraux : le ligament longitudinal commun antérieur et le ligament longitudinal commun postérieur. Il comporte aussi des ligaments qui relient entre eux les éléments postérieurs : ligament interépineux, ligament surépineux, ligament jaune. D'autres structures telles que les ligaments intertransversaires, ne sont pas de vrais ligaments.

Les ligaments intertransversaires qui s'étendent d'une transverse à l'autre sont en fait plus une membrane qu'un ligament.

Ligament longitudinal antérieur

Il forme classiquement un long réseau fibreux allant du tubercule antérieur de l'atlas au sacrum. Il s'insère essentiellement sur la partie antérieure et antérolatérale des corps vertébraux. Il ne s'insère pas sur le listel et adhère peu au disque dont il est facilement décollable. Très résistant, il est généralement respecté dans les tassements vertébraux (figures 1.16a, 1.16b et 1.17a). En fait, sa structure est complexe. Son rôle est de résister à l'écartement antérieur des corps vertébraux.

Ligament longitudinal postérieur

Contrairement au ligament antérieur, il s'insère fortement sur le disque, au niveau duquel il s'élargit, alors qu'il se rétrécit au niveau du corps vertébral. Il n'adhère pas au corps, dont il est séparé par des plexus veineux périrachidiens.

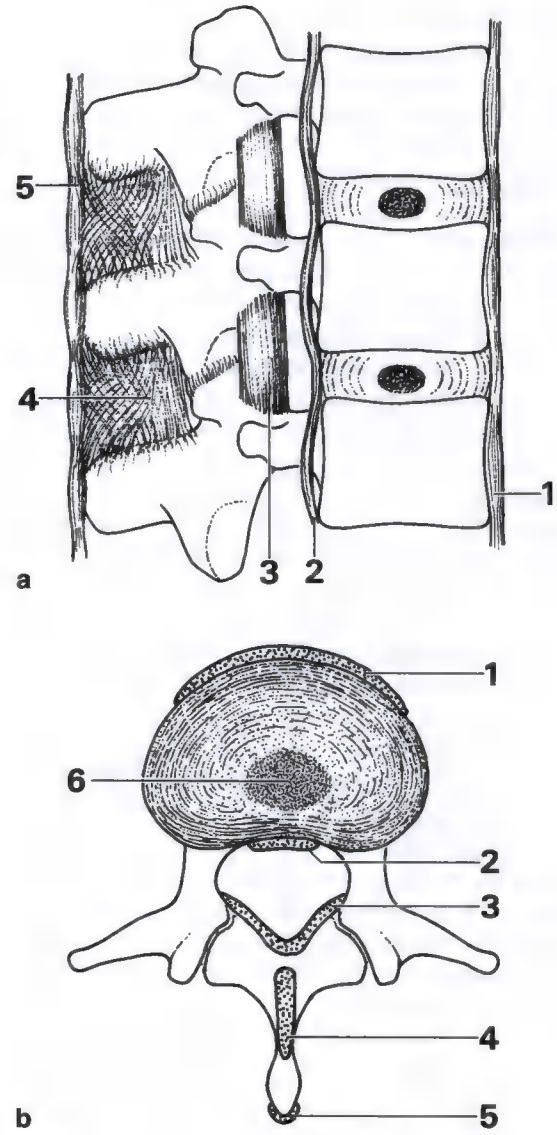

Figure 1.16. Les différents ligaments du rachis. a. coupe verticale ; b. coupe horizontale.

Il renforce l'annulus fibrosus en arrière, au niveau du point faible de celui-ci, et constitue une résistance à l'écartement postérieur des vertèbres dans la flexion.

Il est formé d'arcades et a un aspect festonné (figures 1.16a, 1.16b et 1.18). Il est constitué de fibres superficielles longues, rubanées, médianes, s'étendant sur quatre ou cinq vertèbres, et de fibres courtes arciformes profondes se fixant en sautant une vertèbre du côté opposé à leur origine. Ce ligament puissant au niveau dorsal est relativement faible au niveau lombaire (Paturet). Ses fibres se mélangent avec celles de l'annulus et le pénètrent en s'attachant au bord postérieur du corps vertébral.

© 2009 Elsevier Masson SAS. Tous droits réservés

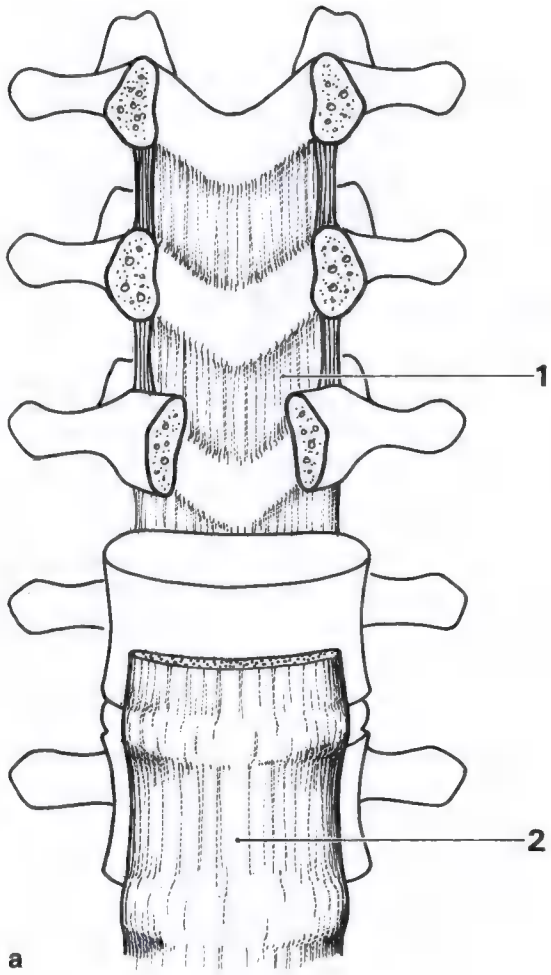

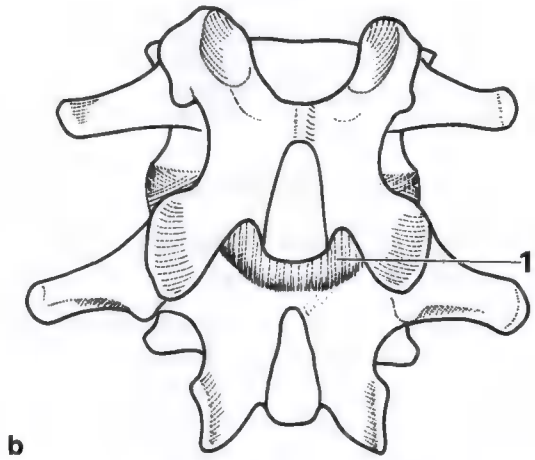

Figure 1.17. Ligament jaune. a. vue antérieure, après section au niveau des pédicules pour montrer la partie supérieure du canal vertébral (1) ; le ligament commun antérieur (2) ; b. vue postérieure.

Ligament interépineux

Il relie entre elles les apophyses épineuses : il est renforcé par le ligament surépineux. Classiquement, son rôle est très important puisqu'il limite les mouvements de flexion de la colonne, mais la disposition de ses fibres selon Hukins et al. ne lui permettrait pas d'offrir une grande résistance.

Au niveau cervical, il y a un ligament interépineux droit et un gauche, et pas de ligament interépineux dorsal.

Ligament surépineux

Le ligament surépineux est, au niveau dorsolombaire, un simple cordon aplati intimement uni au bord postérieur du ligament interépineux. Mais au niveau cervical, il est très développé et forme le ligament cervical postérieur qui s'attache en haut sur l'occiput et en bas sur les apophyses épineuses des vertèbres cervicales, sauf l'atlas et la septième.

Ce ligament est extrêmement développé chez certains animaux (cheval). Sa puissance et son élasticité permettent de maintenir en équilibre le poids de la tête et du cou.

Ligaments jaunes

Il en existe un de chaque côté qui relie entre elles les lames vertébrales et ferme de ce fait le canal

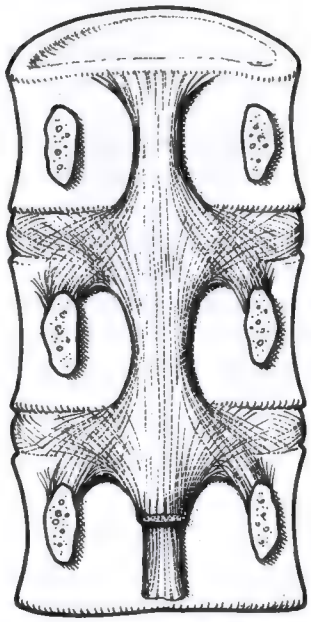

Figure 1.18. Le ligament commun postérieur.

© 2009 Elsevier Masson SAS. Tous droits réservés

vertébral. Ils sont épais et très élastiques; cela est dû à l'élastine qu'ils contiennent (80 %) : elle leur donne la teinte jaunâtre qui leur a valu leur nom. Ils recouvrent la partie interne des articulations interapophysaires, freinant leurs mouvements (figures 1.17a et 1.17b), et forment la partie antérieure de la capsule.

Leur qualité élastique est due à leur composition faite de 80 % d'élastine et de 20 % de collagène. Cette particularité leur confère entre autres un rôle protecteur pour les éléments nerveux car, accompagnant les mouvements du segment mobile, ils sont toujours tendus et ne forment pas de pli lorsqu'ils sont en position de raccourcissement, devenant seulement plus épais.

Ligaments intertransversaires

Ils s'étendent du bord supérieur d'une transverse au bord inférieur de la sus-jacente. Ils n'ont pas de bord interne ou externe net. Ils ont été comparés à une membrane. Ils forment pour Bogduk un septum qui sépare la musculature antérieure de la musculature postérieure du rachis.

Pseudoligaments

Ligaments transforaminaux

Ce sont des formations qui ont été décrites par Golub et al. et qui traversent la partie externe du canal de conjugaison. Cinq types ont été décrits en fonction de leurs insertions. Ils sont inconstants et sont plus des bandes de fascias que des ligaments. Néanmoins, ils ne semblent pas sans intérêt pour les chirurgiens.

« Les dissections sur cadavres frais montrent l'importance des structures ligamentaires transforaminales dépendantes des massifs articulaires. Elles cloisonnent ces trous de conjugaison et leur mise en tension, par une distraction excessive ou au cours d'interventions chirurgicales, peut provoquer des conséquences neurologiques sans doute sous-estimées dans la littérature » (Lazennec et Saillant).

Ligament mamillo-accessoire

Il est constitué d'un faisceau serré de fibres collagènes qui relient le sommet du processus mamillaire au sommet du processus mamillaire accessoire de la même vertèbre du même côté. Il a été considéré comme un tendon du m. semispinalis au niveau lombaire. Ce n'est pas un vrai ligament, car il relie en fait deux points d'une même vertèbre. Il peut s'ossifier et former ainsi un trou osseux dans lequel le rameau médial de la branche postérieure du n. rachidien peut être emprisonné, sans qu'il existe apparemment de conséquences cliniques.

■ Muscles

Ils maintiennent et meuvent le rachis. Leurs fonctions sont multiples et diverses. Ils assurent la posture, ils permettent des efforts importants, des mouvements très amples. Ils ajustent les minimes mouvements intervertébraux. Ils s'adaptent à des mouvements variés, lents, rapides, minimes ou amples, etc. Tout cela bien sûr sous le contrôle et la commande du système nerveux.

Leur anatomie est de ce fait complexe, et leur description peu aisée.

Différentes manières de les classer ont été proposées. Par exemple :
- les muscles qui jouent sur un large ensemble de segments vertébraux sans forcément s'attacher directement aux vertèbres;
- les m. vertébraux polysegmentaires;
- les m. intersegmentaires.

Nous utiliserons la classification de Gillot, plus facile à mémoriser dans l'espace, car il les divise selon le plan des *apophyses* transverses.

Il distingue :
- les muscles qui se situent en avant d'elles ;
- les muscles qui, se situent entre elles ;
- les muscles qui se situent en arrière d'elles.

Les figures 1.19 à 1.22 montrent les muscles du dos, de la superficie à la profondeur.

Muscles périrachidiens

Muscles situés en avant du plan des apophyses transverses

Ils sont plaqués sur la face latérale des corps vertébraux et la face antérieure des apophyses transverses. Ils sont développés aux niveaux lombaire et cervical. Il y a un hiatus entre D4 et D11.
- Au niveau cervicodorsal, ce sont :
  - le long du cou (longus colli);
  - le grand droit antérieur (rectus capitis ant.) qui le borde en dehors.

© 2009 Elsevier Masson SAS. Tous droits réservés

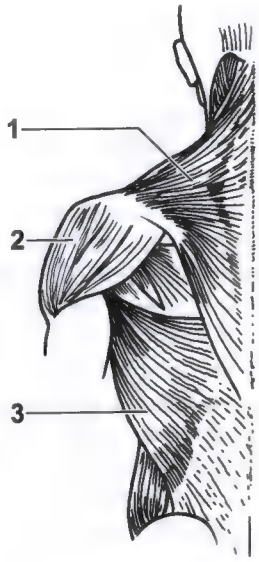

Figure 1.19. Muscles du dos : plan superficiel. 1. muscle trapèze ; 2. muscle deltoïde ; 3. muscle grand dorsal.

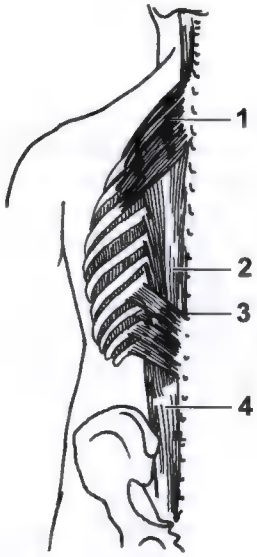

Figure 1.20. Muscles du dos : plan profond. 1. muscle petit dentelé postérieur et supérieur ; 2. muscle ilio-costal du thorax ; 3. muscle petit dentelé postérieur et inférieur ; 4. masse commune lombosacrée.

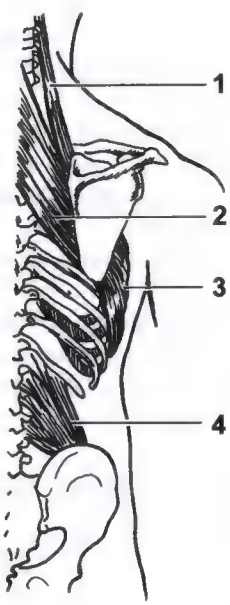

Figure 1.21. Muscles du dos au niveau lombaire. 1. muscle angulaire de l'omoplate ; 2. muscle rhomboïde ; 3. muscle grand dentelé ; 4. muscle carré des lombes.

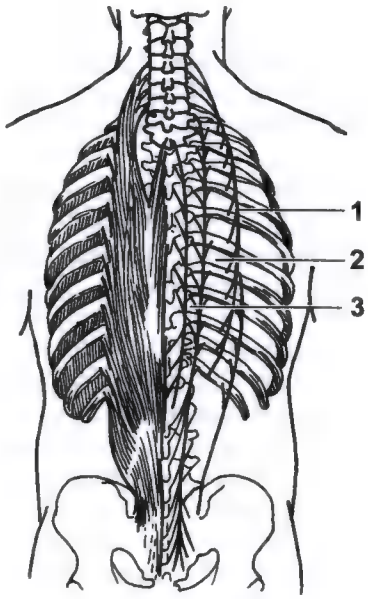

Figure 1.22. Muscles spinaux. 1. muscle iliocostal ; 2. muscle long dorsal ; 3. muscle épineux.

Ces muscles sont fléchisseurs et accessoirement rotateurs de leur côté. Ils sont complétés par :

- le petit droit antérieur (rectus capitis lat.), fléchisseur et latéroflechisseur de l'occiput.

– Au niveau lombaire :
  - le psoas, qui est fléchisseur de hanche (ou du tronc selon le point fixe) avec rotation externe de la hanche.

© 2009 Elsevier Masson SAS. Tous droits réservés

Muscles situés entre les apophyses transverses

Leur disposition est frontale. Ce sont :
– au niveau cervical, les scalènes antérieur moyen et postérieur (scalenus anterior, medius, posterior). Leur action sur le rachis est une latéroflexion homologue, avec une légère rotation du côté opposé ;
– au niveau lombaire, le carré des lombes (quadratus lumborum). Il latérofléchit le rachis lombaire ou élève l'hémibassin de son côté selon le point fixe (figure 1.21) ;
– au niveau du thorax, Delmas et Gillot considèrent que les m. intercostaux (intercostales) constituent des m. latérovertébraux.

Tous ces muscles (sauf les m. intertransversaires) sont innervés par des rameaux issus de la branche antérieure des nerfs rachidiens.

Muscles situés en arrière du plan des apophyses transverses

Ils constituent les muscles des gouttières paravertébrales, les m. spinaux.

On peut considérer avec Gillot :
– les petits muscles profonds de la nuque, localisés à la charnière craniorachidienne. Ils sont au nombre de quatre (voir figure 1.25) :
- le petit et le grand oblique (obliquus capitis superior, obliquus capitis inferior). Ce sont les « muscles verniers » de Kapandji, adaptant avec précision les fins mouvements du rachis cervical supérieur,
- le grand oblique est rotateur,
- le petit droit postérieur est essentiellement extenseur, accessoirement rotateur du côté opposé.

Ces muscles sont innervés par la branche postérieure du 1er n. cervical, le grand oblique reçoit aussi des filets du 2e n. cervical ;
– les muscles communs aux gouttières vertébrales vont de la 3e cervicale au sacrum. Leur description est très complexe. Ce sont :
- le multifidus (ex-transversaire épineux), le plus profond,
- le m. iliocostal (iliocostalis), très en dehors.

Ces muscles forment avec le long dorsal (longissimus thoracis) le groupe des m. spinaux dont l'insertion inférieure sur le sacrum constitue la masse commune (figures 1.20 à 1.22) ;
– au niveau de la colonne cervicale, il faut ajouter les m. splénius et complexus :
- le grand complexus (semispinalis capitis), muscle de la lordose cervicale, est le muscle essentiel du maintien de la tête droite,
- le petit complexus est un rotateur,
- le splénius, plus superficiel, est un muscle rotateur, c'est l'antagoniste du sterno-cléido-mastoïdien.

Le sterno-cléido-mastoïdien droit tourne la tête à gauche, le splénius droit la tourne à droite.

À cette rotation s'associe une latéroflexion de même sens pour le splénius, de sens opposé pour le sterno-cléido-mastoïdien.

Tous ces muscles sont innervés par des rameaux des branches postérieures des nerfs rachidiens. Le m. sterno-cléido-mastoïdien, tout comme le trapèze, est innervé par le n. spinal (XIe paire crânienne), et par des rameaux cervicaux C2 et C3 pour le m. sterno-cléido-mastoïdien, C3 et C4 pour le trapèze ;
– les petits m. unisegmentaires seront vus dans le paragraphe « Segment mobile » (p. 32).

Muscles abdominaux

Ils ont une importance considérable dans le maintien de l'équilibre vertébral et dans la diminution des contraintes subies par le rachis lombosacré.

Ce sont (figure 1.23) :
– latéralement, le grand et le petit oblique (obliquus externus abdominis et obliquus internus abdominis). Leur contraction unilatérale entraîne une rotation et une latéroflexion du tronc (rotation du côté opposé pour le grand oblique, du même côté pour le petit oblique);
– en avant, les grands droits de l'abdomen (m. rectus abdominis) droit et gauche, séparés par la ligne blanche, fléchisseurs de la colonne thoracique et lombaire.

Muscles du cou et du dos

Le trapèze (trapezius) est un extenseur de la tête (figure 1.19).

Le sterno-cléido-mastoïdien (scleidomastoidi) est, en contraction unilatérale, un puissant latérofléchisseur de la colonne cervicale associé à une rotation de la tête du côté opposé; en contraction simultanée des deux côtés, les sterno-cléido-mastoïdiens sont fléchisseurs du rachis cervical inférieur.

Dans le mouvement de rotation, le sterno-cléido-mastoïdien a une action synergique avec le splenius captis du côté opposé.

© 2009 Elsevier Masson SAS. Tous droits réservés

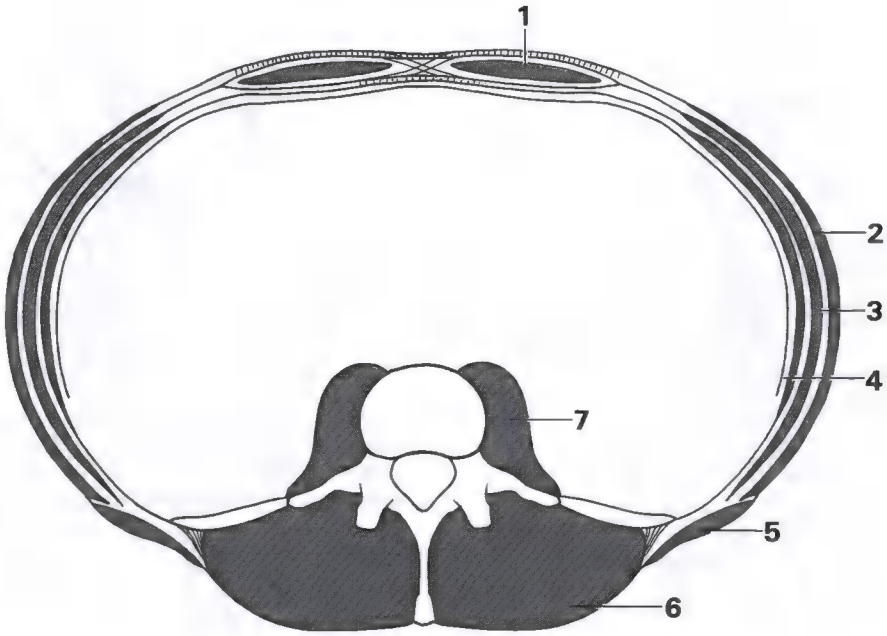

Figure 1.23. Les muscles abdominaux (vue en coupe). 1. muscle grand droit de l'abdomen ; 2. muscle grand oblique ; 3. muscle petit oblique ; 4. muscle transverse ; 5. muscle grand dorsal ; 6. masse sacrolombaire ; 7. muscle psoas.

Au niveau du rachis cervical supérieur, c'est le grand oblique qui est l'artisan principal de la rotation (figures 1.24, 1.25).

Muscles des lombes

Le rachis lombaire est haubané par des muscles puissants. Il apparaît comme une colonne centrale enfermée entre quatre colonnes musculaires épaisses : les deux psoas en avant, les masses sacrolombaires en arrière, formant une « poutre composite » os–muscle (Rabischong) [figure 1.23].

Muscles unisegmentaires

Ils seront traités au paragraphe « Segment mobile » (p. 32).

■ Vascularisation des structures vertébrales

Artères

Chaque artère radiculaire est issue selon les étages des artères vertébrales pour le cou, d'une artère intercostale (III à XI) ou lombaire pour le rachis thoracique et lombaire. Au niveau du rachis cervical, les artères radiculaires sont issues de l'artère vertébrale, et des artères sacrées latérales au niveau du sacrum.

Avant de pénétrer dans le trou de conjugaison, elle se divise en trois branches :
– une pour le n. rachidien, accompagné par l'artère radiculaire ;
– une qui gagne le milieu de la face postérieure du corps vertébral et donne deux rameaux : l'un pénétrant le corps de la vertèbre correspondante, l'autre descendant et pénétrant le corps de la vertèbre sous-jacente ;
– une troisième branche se dirige vers le bord inférieur du pédicule et distribue quelques rameaux à l'arc postérieur et aux m. paravertébraux les plus internes. Les plus externes sont irrigués par une collatérale postérieure de l'artère intercostale ou lombaire.

Vascularisation du corps vertébral

Chaque artère lombaire qui croise le corps vertébral émet dix à 20 branches ascendantes et descendantes qui alimentent le périoste de la partie antérieure du corps vertébral. Il en va de même pour la partie postérieure, à partir de l'arcade des artères

© 2009 Elsevier Masson SAS. Tous droits réservés

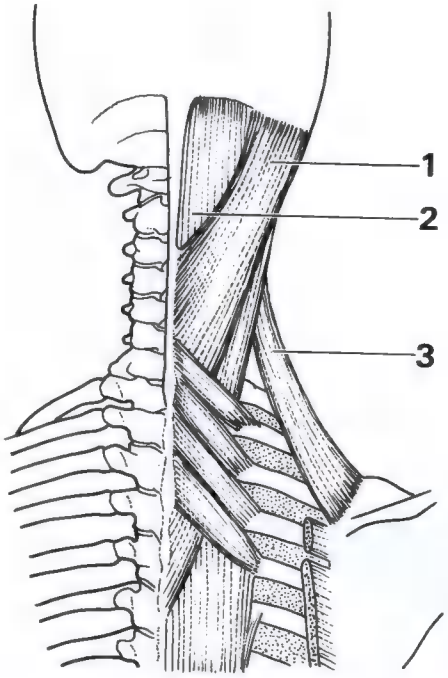

Figure 1.24. Les muscles postérieurs du cou. 1. muscle splénius ; 2. muscle grand complexus ; 3. muscle angulaire de l'omoplate.

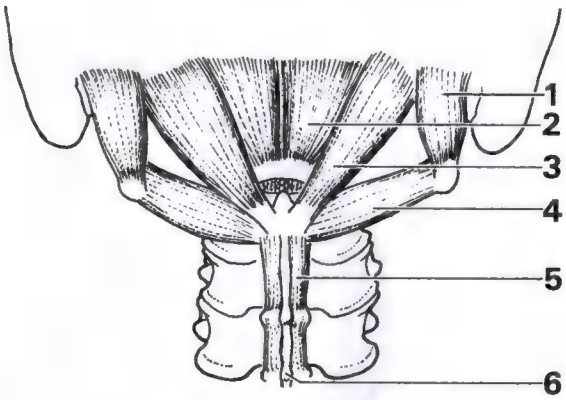

Figure 1.25. Les muscles sous-occipitaux. 1. muscle petit oblique ; 2. muscle petit droit postérieur ; 3. muscle grand droit postérieur ; 4. muscle grand oblique ; 5. muscle interépineux ; 6 : ligament surépineux.

antérieures du canal vertébral. Les artères terminales de ces artères périostées forment un anneau anastomotique appelé « anastomose métaphysaire » (Ratcliffe).

Vascularisation de la moelle épinière

Primitivement, la moelle est alimentée en sang selon un dispositif segmentaire; les rameaux artériels annexés aux racines nerveuses se divisent en artères radiculaires antérieures et postérieures. Un système anastomotique longitudinal réunit les artères radiculaires antérieures et constitue l'artère spinale antérieure. Les artères radiculaires postérieures constituent de même les deux artères spinales postérieures droit et gauche. La moelle est alimentée par des rameaux issus de ces artères spinales antérieures et postérieures, et par des artères circonférentielles s'anastomosant avec celles-ci (figure 1.26).

En fait, le dispositif initial subit d'importants remaniements au cours de l'évolution, et finalement, l'apport circulatoire de la moelle devient dépendant d'un petit nombre d'artères subsistantes. Deux ou trois artères radiculaires, par exemple, contribuent à la vascularisation du renflement cervical, notamment une de C3. La moelle dorsale ne reçoit le plus souvent qu'une seule artère radiculaire née d'une intercostale de la région dorsale moyenne. Le renflement lombaire est irrigué par une artère volumineuse : l'artère d'Adamkievicz, située à gauche dans 80 % des cas. Elle accompagne une racine qui se situe généralement entre D9 et D12. Elle donne une branche descendante et une ascendante. Au niveau du cône terminal, une artère radiculaire accompagne la racine L5 et apporte une contribution limitée.

Cela explique la grande vulnérabilité de la moelle, d'autant que les artérioles intramédullaires sont terminales et que leur territoire ne peut bénéficier de suppléances.

Veines

On distingue les plexus veineux intrarachidiens et les plexus extrarachidiens (figure 1.27).

Plexus veineux intrarachidiens

Contenus dans l'espace épidural, ils sont essentiellement constitués, de chaque côté, par deux cordons plexiformes ascendants (plexus venosi vertebrales interni). Leur trajet s'écarte en regard du disque et se rapproche dans l'espace interpédiculaire. Ils sont reliés entre eux par des plexus transverses qui reçoivent les veines basivertébrales (v. basivertébrales) drainant le corps vertébral. Ces veines sont également anastomosées avec le plexus périrachidien.

© 2009 Elsevier Masson SAS. Tous droits réservés

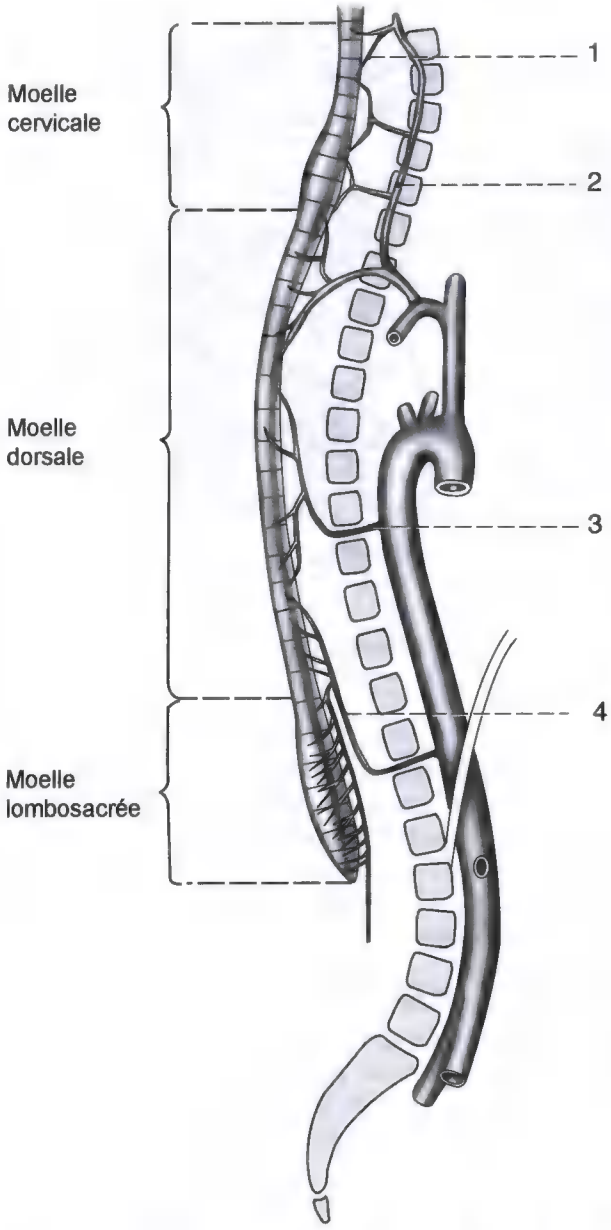

Figure 1.26. Vascularisation de la moelle (d'après G. Lazorthes). 1. artère spinale antérieure ; 2. artère du renflement cervical (radiculaire) ; 3. artère radiculaire dorsale ; 4. artère du renflement lombaire (radiculaire).

Plexus veineux périrachidiens

Ils sont situés sur les parties antérieures et latérales du corps vertébral (plexus vertébral antérieur) et postérieure de l'arc postérieur (plexus vertébral postérieur). Ils communiquent avec le plexus intrarachidien par les veines du trou de conjugaison (v. intervertébrales).

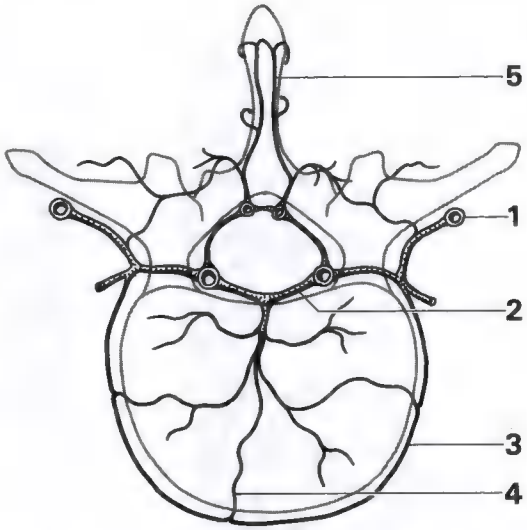

Figure 1.27. Les veines vertébrales. 1. veine azygos ; 2. plexus veineux intrarachidiens ; 3 et 5. plexus veineux extrarachidiens ; 4. veines basivertébrales.

Selon les étages, le sang collecté ira rejoindre les veines lombaires ascendantes (v. lombalis ascendens), v. azygos, v. hémi-azygos, v. intercostales posteriores.

La pression veineuse est très faible au niveau du rachis. Une légère compression des veines lors de leur traversée du trou de conjugaison provoque une congestion dans la zone drainée par ces vaisseaux.

Ce phénomène est particulièrement important dans le contexte des sténoses lombaires. L'excès de pression résultant de la stase veineuse locale contribue, avec l'excès de pression au sein du fourreau dural, à entretenir par un véritable cercle vicieux la dilatation des veines.

■ Particularités régionales

Rachis cervical

Il se compose de sept vertèbres et présente une courbure convexe vers l'avant. Son sommet se trouve au niveau de C4 et sa courbure continue jusqu'à la 2e dorsale (figures 1.28a, b et 1.29).

Les deux premières vertèbres cervicales, l'atlas et l'axis, sont très différentes des autres. Il n'y a pas de disque entre elles (figure 1.30). Le premier disque se situe entre C2 et C3. Le rachis cervical présente un certain nombre de particularités qu'il est intéressant de rappeler ici.

© 2009 Elsevier Masson SAS. Tous droits réservés

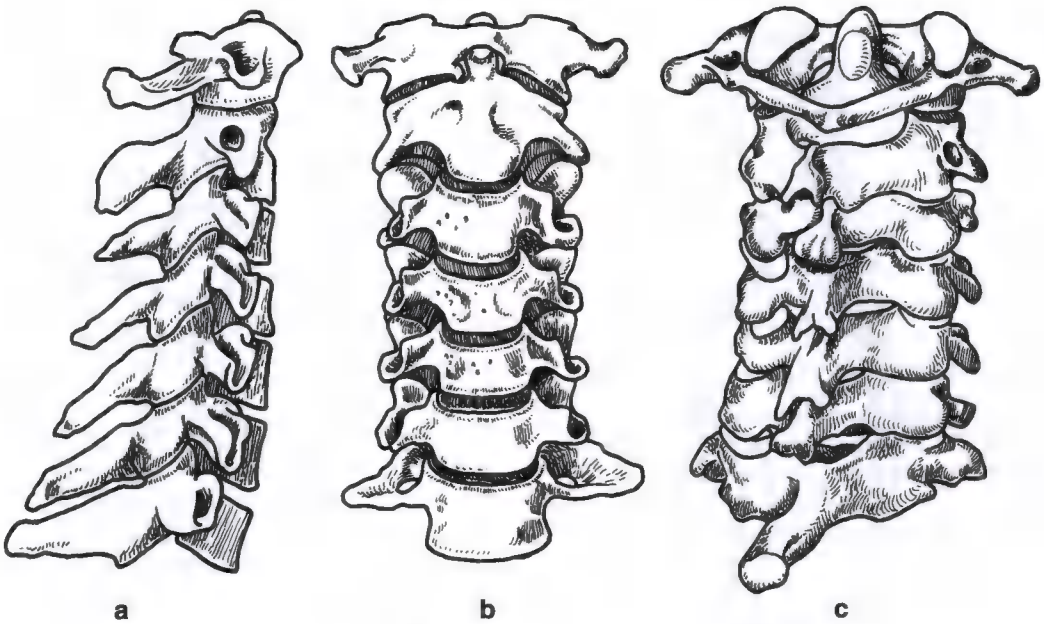

Figure 1.28. La colonne cervicale. a. vue de profil ; b. vue de face ; c. vue de 3/4 postérieure.

Facettes articulaires

Elles présentent une obliquité croissante de haut en bas, depuis l'axis, dont les facettes sont quasi horizontales, jusqu'aux dernières, qui sont inclinées à environ 45°. Sur l'axe sagittal, elles regardent en arrière et très légèrement en dedans. Cette disposition facilite les mouvements de glissement dans tous les sens, surtout en flexion et en extension (voir figures 1.9 et 1.10).

Apophyses épineuses

L'atlas n'a pas d'apophyse épineuse. La taille des épineuses augmente de C3 à C7. Elles sont à peu près horizontales, jusqu'aux dernières qui sont inclinées à environ 45°. Sur l'axe sagittal, elles regardent en arrière et très légèrement en dedans. Cette disposition facilite les mouvements de glissement dans tous les sens, surtout en flexion et en extension (voir figures 1.9 et 1.10). Elles sont habituellement bifides de C3 à C6. Elles sont courtes de C3 à C5. Pour C6 et surtout pour C7, « la proéminente du cou », elles sont plus longues.

Ligament surépineux

Au niveau cervical, il est très développé et forme le ligament cervical postérieur qui s'attache en haut sur l'occiput et en bas sur les apophyses épineuses des vertèbres cervicales, sauf sur l'atlas et la 7e.

Ce ligament est extrêmement important chez certains animaux (cheval). Sa puissance et son élasticité permettent à ceux-ci de maintenir en équilibre le poids de la tête et du cou.

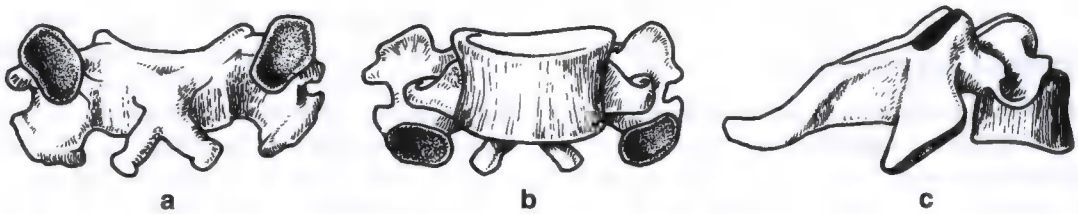

Figure 1.29. Vertèbre cervicale. a. vue postérieure ; b. vue antérieure ; c. vue de profil.

© 2009 Elsevier Masson SAS. Tous droits réservés

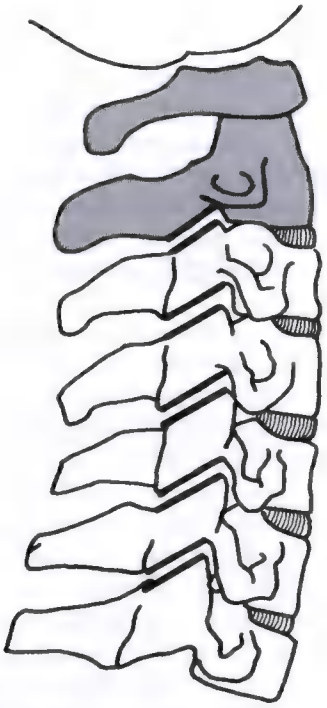

Figure 1.30. Il n'y a pas de disques entre l'occiput et l'atlas, et entre l'atlas et l'axis. Le premier disque se situe entre C2 et C3.

Uncus

C'est une particularité des vertèbres cervicales de C3 à C7. Ces apophyses unciformes (ou uncus) situées latéralement donnent à la face supérieure du corps vertébral une forme en selle (figure 1.31a). La face inférieure du corps est de forme inversée, présentant de chaque côté un pan coupé qui correspond aux uncus.

L'importance de ces « articulations » réside surtout dans les étroits rapports qu'elles ont avec l'artère vertébrale et les filets sympathiques qui l'entourent. Elles peuvent être le siège d'arthrose dont la prolifération ostéophytique se fait en arrière, vers le canal de conjugaison où se situe la racine nerveuse et en dehors vers l'artère vertébrale. C'est Luschka qui a le premier insisté sur cette particularité.

Depuis Luschka, on a eu coutume de considérer ces fentes uncovertébrales comme de véritables articulations comportant une cavité articulaire, un revêtement cartilagineux et une capsule articulaire. Le disque occupant le centre du plateau vertébral, la partie antérieure de la capsule se confond avec l'anneau fibreux du disque (figure 1.31b), et la substance nucléaire du disque qui dégénère peut s'infiltrer dans la cavité de l'articulation uncovertébrale atteinte d'arthrose. Ainsi se trouve constitué par l'union de l'ostéophytose postérieure, de l'ostéophytose uncarthrosique et de la hernie postérolatérale du nucléus un nodule saillant dans le trou de conjugaison et que de Sèze a appelé « nodule disco-ostéophytique ». La névralgie cervicobrachiale est souvent le résultat d'un conflit entre ce nodule enflammé et la racine nerveuse. Ces nodules correspondent à ce que les chirurgiens appellent la « hernie dure » par opposition aux « hernies molles » qui sont constituées par un nucléus hernié au travers d'un anneau déchiré.

Töndury a sur ce point une opinion différente.

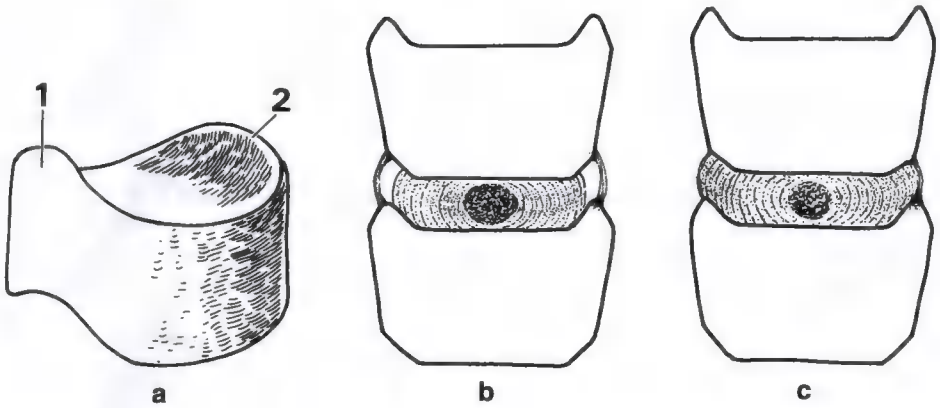

Figure 1.31. Les « uncus » (a) donnent une forme de selle de cheval au plateau supérieur de la vertèbre cervicale (1 et 2). Conception classique (b) : il existe une cavité articulaire (Luschka). Conception de Töndury (c) : il n'y a pas d'articulation uncovertébrale ; mais, dès l'âge de 10 ans, se forment des fissures latérales dans l'annulus. Progressivement, elles gagneront le centre du disque.

© 2009 Elsevier Masson SAS. Tous droits réservés

Pour lui (figure 1.31c), il n'y a pas d'«articulation uncovertébrale»; il s'agit de «fissures latérales des disques» qui apparaissent vers l'âge de 10 ans, s'étendent de plus en plus vers l'intérieur avec l'âge et permettent finalement la communication avec le nucléus dont la substance peut ainsi gagner la périphérie et former «le nodule disco-ostéophytique». Cette opinion est la plus communément admise à l'heure actuelle (voir figure 1.74).

Apophyses transverses cervicales et artère vertébrale

Les apophyses transverses cervicales naissent du milieu de la hauteur des masses latérales par deux racines qui circonscrivent le trou transversaire (figure 1.32).

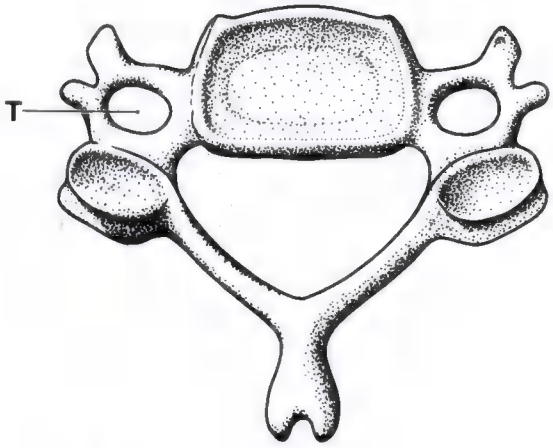

Figure 1.32. Trou transversaire (T).

Ces trous existent sur toutes les vertèbres cervicales, mais sur la 7e il est plus petit et ne donne passage qu'à la v. vertébrale. Les trous des six premières vertèbres forment ainsi en se superposant un canal discontinu dans lequel passent : l'artère vertébrale née de l'artère sous-clavière, son plexus sympathique, la veine, le n. vertébral (figure 1.33).

Au niveau du rachis cervical supérieur, l'artère affecte un trajet complexe, car les trous transversaires de l'atlas sont beaucoup plus externes que ceux de l'axis. Cela l'oblige à se diriger d'abord en dehors puis en dedans, effectuant ainsi une double boucle pour gagner le trou occipital (figure 1.34a). Jung fait remarquer que l'artère, dont les dimensions sont les mêmes que celles du trou transversaire, paraît presque toujours à l'étroit dans ce passage. On imagine facilement les tiraillements auxquels est soumise cette artère lors des mouvements extrêmes de la tête. On a pu montrer par l'artériographie que sur un sujet dont le cou est en extension et en rotation, la circulation est stoppée du côté opposé à la rotation (figure 1.34b).

Les rapports intimes de l'artère vertébrale avec les pièces osseuses de la charnière cervico-occipitale expliquent que sa paroi puisse être lésée lors de manœuvres intempestives du rachis cervical.

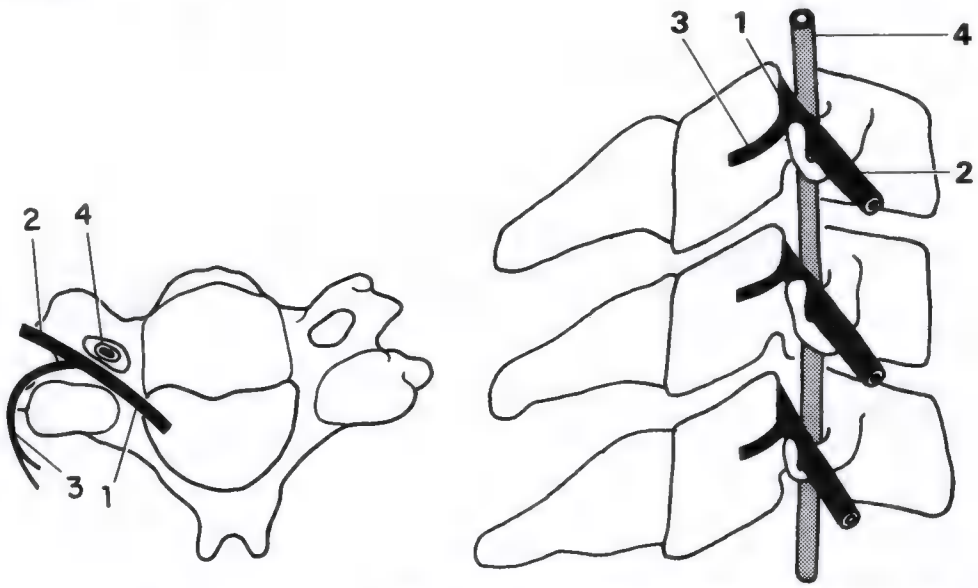

Figure 1.33. Le nerf rachidien (1), avec sa branche antérieure (2), sa branche postérieure (3) et l'artère vertébrale (4).

© 2009 Elsevier Masson SAS. Tous droits réservés

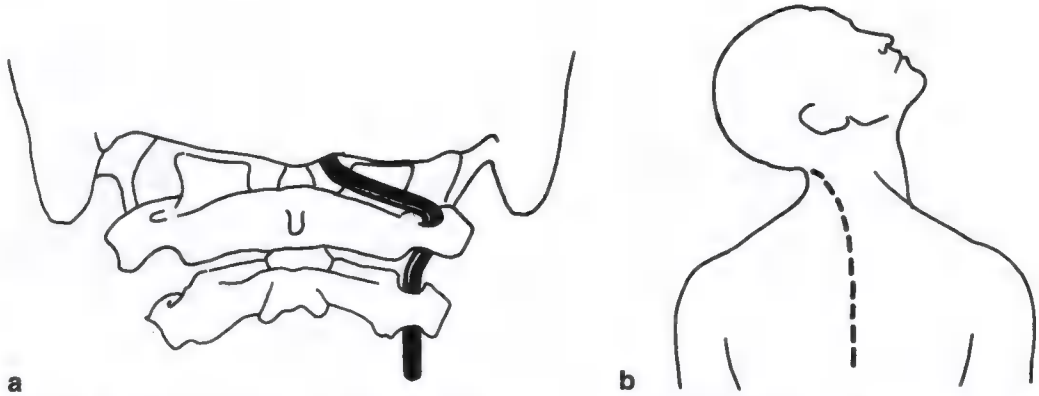

Figure 1.34. Boucle de l'artère vertébrale (a). La rotation en hyperextension de la tête stoppe le flux sanguin dans l'artère vertébrale du côté opposé à la rotation (b).

Par ailleurs, certaines malformations de la charnière cervico-occipitale peuvent provoquer des troubles neurologiques, et rendent cette région très vulnérable. Des accidents graves ont été décrits après certaines «manœuvres cervicales» – manipulations ou autres – ou même après des attitudes prolongées et anormales de la tête, déterminant une compression de l'artère à son passage entre atlas et occiput. Chez un sujet normal, l'arrêt transitoire de la circulation dans une artère vertébrale ne s'accompagne d'aucun trouble, car l'irrigation du tronc cérébral est assurée par l'artère vertébrale du côté opposé. Il n'en va pas de même si celle-ci est rétrécie par l'athérome ou si elle est de calibre trop faible. Les variations anatomiques et les anomalies sont en effet très fréquentes à ce niveau.

Les lésions d'uncarthrose, plus rarement d'arthrose articulaire postérieure, peuvent amener des coudures ou des rétrécissements segmentaires de l'artère.

Malformations de la charnière cervico-occipitale

Les malformations de la charnière cervico-occipitale ne sont pas exceptionnelles. Beaucoup sont et restent muettes; certaines s'accompagnent de troubles neurologiques plus ou moins graves, souvent révélés ou aggravés par un traumatisme.

Impression basilaire

La plus courante de ces malformations est l'impression basilaire. Elle se met radiologiquement en évidence par l'ascension de l'odontoïde au-dessus de la ligne de Chamberlain qui joint sur la radiographie de profil le bord postérieur du palais osseux au bord postérieur du trou occipital (figure 1.35).

Un autre repère est la ligne de Fischgold (figure 1.36) : sur une radiographie de face standard (front et nez sur plaques), la ligne bimastoïdienne passe normalement par les articulations occipito-altoïdiennes. Lorsqu'il y a impression basilaire, le bloc atlas-apophyse odontoïde monte au-dessus de cette ligne.

Autres malformations

L'impression basilaire peut s'accompagner d'autres malformations : occipitalisation de l'atlas, non-fusion de l'arc postérieur, sténose ou déformation du trou occipital, luxation ou dislocation atlas axis, blocs cervicaux, spina bifida, platybasie, etc.

Ces malformations osseuses s'accompagnent souvent de malformations nerveuses et vasculaires. Les patients présentant une impression basilaire ont le plus souvent le cou bref, une implantation de cheveux basse et les mouvements du cou plus ou moins limités. Il faut s'abstenir de manœuvres intempestives sur ces rachis vulnérables.

Rachis dorsal

La colonne dorsale se compose de 12 vertèbres. Les corps vertébraux sont hauts par rapport aux disques. Les apophyses articulaires sont dans un plan presque frontal et sont inclinées à 60° sur l'horizontale. L'apophyse supérieure regarde en arrière et légèrement en haut et en dehors. Les apophyses épineuses sont longues et très obliques vers le bas. Sur les vertèbres dorsales s'attachent les côtes (figures 1.37 à 1.41).

© 2009 Elsevier Masson SAS. Tous droits réservés

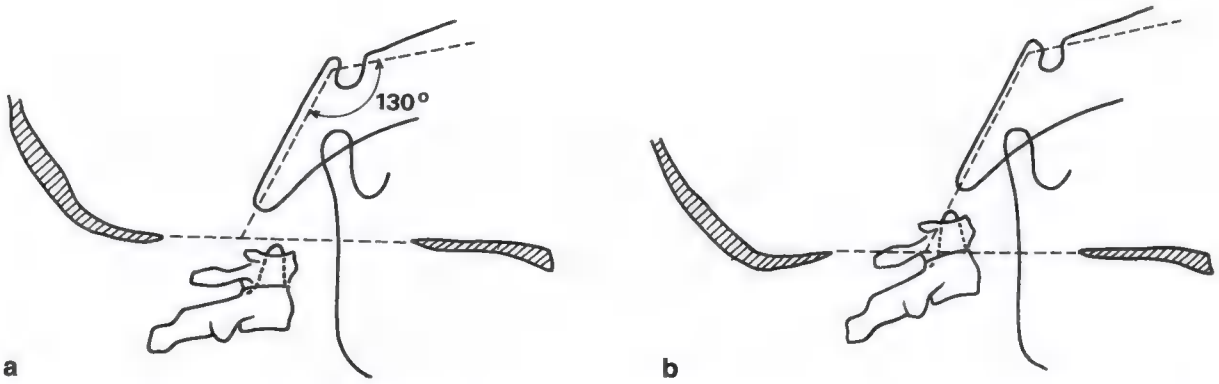

Figure 1.35. Ligne de Chamberlain. a. Elle unit le bord postérieur du palais osseux au bord postérieur du trou occipital. Chez un sujet normal l'apophyse odontoïde est située au-dessous de cette ligne.
– L'angle basal a normalement 130°.
– Il peut être augmenté (platybasie).
b. La ligne de Chamberlain dans le cas d'une impression basilaire. L'apophyse odontoïde est située au-dessus de cette ligne.



Figure 1.36. Lignes de Fischgold (tomographie frontale passant par les apophyses mastoïdes).
a. Chez un sujet normal :
– la ligne bimastoïdienne (2) passe par les articulations occiput-atlas et par la pointe de l'odontoïde ;
– la ligne digastrique (1) passe au-dessus de la base du crâne et à 1 cm au-dessus du niveau des articulations occipito-atloïdiennes.
b. En cas d'impression basilaire, l'odontoïde est située nettement au-dessus de la ligne bimastoïdienne de même que les articulations occipito-altoïdiennes.

Le corps vertébral est taillé en demi-cylindre, d'où l'aspect semi-circulaire des plateaux. Le trou vertébral est circulaire. À la partie postérieure de la face latérale du corps, il y a de chaque côté deux demi-facettes costales, l'une supérieure, l'autre inférieure, sauf pour les 1re, 11e et 12e dorsales qui présentent une seule facette costale complète pour la côte correspondante (figure 1.38).

Les apophyses transverses sont massives, se dirigent en dehors et en arrière. Elles portent – sauf T11 et T12 – une facette articulaire costale sur leur face antérieure (articulation costotransversaire) [figures 1.38 et 1.40]. Les épineuses sont tellement inclinées et obliques vers le bas que le sommet de l'épineuse de T6 se projette au niveau de la partie supérieure du corps de T8 (figure 1.39). Cette inclinaison augmente jusqu'à la 8e dorsale; elle diminue pour les quatre dernières dorsales qui sont aussi plus courtes. Les apophyses épineuses des deux dernières prennent un type lombaire.

Les facettes articulaires sont inclinées à 60° sur l'horizontale et l'interligne est dans un plan frontal. Cette morphologie ainsi que celle du corps vertébral favorisent la mobilité dans toutes les directions (voir figures 1.9 et 1.10). Celle-ci est évidemment limitée par le gril costal.

Rachis lombaire

La colonne lombaire se compose de cinq vertèbres et présente une courbure à convexité antérieure : la lordose lombaire (figure 1.42). Les disques sont épais (un tiers du corps). L'orientation des facettes articulaires (figures 1.43 et 1.44) limite considérablement l'inflexion latérale et rendrait la rotation impossible s'il n'y avait entre elles un certain jeu. En effet, la facette supérieure est aplatie transversalement, sa face interne est occupée par une surface articulaire en forme de gouttière verticale dont la concavité regarde en dedans et un

© 2009 Elsevier Masson SAS. Tous droits réservés

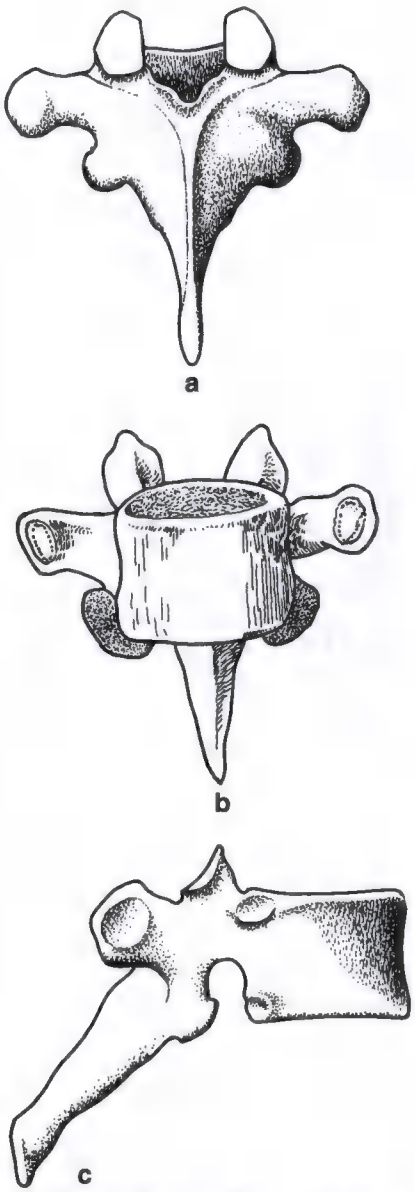

Figure 1.37. Vertèbre dorsale. a. vue postérieure ; b. vertèbre dorsale : vue antérieure ; c. vertèbre dorsale : vue de profil.

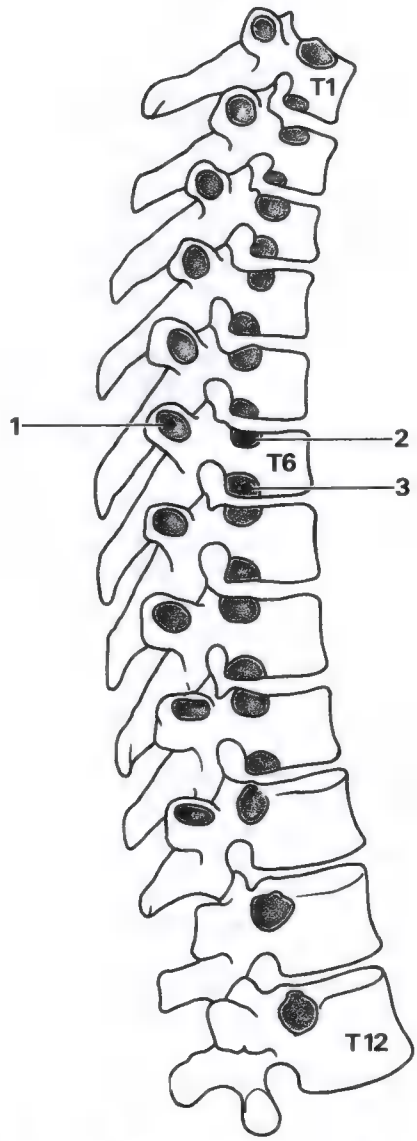

Figure 1.38. Facettes articulaires de la colonne dorsale destinées aux côtes. Deux demi-facettes articulaires : une supérieure et une inférieure pour la tête des côtés (2, 3), une facette articulaire pour la tubérosité des côtés (1). Cette dernière n'existe pas pour les deux dernières côtes qui s'articulent sur une facette entière de T11 et de T12.

peu en arrière. Les articulations inférieures offrent au contraire une surface articulaire convexe en forme de segment cylindrique qui regarde en dehors et légèrement en avant et glisse dans la concavité de l'apophyse articulaire supérieure de la vertèbre située au-dessous. Leurs anomalies sont fréquentes.

Sacro-iliaque

Articulation très particulière, à très faible mobilité, que ne fait jouer aucun muscle, elle a été surtout étudiée par les obstétriciens, étant donné son rôle dans l'accouchement. Delmas, anatomiste, y a consacré d'importants travaux. Il distingue le type

© 2009 Elsevier Masson SAS. Tous droits réservés

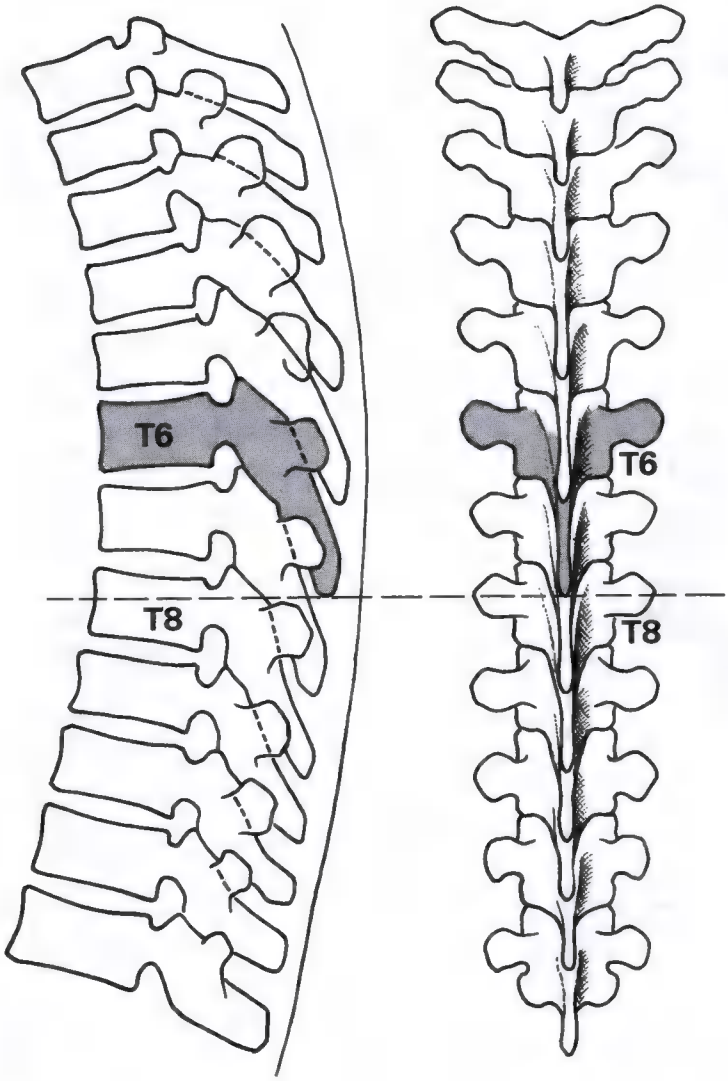

Figure 1.39. Le sommet de l'épineuse de T6 correspond au niveau du 1/3 supérieur du corps de T8.

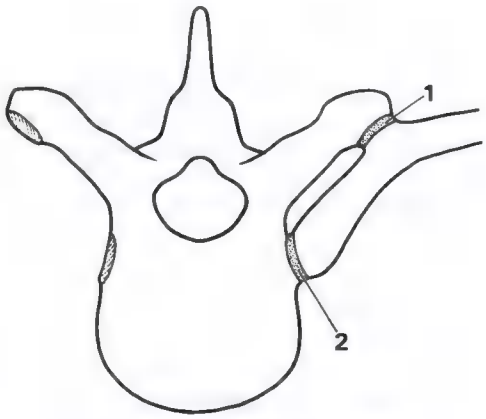

Figure 1.40. Articulation costotransversaire (1). Articulation costovertébrale (2). Les fausses côtes 11 et 12 n'ont pas d'articulations costotransversaires.

dynamique (25 %), avec un auricule sacré très excavé, des aires d'insertion ligamentaires très accusées, qui présente une certaine mobilité (très réduite toutefois). Elle est rencontrée chez des sujets aux courbures vertébrales très marquées que Delmas considère comme très adaptés à la station debout (figure 1.45). À l'inverse, 25 % de sujets ont une surface articulaire plane et des courbures vertébrales modérées : c'est le type statique qui se rapproche de celui des primates. Enfin, dans 50 % des cas, on est en présence du type intermédiaire.

■ Segment mobile

C'est le mérite de Junghanns, célèbre par ses travaux sur le rachis avec Schmorl, d'avoir considéré les

© 2009 Elsevier Masson SAS. Tous droits réservés

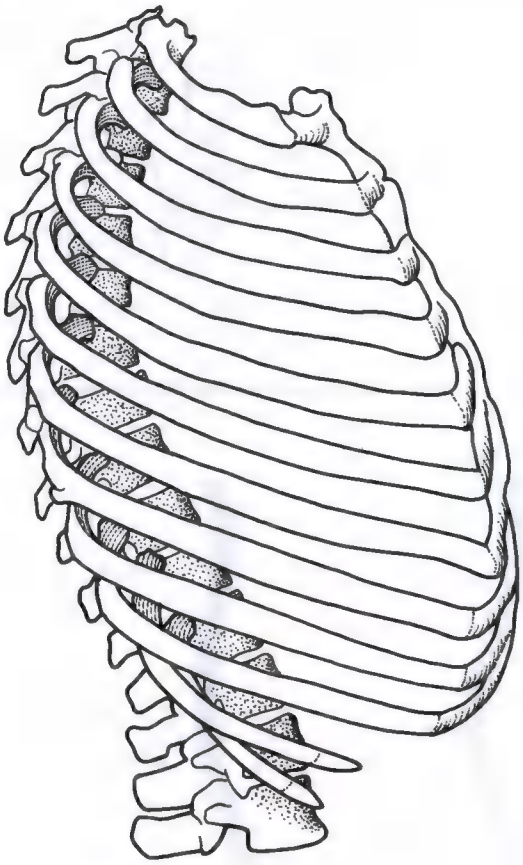

Figure 1.41. Gril costal.

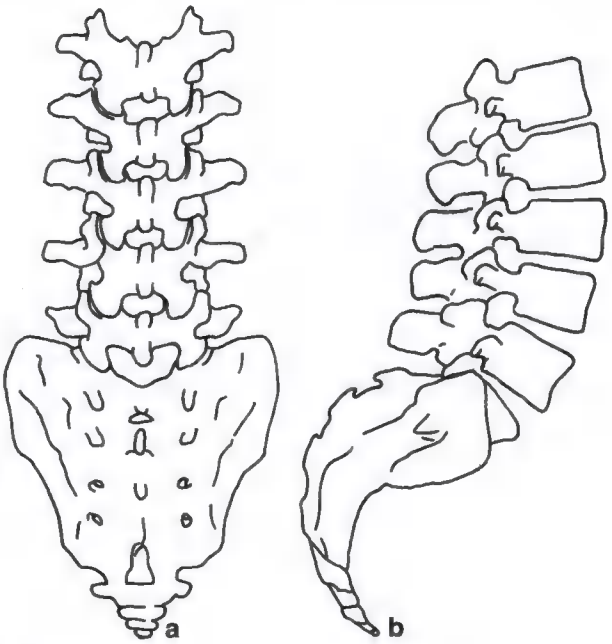

Figure 1.42. Rachis Lombaire et sacrum. a. vue postérieure ; b. profil.

éléments unissant et séparant deux vertèbres adjacentes comme un tout, indissociable dans la fonction, qu'il a appelé le «segment mobile» (figures 1.46 à 1.48).

Celui-ci comprend : le disque, les articulations interapophysaires et le système ligamentaire d'union.

Le segment mobile, unité de mouvement

La colonne vertébrale est donc constituée de 23 «segments mobiles», chacun représentant une unité de la mobilité du rachis. Il faut noter dès à présent les rapports étroits qui existent entre les éléments constitutifs du segment mobile et le trou de conjugaison (figure 1.49).

Ce segment mobile ou joint intervertébral forme un tout. Toute perturbation mécanique d'un de ses éléments retentit sur les autres, de même que tout mouvement d'un large segment de colonne a son retentissement sur les autres segments, ne serait-ce que pour conserver l'équilibre. Les courbures s'influencent l'une l'autre : une hyperlordose lombaire entraîne une cyphose dorsale et une hyperlordose cervicale. Il est bien évident que le segment mobile cervical et le segment mobile dorsal présentent des différences sur lesquelles nous reviendrons. Mais le

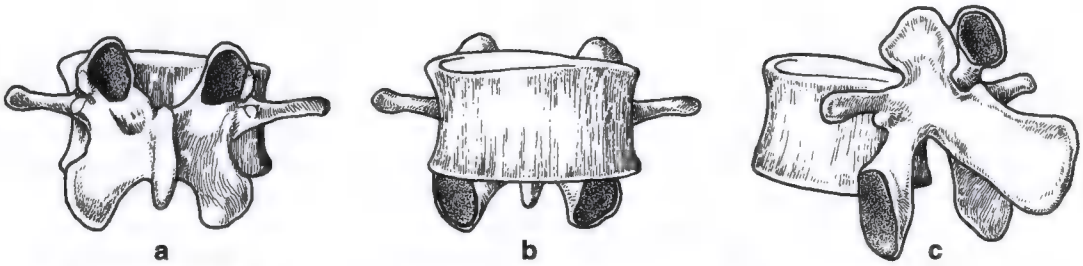

Figure 1.43. Vertèbre lombaire. a. vue postérieure ; b. vue antérieure ; c. vue de 3/4 postérieure.

© 2009 Elsevier Masson SAS. Tous droits réservés

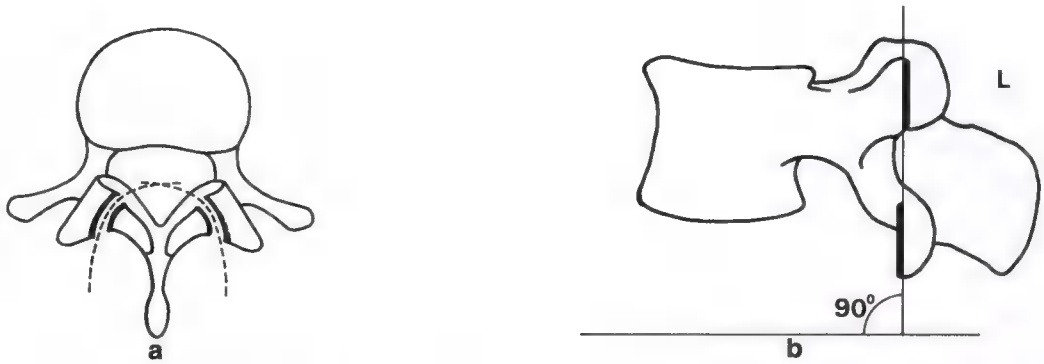

Figure 1.44. Orientation des facettes articulaires à l'étage lombaire. Elle ne permet pas les mouvements de rotation (a et b).

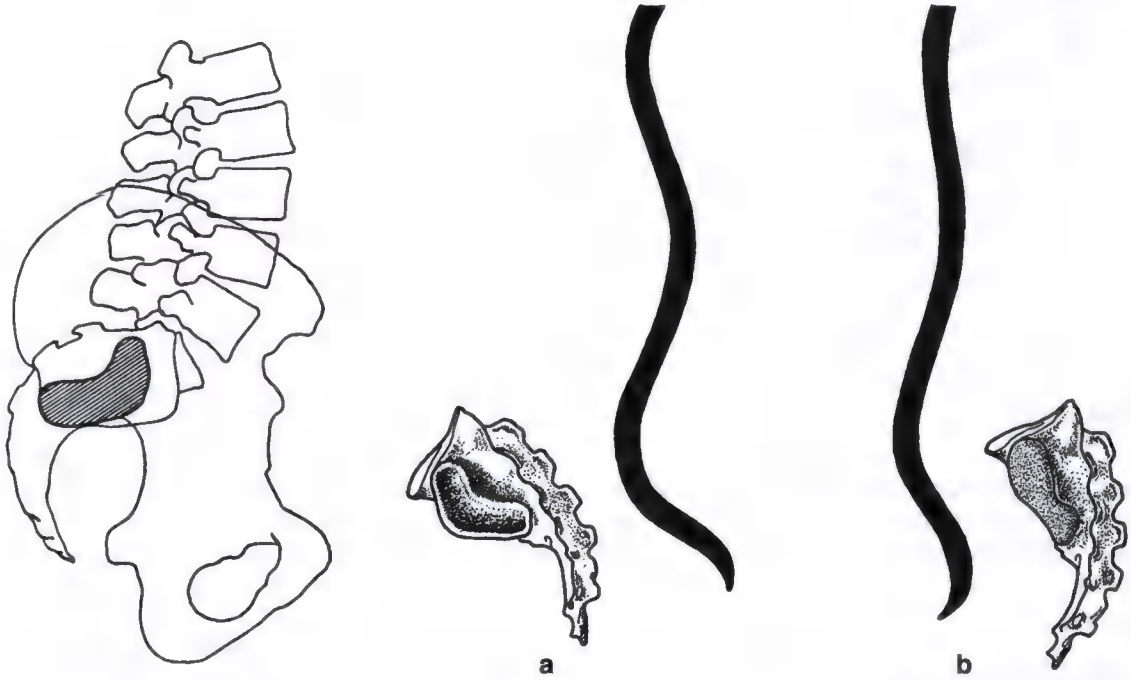

Figure 1.45. Articulation sacro-iliaque. a. de type dynamique selon Delmas ; b. de type statique selon Delmas.

principe reste le même. Une exception évidente : les articulations occipitus-atlas et atlas-axis n'ont pas de disque.

La colonne vertébrale est un assemblage mobile qui peut s'adapter à des positions extrêmement variées. La souplesse s'y allie à une résistance considérable, étant donné les énormes contraintes qui pèsent sur chacun de ses éléments. Une précision remarquable dans l'adaptation au mouvement contribue à assurer protection et libre passage aux fragiles structures nerveuses et vasculaires qu'elle contient.

Exception faite pour les deux premiers segments cervicaux, c'est grâce aux disques que se font les mouvements intervertébraux. Les articulations postérieures limitent et dirigent le mouvement.

Dans les mouvements de flexion, il y a :
- un léger glissement en arrière du noyau discal ;
- un écartement ou mieux un glissement en divergence des facettes articulaires postérieures.

Dans les mouvements d'extension, il y a :
- un glissement en avant du noyau ;
- un glissement en convergence des facettes articulaires postérieures (figure 1.50).

© 2009 Elsevier Masson SAS. Tous droits réservés

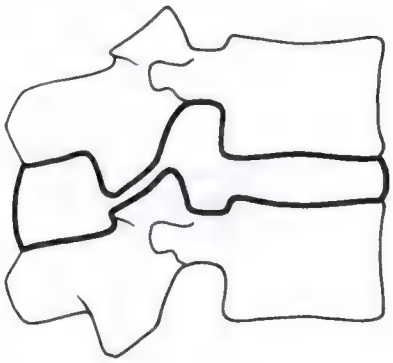

Figure 1.46. Segment mobile de Junghanns (vu de profil).

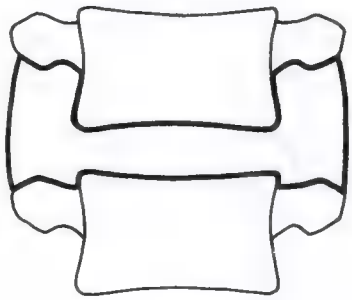

Figure 1.47. Segment mobile de Junghanns (vu de face).

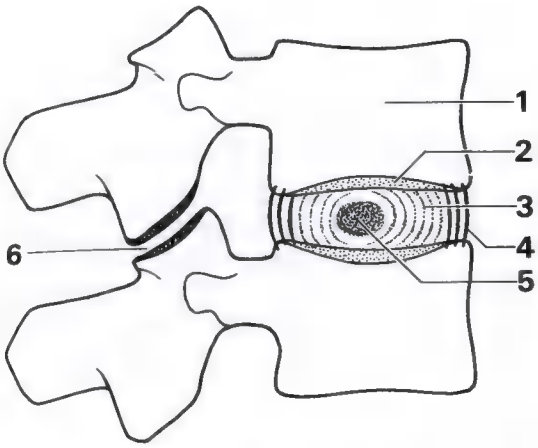

Figure 1.48. Éléments du segment mobile. 1. corps vertébral ; 2. plateau cartilagineux ; 3. anneau fibreux du disque ; 4. fibres de Sharpey ; 5. noyau du disque ; 6. articulation interapophysaire.

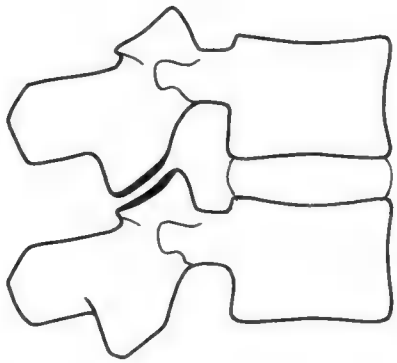

Figure 1.49. Trou de conjugaison.

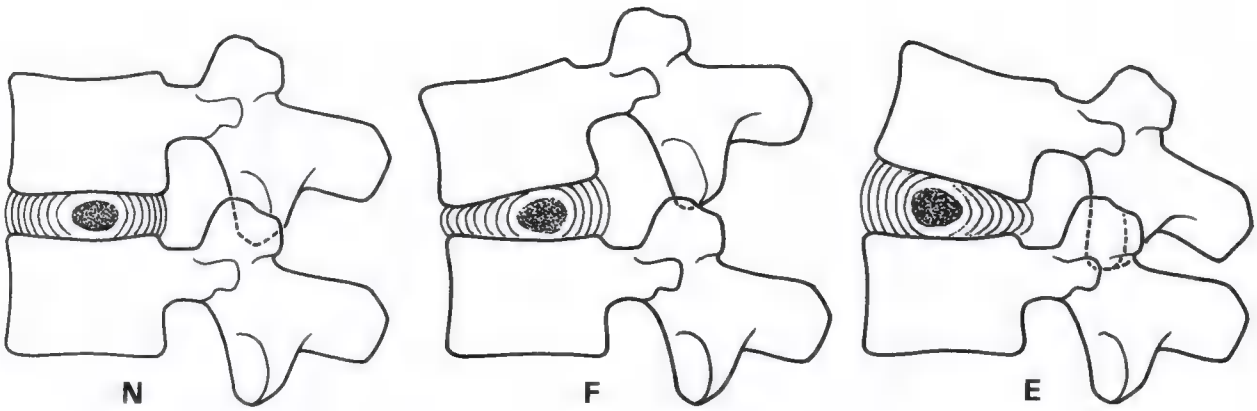

Figure 1.50. Mouvement segmentaire vertébral. N : position neutre ; F : flexion ; E : extension.

© 2009 Elsevier Masson SAS. Tous droits réservés

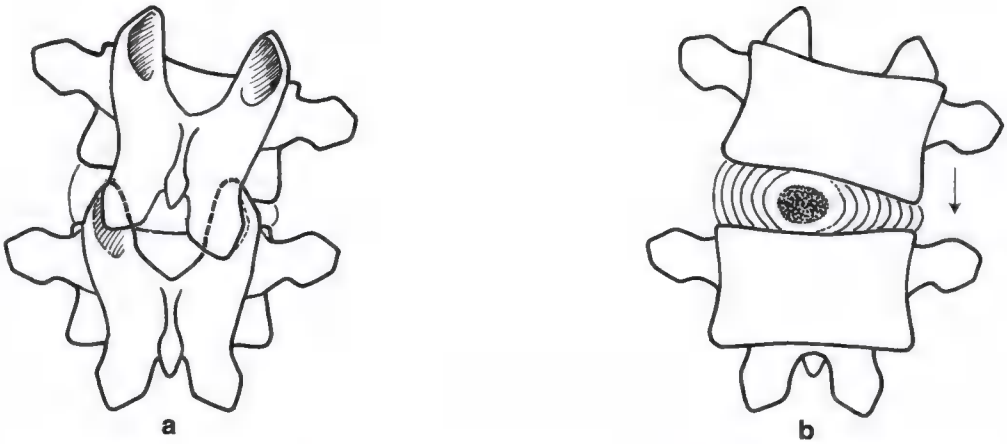

Figure 1.51. Mouvement segmentaire vertébral. a. latéroflexion droite (vue postérieure) ; b. latéroflexion (en coupe).

Dans les mouvements de latéroflexion (latéroflexion droite, par exemple) [figure 1.51], il y a :
– un glissement du noyau vers la gauche;
– un glissement en divergence des facettes articulaires postérieures gauches;
– un glissement en convergence des facettes articulaires postérieures droites.

Dans les mouvements de rotation, une transverse se porte en arrière tandis que l'autre se porte en avant (figure 1.52).

Rachis cervical supérieur

Il comprend les articulations des deux premières vertèbres cervicales entre elles et de la première avec l'occiput.

Articulation occiput-atlas

La flexion-extension, mouvement du oui, est le mouvement essentiel (figure 1.53a). Il n'y a pas de rotation possible, mais une légère latéroflexion de l'ordre de 5 à 8°(Werne, Penning).

Articulation atlas-axis

La rotation, mouvement du non, est le mouvement essentiel (figure 1.53b). Il représente la moitié (35° de chaque côté) de la rotation totale du rachis cervical. Elle s'accompagne d'une latéroflexion de sens opposé. Une légère inclinaison est possible (5° à 6°).

Rachis cervical moyen et inférieur

Flexion et extension sont libres. Dans ce mouvement, il y a un «capotage» de la vertèbre sur le nucléus du disque sous-jacent (figure 1.54), ce qui ne peut se produire si le disque est détérioré (figure 1.55). La rotation est également libre, elle s'accompagne d'une latéroflexion de même sens (figure 1.56).

Rachis dorsal

La hauteur des disques est faible par rapport à celle du corps vertébral, ce qui n'est pas un élément de bonne mobilité, mais la disposition des articulations interapophysaires, concentrique avec le corps verté-

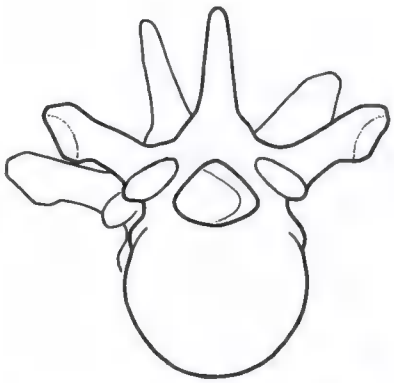

Figure 1.52. Mouvement segmentaire vertébral : rotation.

© 2009 Elsevier Masson SAS. Tous droits réservés

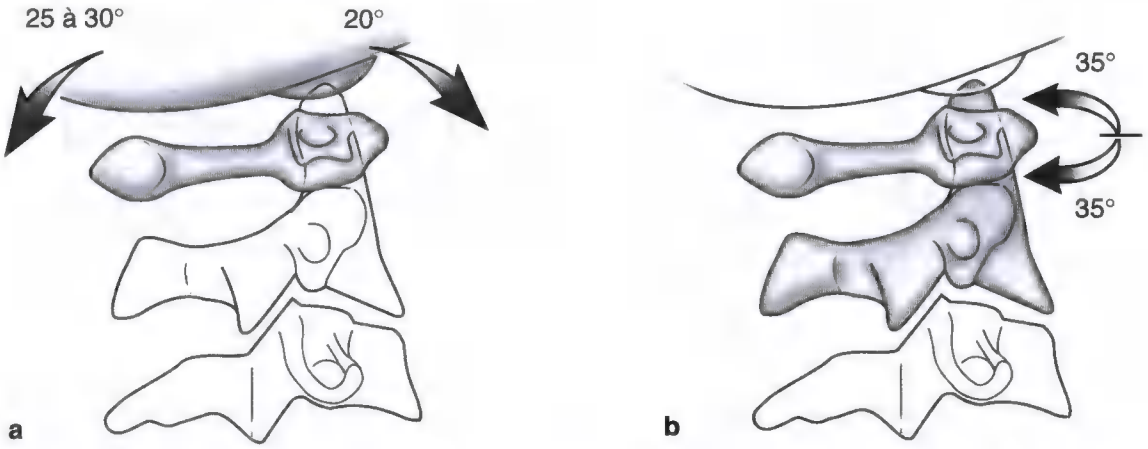

Figure 1.53. Articulation occipito-atloïdienne. a. flexion-extension (mouvement du « oui ») ; il existe aussi un léger mouvement de latéroflexion de 5° à 8°, mais il n'ya pas de rotation ; b. la rotation est le mouvement principal de l'articulation atlas axis. C'est le mouvement du « non ». Il est de 30° à 35° de chaque côté, il représente la moitié de la rotation totale du rachis cervical. Ce n'est pas une rotation pure, mais un mouvement « en vis » dû à l'orientation des facettes fortement convexes dans le sens antéropostérieur. L'atlas descend de 2 à 3 mm lors des mouvements de rotation. La rotation s'associe à une latéroflexion de sens opposé.

bral (figure 1.57), facilite le mouvement, en particulier la rotation; en revanche, la cage thoracique le limite.
– Rotation : 35° pour l'ensemble de chaque côté (Gregersen et Lucas) [figure 1.57a].
– Latéroflexion : 20° pour l'ensemble de chaque côté. Un peu prononcée, elle entraîne une rotation de même sens.
– Flexion : 45° au total.
– Extension : 25° (Kapandji).

Rachis lombaire

La flexion-extension est le mouvement essentiel. Le total des deux est de 80° à 90° pour Farfan.

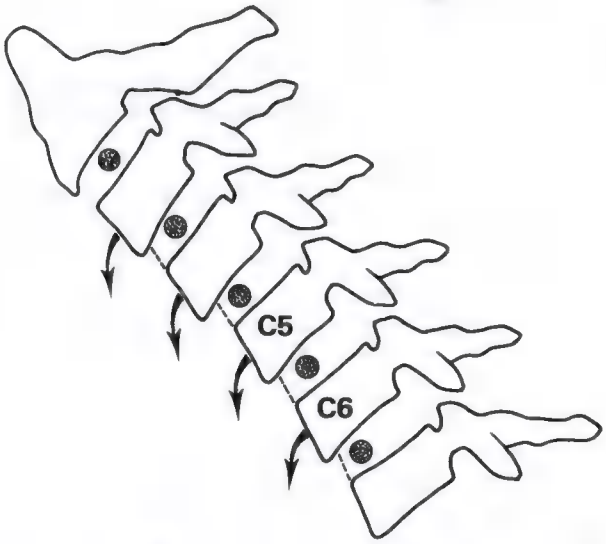

Figure 1.54. Flexion du rachis cervical moyen et inférieur. Le mouvement de flexion est un « capotage » de la vertèbre sus-jacente, comme si elle glissait sur la « bille » discale. Noter le débord de chaque vertèbre sur la sous-jacente dû au mouvement de capotage.

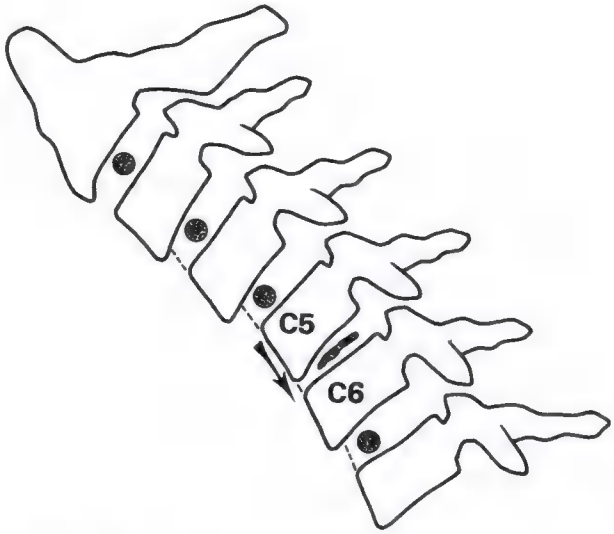

Figure 1.55. Ici le disque C5-C6 est dégénéré. Le capotage de C5 n'est plus possible. Dans le mouvement de flexion, il y alors pincement antérieur entre C5 et C6.

© 2009 Elsevier Masson SAS. Tous droits réservés

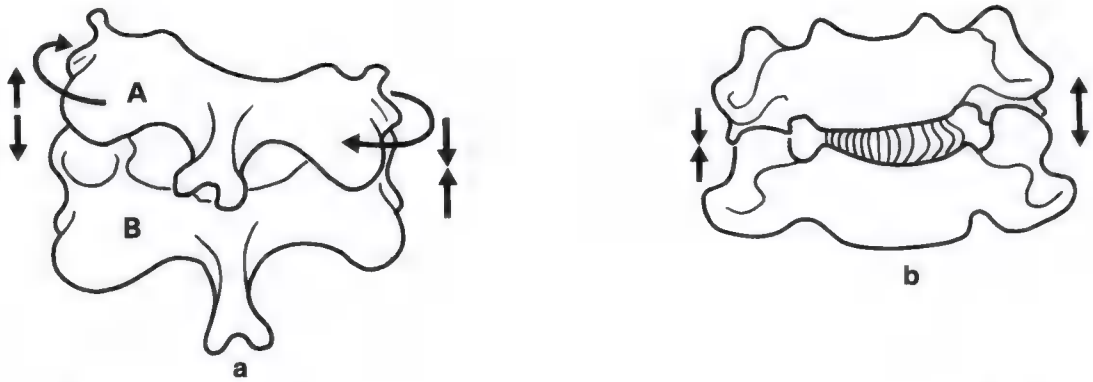

Figure 1.56. Au niveau cervical de C2 à C7, il y a toujours association entre latéroflexion et rotation. L'inclinaison en latéroflexion droite de la vertèbre A sur la vertèbre B s'accompagne d'une rotation postérieure droite de A par rapport à B. a. vue postérieure ; b. vue antérieure.

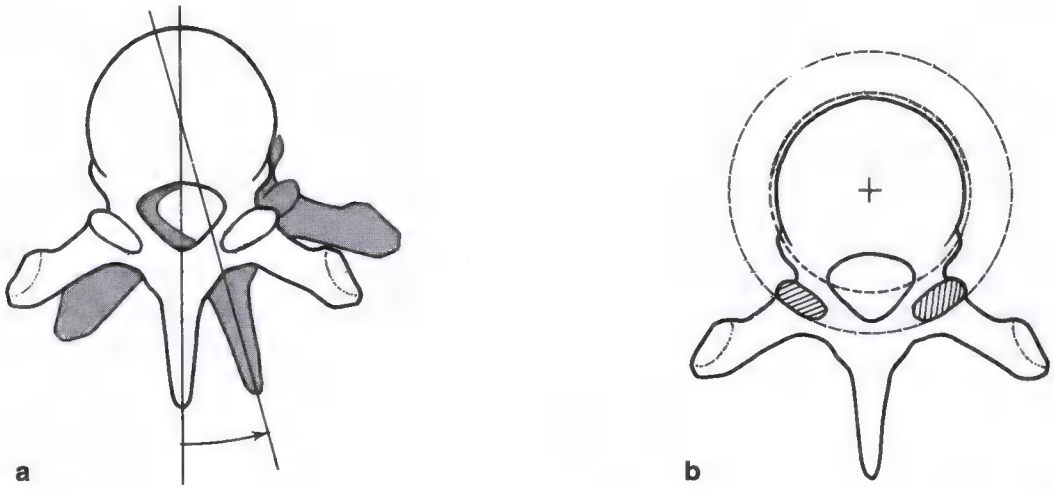

Figure 1.57. Articulation interapophysaire. a. Le mouvement de rotation est aisé au niveau dorsal. b. La rotation est facilitée par le fait que les articulations interapophysaires dorsales et le corps vertébral s'inscrivent dans des cercles concentriques.

La latéroflexion globale est de 20° à 30° pour Chopin et pour Raou.

La rotation est pratiquement nulle, bloquée par l'orientation des articulations (figures 1.58a et b).

Muscles unisegmentaires du segment mobile

Rappel : *ils jouent un rôle important dans le fonctionnement du rachis malgré leur petite taille et leur peu de puissance. Des travaux modernes ont en effet attiré l'attention sur leur richesse en fuseaux neuromusculaires. Ils possèdent jusqu'à six fois plus de faisceaux neuromusculaires que les autres m. spinaux. Cela signifie un rôle important dans la proprioceptivité vertébrale.*

Ces petits m. unisegmentaires du segment mobile sont :
- les m. interépineux;
- les m. intertransversaires;
- les m. courts rotateurs (figures 1.59 à 1.61).

Muscles interépineux

Ces muscles s'insèrent sur chaque côté des épineuses de deux vertèbres adjacentes; ils forment donc une paire. Ce sont des muscles très faibles, mais il est vraisemblable que leur rôle est plus important que ne le laisserait supposer leur taille, comme le suggère leur richesse en faisceaux neuromusculaires. *Ils n'existent pas au niveau dorsal.*

© 2009 Elsevier Masson SAS. Tous droits réservés

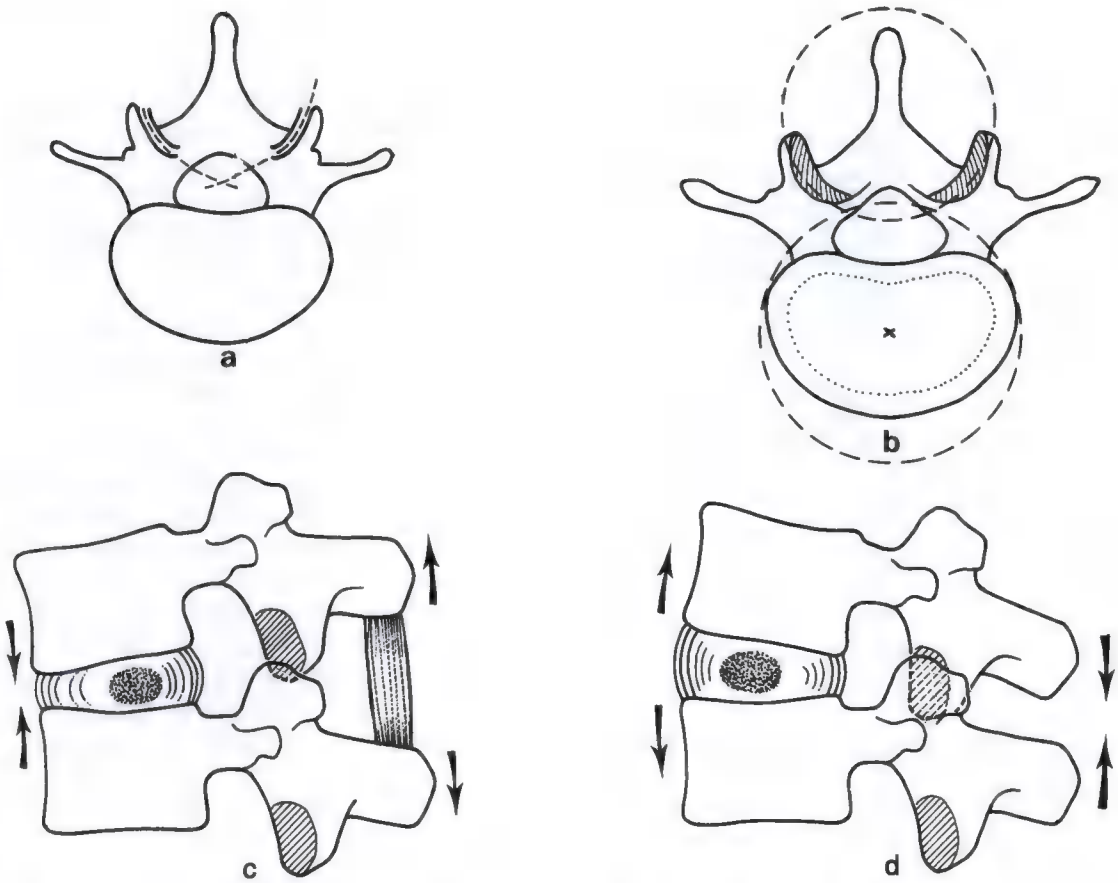

Figure 1.58. Mouvements du rachis lombaire. a et b. L'orientation des facettes articulaires bloque le mouvement de rotation au niveau lombaire, mais une légère rotation est possible grâce à une translation latérale due à l'élasticité du disque. c et d. L'extension et la flexion sont les mouvements essentiels ; au niveau lombaire, il y a une légère possibilité de latéroflexion.

Muscles intertransversaires

Ils s'insèrent sur les apophyses transverses.

Il faut distinguer dans les faisceaux qui les composent :

– les faisceaux internes qui constituent le m. intertransversaire médial et sont très riches en faisceaux neuromusculaires. Ils sont innervés par la branche postérieure du n. rachidien, tout comme les m. interépineux et les m. rotateurs;

– les faisceaux externes (m. intertransversaire latéral) sont, eux, innervés par des rameaux de la branche antérieure selon Bogduk, qui de ce fait ne les considère pas comme des m. spinaux vrais.

Ces faisceaux intertransversaires externes se divisent en deux parties : les intertransversaires dorsaux et les intertransversaires ventraux. Ils peuvent être considérés comme analogues aux m. intercostaux.

Muscles rotateurs

Ils constituent la couche musculaire la plus profonde de la gouttière formée entre les apophyses épineuses et les apophyses transverses, qui va de l'atlas au coccyx. Les *courts rotateurs* s'insèrent sur la transverse et vont s'attacher sur la racine de l'apophyse épineuse de la vertèbre sus-jacente. Les *longs rotateurs* ont le même trajet, mais s'attachent à la 2e vertèbre sus-jacente. Ce sont des petits muscles plus développés au niveau dorsal qu'au niveau cervical et lombaire.

Ces muscles de très faible puissance ont été considérés par certains comme jouant un rôle dans les mouvements fins.

« Tout cela porte à croire que ces m. unisegmentaires ont un rôle important dans la dysfonction douloureuse segmentaire décrite sous le nom de "dérangement intervertébral mineur" » (R. Maigne, 1964).

© 2009 Elsevier Masson SAS. Tous droits réservés

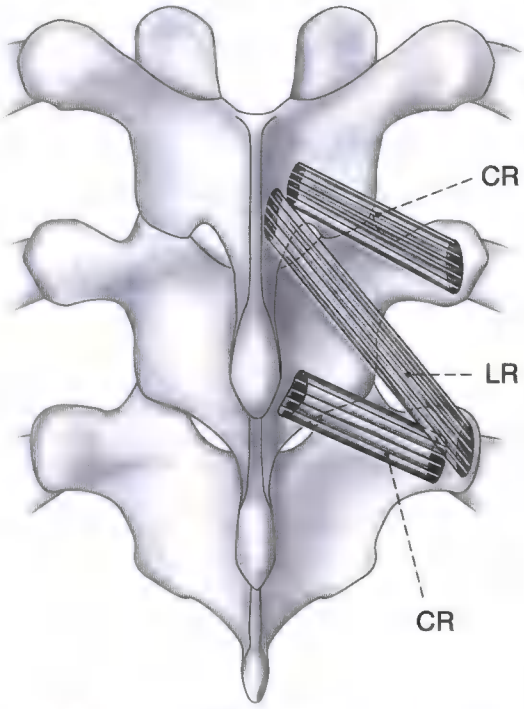

Figure 1.59. Muscles rotateurs au niveau dorsal. CR : court rotateur ; LR : long rotateur. Les m. interépineux n'existent pas au niveau dorsal.

Multifidus

Ce n'est pas un muscle unisegmentaire, puisqu'il s'étend de l'axis au sacrum, mais sa disposition mérite une description particulière.

Il était autrefois appelé « transversaire épineux », ce qui le décrit assez bien. Selon la conception classique (Trolard), il est formé de multiples faisceaux qui, partant d'une vertèbre, vont s'insérer sur les apophyses épineuses des quatre ou cinq vertèbres sus-jacentes en sautant la plus proche. L'insertion inférieure se fait sur le tubercule mamillaire au niveau lombaire, sur la transverse au niveau dorsal, et sur le massif articulaire pour les quatre dernières cervicales. Au niveau lombaire, les fibres les plus profondes s'attachent sur la capsule des articulations interapophysaires qu'elles renforcent.

La conception de Winckler est différente concernant le mode d'agencement des faisceaux constituant ce muscle. Elle est illustrée sur la figure 1.61 ; pour lui, l'origine des faisceaux formant ce muscle se fait sur les apophyses transverses des vertèbres sous-jacentes. Ils vont s'insérer sur une même épineuse à quatre ou cinq segments au-dessus.

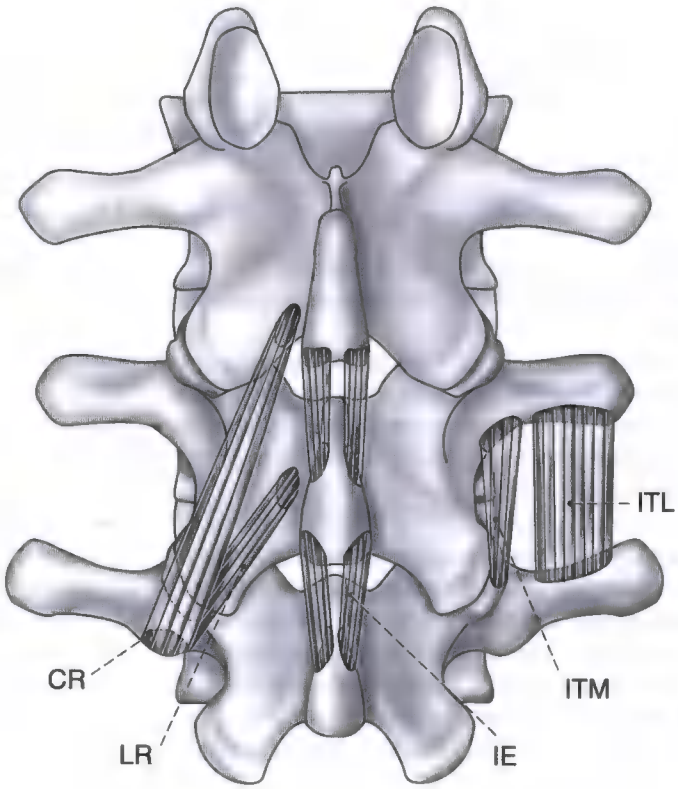

Figure 1.60. Muscles unisegmentaires au niveau lombaire. CR : court rotateur ; LR : long rotateur ; IE : interépineux D et G ; ITM : intertransversaire médial ; ITL : intertransversaire latéral.

© 2009 Elsevier Masson SAS. Tous droits réservés

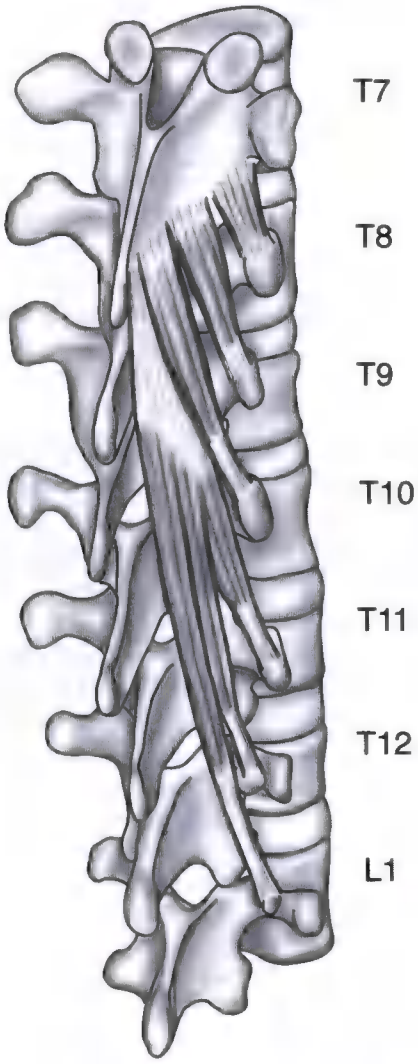

Figure 1.61. Muscle multifidus (ancien m. transversaire épineux) se terminant sur l'épineuse de T7, selon la description de Winckler. Les faisceaux qui le composent partent des processus mamillaires des vertèbres sous-jacentes. Cette conception est différente de celle plus classique de Trolard.

Chaque faisceau est innervé par le rameau musculaire de la branche postérieure du n. rachidien correspondant à l'épineuse de son insertion supérieure.

■ Contraintes du segment mobile

Disque amortisseur et répartiteur de pressions

Le disque représente l'amortisseur et le répartiteur des contraintes de la colonne. Plus on descend vers la région lombaire basse, plus les contraintes pesant sur la colonne sont importantes.

Néanmoins, la colonne cervicale supérieure, sans l'aide des disques, avec une grande mobilité et une extraordinaire précision dans le mouvement, supporte la tête et les charges importantes que certains individus portent sur elle. Elle est donc soumise également à des contraintes considérables, eu égard à son apparente fragilité et à la faible surface des articulations porteuses.

Dans un système vertébral normal, le disque sain est parfaitement homogène et très hydrophile. Si on le met en charge, il diminue de hauteur (figure 1.62a et b), l'annulus se boursoufle à la périphérie comme un pneu sous une charge trop lourde; la diminution de hauteur de l'espace peut être de 1,5 mm pour le disque lombaire d'un sujet portant 100 kg sur les épaules. En fait, il faut ajouter à ces 100 kg d'abord le poids du tronc et de la tête, soit environ 40 kg pour un homme de 80 kg, et aussi la force exercée par la contraction musculaire, qui accroît la compression du disque. En fin de compte, celui-ci va avoir à supporter une charge de plus de 150 kg, dans la mesure où le sujet est vertical et le disque en position normale. Si le sujet se penche en avant, la pression du noyau va s'exercer surtout sur les fibres postérieures du disque – les plus faibles – et sur un segment très limité, ce qui augmente notablement la pression au centimètre carré.

Forces de pression

Certains auteurs ont calculé par approximation quelles étaient les forces de pression et de traction subies par le joint intervertébral, dans différentes positions du corps, sans charge et en soulevant des charges.

Nous donnerons simplement quelques exemples tirés du travail de Herbert.

– Sujet debout, sans surcharge, le disque lombaire subit :
  - une pression de 15 kg/cm^2 dans le nucléus, pression qui est reprise en tension par l'annulus;
  - un effort de cisaillement de 13 kg dans les articulations postérieures correspondantes.

– Sujet en flexion avant, le disque subit :
  - une pression de 58 kg/cm^2 dans le nucléus, reprise en tension par l'annulus;
  - un cisaillement de 126 kg est supporté par les articulations postérieures, absorbé en compression.

Dans ce cas, la pression totale serait théoriquement de l'ordre de 1000 kg sur le nucléus. C'est

© 2009 Elsevier Masson SAS. Tous droits réservés

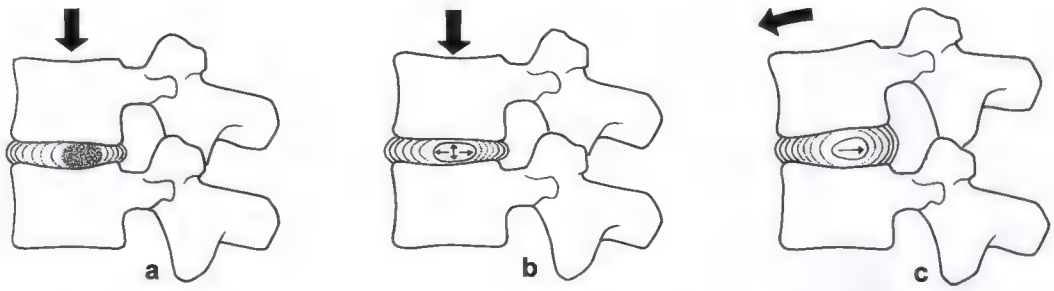

Figure 1.62. La pression axiale reçue par le disque est transmise à l'anneau fibreux et aux plateaux vertébraux (a et b). En cas de flexion antérieure, la poussée du noyau se fait vers l'arrière (c).

dire, malgré l'approximation du calcul, les énormes contraintes qui jouent sur les segments intervertébraux.

Pressions intradiscales

Nachemson a pu apporter un certain nombre de notions complémentaires, par la mesure des pressions intradiscales : la charge est plus forte sur le nucléus en position assise qu'en position debout (mesurée sur le 3e disque lombaire). La pression est maximale sur un sujet assis, légèrement penché en avant et qui soulève une charge bras pendants. La pression la plus faible est mesurée sur le sujet allongé sur le dos. La pression discale augmente de 45 % à la toux, de 45 % dans la rotation du tronc.

Pour un sujet de 70 kg en position debout, la pression sur le disque L3 est de l'ordre de 70 kg. Elle est environ de 120 kg si le sujet se penche en avant de 20°. Elle est de l'ordre de 340 kg s'il soulève 20 kg jambes tendues (figure 1.63).

Dans une étude préliminaire, Drevet, utilisant un matériel qui permet des mesures statiques et dynamiques (capteur de type piézorésistif miniaturisé), constate :
– d'importantes variations des pressions basales chez des sujets de même âge, de morphotype identique;
– des variations extrêmement rapides en fonction des facteurs exogènes (suspension, port de charges);
– des variations de 1 à 3 en fonction de la contraction des muscles.

Rôle de la sangle abdominale

Pour Bartelink (1947), qui a été longtemps et largement suivi, il faut tenir compte de la pression intra-abdominale. Tout effort lombaire « s'appuie » sur des abdominaux contractés. Cette pression intra-abdominale absorberait une part de la charge : 30 % pour Morris, Lucas et Bresler. La contraction des abdominaux peut être remplacée ou aidée par la résistance que donnent un corset ou une ceinture (la ceinture des haltérophiles). Dans ce cas, la pression intra-abdominale augmente lors de l'effort, de la même manière, mais la force de résistance offerte

Figure 1.63. Pour un sujet de 70 kg en position debout, la pression sur le disque L3 est de l'ordre de 70 kg. Elle s'accroît lors de la flexion antérieure. Elle est de l'ordre de 120 kg lorsque celle-ci est à 20° par rapport à la verticale. Lorsque le sujet soulève 20 kg jambes tendues, elle est de l'ordre de 340 kg (chiffres d'après Nachemson). Mais les pressions intradiscales ne dépendent pas seulement de la charge, mais aussi de l'intensité de la contraction des muscles.

© 2009 Elsevier Masson SAS. Tous droits réservés

par la contraction des m. abdominaux est aidée par le corset non élastique. C'est dire l'intérêt d'une bonne musculature abdominale – mais aussi du diaphragme et du plancher pelvien – pour protéger le rachis lombosacré.

Ce rôle de la pression abdominale a donné lieu à un certain nombre de critiques; entre autres, il a pu être montré que le renforcement des m. abdominaux chez les individus normaux aussi bien que chez des patients lombalgiques n'a pas d'influence sur la pression intra-abdominale lors du soulèvement de charges (Hemborg et al.). De nombreuses hypothèses ont été émises pour expliquer le mécanisme de soulèvement de charges lourdes (Farfan, Gracovetsky, Davis, entre autres) mais, pour le moment, aucune certitude n'a pu être établie. Il faut notamment remarquer qu'il n'est généralement pris en compte que le mouvement de flexion-extension, alors que nombre d'efforts de soulèvement associent à ces mouvements un mouvement de rotation.

Le rachis lombaire n'est pas le seul à subir de telles contraintes. Il suffit pour s'en convaincre d'examiner entre autres la charnière cervico-occipitale : le faible diamètre des structures osseuses, l'exiguïté des surfaces articulaires qui supportent et permettent la grande mobilité de la grosse boule de 5 kg qu'est la tête. Celle-ci repose en équilibre sur deux petites facettes de la taille d'un ongle et peut être mobilisée dans tous les sens; certains individus portent sur leur tête des charges de plus de 50 kg, intégralement ressenties par les articulations des deux premières vertèbres puisqu'il n'y a pas à cet étage de disque pour les aider (figure 1.64).

Rôle amortisseur du corps vertébral

Le disque n'est peut-être pas le seul élément amortisseur du rachis. Selon les travaux de Lamy et Farfan, il semble bien que le corps vertébral lui-même se comporte comme un amortisseur à résistance variable. Dans un premier temps, ils expriment par pression le liquide que contient un corps vertébral; cela représente environ 0,8 à 1 ml par corps vertébral. Dans un deuxième temps, ils étudient 60 cadavres. Sur 30 d'entre eux, ils expriment à moitié le liquide intervertébral à l'aide de pipettes placées dans les trous vasculaires, soit 0,5 ml par vertèbre. Les 30 autres sont laissés tels quels et forment le second groupe. Ils appliquent des pressions croissantes à chacune de ces colonnes. À faible pression, le comportement des deux groupes est le même. Au fur et à mesure que l'on augmente la contrainte, la vertèbre normale augmente sa résistance à la compression, à l'inverse des vertèbres du premier groupe. Ils concluent que le corps vertébral possède un système hydraulique automatique modifiant sa résistance en fonction de la charge reçue.

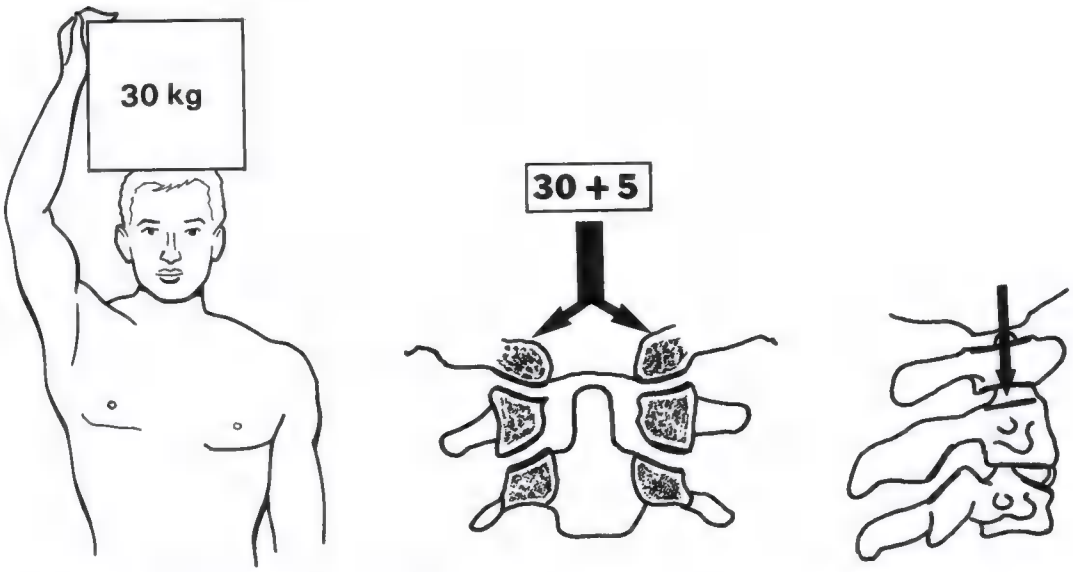

Figure 1.64. Le sujet qui porte sur la tête : la charge est intégralement transmise aux articulations occiput-atlas et atlas axis. Le premier disque se situe entre C2 et C3.

© 2009 Elsevier Masson SAS. Tous droits réservés

Ces auteurs pensent aussi que lorsque la colonne lombaire fait un effort de flexion, le ligament postérieur agit comme une soupape qui bloque la circulation veineuse de retour de la vertèbre, tandis que la pression intra-abdominale est suffisante pour bloquer le système veineux externe. Ces deux mécanismes bloquant la circulation veineuse intravertébrale concourent à augmenter la résistance élastique du corps vertébral lors de l'effort.

Rôle des articulations sacro-iliaques

Il semble bien que le rôle essentiel de ces articulations à très faible mobilité soit celui d'un amortisseur très puissant (Wilder). Nul ne conteste le fait que les articulations sacro-iliaques ont une certaine mobilité. Celle-ci est très faible, sauf au moment de l'accouchement. En dehors de cette situation particulière, elle est minime, variable selon les individus et selon les méthodes utilisées pour la mesurer. Elle est de l'ordre de 2° pour Edgund, de 10° pour Lavignolle et al. On décrit classiquement un mouvement de nutation, dans lequel la base du sacrum s'incline en avant et le coccyx s'écarte en arrière, et un mouvement de contre-nutation qui est inverse. De nombreuses controverses existent sur l'axe du mouvement et sa nature (Bonnaire, Farabeuf, Weisl, Bakland et Hansen, Mennell) [figure 1.65].

Quoi qu'il en soit, tout porte à penser avec Wilder que, si elle reste une énigme dans son fonctionnement, son rôle est d'être un amortisseur qui absorbe par ses ligaments, et en subissant des microdéplacements, les énormes contraintes transmises par le rachis qui pèsent sur elle.

■ Lésions dégénératives, les conséquences du vieillissement

Sur le corps vertébral

Le vieillissement entraîne une perte osseuse progressive qui débute vers 30–40 ans et se poursuit tout le reste de la vie. Mais ce processus s'accroît considérablement chez la femme après la ménopause pendant 8 à 10 ans. Il porte alors essentiellement sur l'os trabéculaire, notamment vertébral. Cette perte est de l'ordre de 1 à 2 % par an. Elle peut atteindre 12 % 2 ans après ovariectomie (Genant, Riggs). Elle entraîne une fragilité qui peut se traduire par des fractures-tassements spontanées ou survenant au moindre traumatisme ou effort.

Sur le disque

Avec l'âge, le disque se déshydrate tandis que l'état physicochimique de la substance fondamentale se modifie, le taux de synthèse des protéoglycanes diminue de même que leur concentration dans le nucléus (65 % du poids sec des nucléus chez l'adulte jeune, 30 % à 60 ans). La nature de ceux-ci

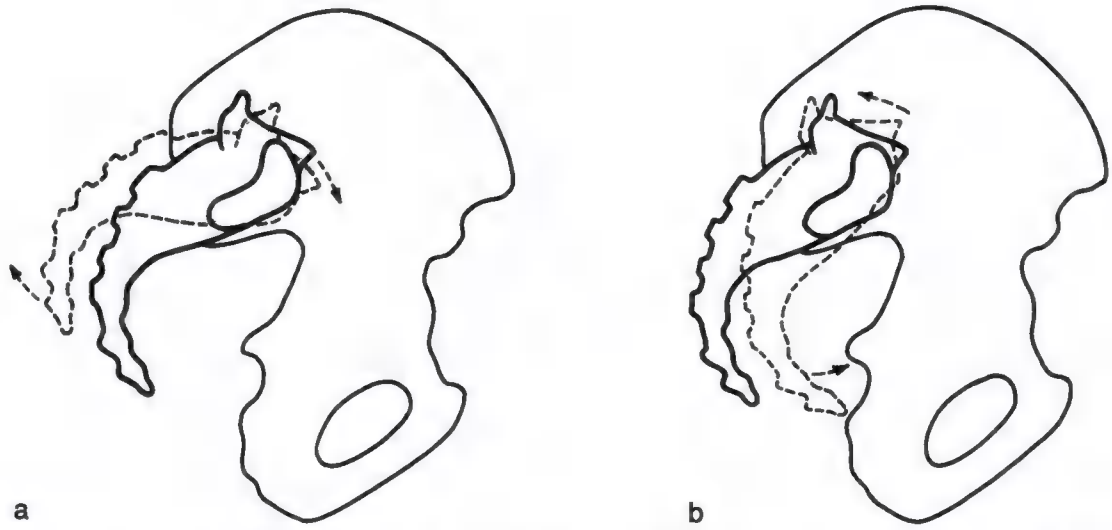

Figure 1.65. Le mouvement de contre-nutation : la base du sacrum s'incline en arrière, le coccyx se rapproche en avant.

© 2009 Elsevier Masson SAS. Tous droits réservés

se modifie aussi. Une deuxième modification importante porte sur le collagène. Les fibres collagènes fines et peu nombreuses au début de la vie deviennent serrées, s'épaississent et tendent à se grouper avec l'âge, en direction à peu près parallèle, et forment de larges faisceaux fibreux. Cet aspect est visible même sur des coupes macroscopiques du disque vieilli.

Peu à peu, le nucléus perd son caractère gélatineux homogène et, de ce fait, les qualités qui en faisaient un remarquable amortisseur ; se desséchant, devenant fibreux, il ne transmet plus les pressions. Pendant le même temps, au niveau de l'annulus répartiteur de pressions, l'alignement des fibres se modifie. Les fibrilles s'orientent dans le même sens, et de ce fait n'autorisent qu'une très faible extensibilité. Elles deviennent aussi moins hydrophiles au fur et à mesure des années, mais dans une proportion moindre que le disque (de 79 % chez le jeune enfant à 70 % à 70 ans). En même temps, le processus de vieillissement touche les plateaux cartilagineux, diminuant encore les possibilités de nutrition du nucléus qui se nourrit au travers des pertuis multiples des plateaux cartilagineux. Plus ce pouvoir d'échange osmotique diminue, plus vite s'altère le disque. Ce processus banal se passe heureusement sans manifestation clinique. En même temps que le disque vieillit et se déshydrate, vieillissent aussi les ligaments qui durcissent et limitent progressivement les mouvements du rachis. L'homme aussi vieillit de sorte qu'il réduit progressivement son activité physique. « Si bien qu'entre un disque fragile et une mobilité discale réduite, un équilibre peut s'établir le plus souvent » (de Sèze). Ces lésions dues au vieillissement ne sont pas en elles-mêmes une source de douleur, mais contrairement à une idée répandue, normalement, le disque ne s'amincit pas avec l'âge. Au contraire, selon Twoney et al. (1985), ses dimensions augmenteraient entre la 2e et la 7e décade.

Mais le disque peut présenter des lésions dégénératives qui ne sont pas liées à l'âge.

Fissures annulaires

Des fissures apparaissent très tôt dans l'annulus (60 à 70 % sur des cadavres de sujets de 30 à 34 ans). Elles sont annulaires, parallèles au bord de celui-ci. Elles sont la conséquence de mouvements de torsion répétés ou excessifs ; elles peuvent être symptomatiques quand elles concernent le tiers externe, innervé, de l'anneau fibreux et qu'elles sont importantes (Videman et Nurminen). Ces auteurs ayant enquêté sérieusement sur le passé pathologique de tous les sujets disséqués, décédés pour la plupart d'affections cardiovasculaires, et ayant eu les professions les plus variées, estiment que 42 % de ceux âgés de 21 à 64 ans qui présentaient de telles fissures importantes avaient un passé de lombalgiques chroniques. Cela amène à réviser l'opinion qui en faisait des lésions plus bénignes.

Fissures radiales

Des raisons variées (traumatismes, effort) peuvent provoquer des fractures de la plaque cartilagineuse. du plateau vertébral. Celle-ci est indolore, et peut se consolider sans séquelles. Elle peut aussi entraîner une dégradation de la matrice discale différente des lésions du vieillissement. Si la dégradation se limite au nucléus, il s'ensuit une résorption discale isolée. Mais une autre éventualité est possible, la création de fissures radiales de l'annulus qui peuvent être source de douleurs, si elles atteignent le tiers externe de celui-ci qui est innervé. C'est en général la partie postérieure de l'anneau fibreux, la plus faible, celle qui reçoit le plus de pressions, qui cède, soit qu'elle se laisse tasser et refouler, soit qu'elle se déchire plus complètement, permettant la hernie discale postérieure (figures 1.66 et 1.67).

Les lésions décrites ci-après ne sont donc pas le fait exclusif de l'âge.

Formation d'ostéophytes

Dans d'autres cas, « sous l'influence isolée ou combinée de l'âge, des efforts professionnels, de la mauvaise qualité constitutionnelle du disque, tandis que la substance pulpeuse centrale se désagrège, dégénère ou se fragmente, la matière discale progressivement refoulée va rencontrer les formations ligamentaires du périrachis, il va se produire un processus d'ossification sous-ligamentaire aboutissant à la formation d'une collerette ostéophytique au pourtour du disque dégénéré » (de Sèze) [figures 1.68 et 1.69].

Cet ostéophyte naît du corps vertébral dans la zone sous-ligamentaire qui se trouve entre le ligament commun antérieur – qui, rappelons-le, s'insère peu sur le disque mais fortement sur corps vertébral en deçà du listel marginal – et l'attache de l'anneau fibreux. Il va se trouver moulé sur ce ligament qui, par suite de l'affaissement discal, va bomber de plus en plus. Cela explique la tendance horizontale des ostéophytes lorsque le disque très

© 2009 Elsevier Masson SAS. Tous droits réservés

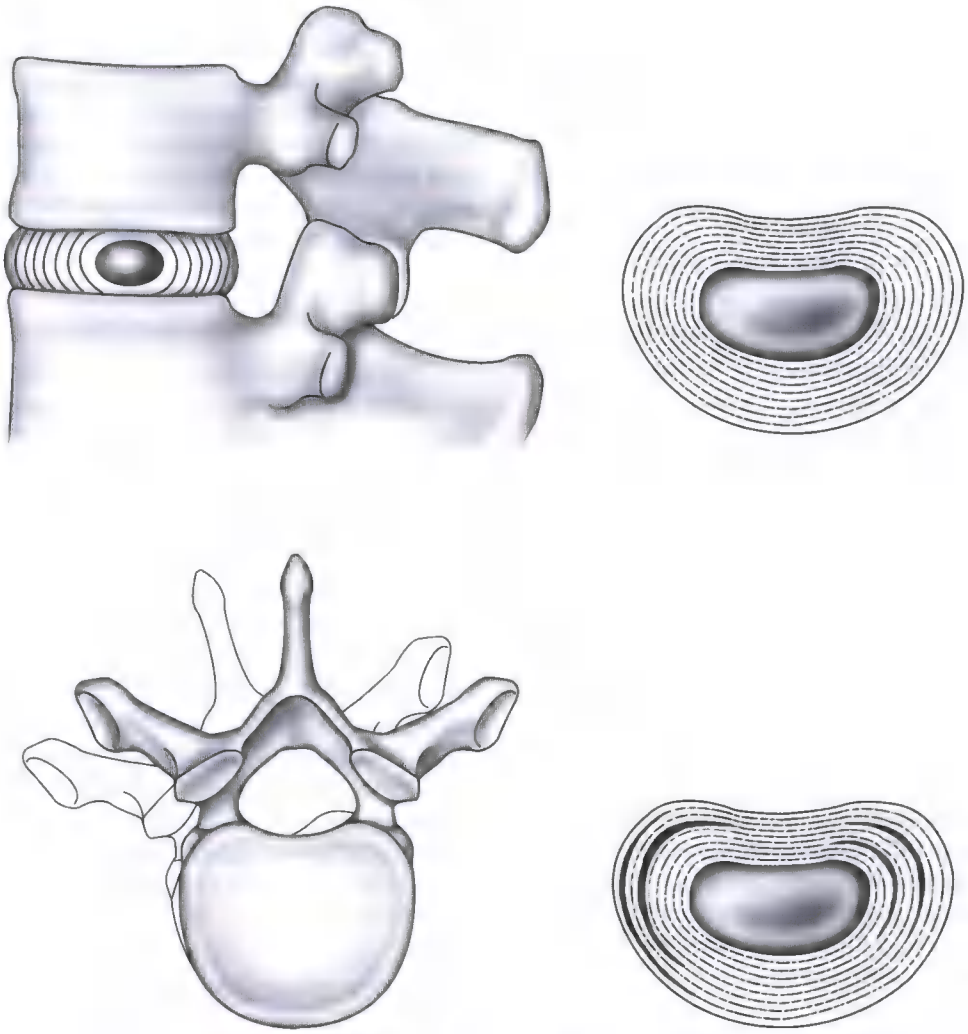

Figure 1.66. Disque normal et détérioration de l'annulus fibrosus. a. disque normal ; b. disque présentant des *fissures annulaires*. Celles-ci, très fréquentes, sont la conséquence des mouvements excessifs de rotation. Elles peuvent être une cause de lombalgie si elles sont importantes et siègent dans les fibres externes (innervées) de l'annulus.

détérioré est très aplati et au contraire leur orientation plus verticale quand le disque est moins aplati (figure 1.68).

Sur les articulations interapophysaires

Cet aplatissement du disque, quand le système ligamentaire ne s'est pas encore durci, va créer une instabilité du joint intervertébral et, dans certains cas, une hypermobilité du joint (Junghanns).

L'affaissement discal aura obligatoirement son retentissement sur les autres éléments du segment mobile : les articulations interapophysaires postérieures (figures 1.70 et 1.71) qui s'emboîtent plus profondément et deviennent arthrosiques. Cela peut aboutir, dans les hyperlordoses, à la mise au contact dans la région lombaire de deux épineuses : c'est le « *kissing spine* » ou, à un degré de plus, une véritable arthrose avec modelage des épineuses au contact (syndrome de Baastrup) [voir L2, L3 et L4 en figure 1.72].

Dans une étude portant sur 30 examens autopsiques sur des sujets de 30 à 70 ans, Rissanen a pu montrer qu'il y avait un pourcentage égal et un parallélisme étroit entre la dégénérescence du disque et celle du ligament interépineux.

© 2009 Elsevier Masson SAS. Tous droits réservés

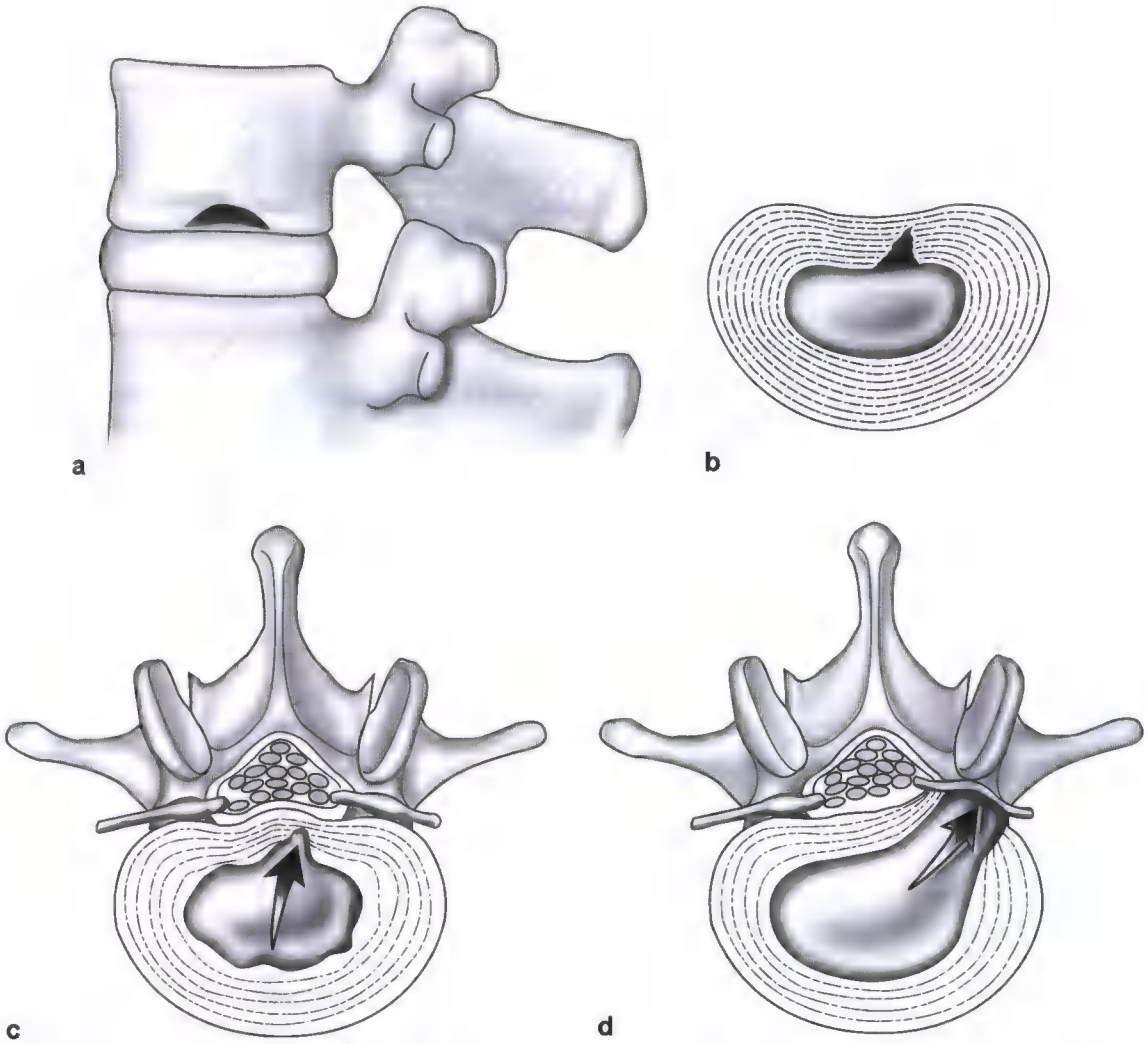

Figure 1.67. Lésions discales. a. Fracture du plateau cartilagineux (effort, trauma) ; indolore, elle peut se cicatriser sans séquelles. b. Elle peut entraîner la formation d'une *fissure radiaire,* cause de lombalgie si elle atteint le tiers externe (innervé) de l'annulus (c) ; elle peut aussi après effort provoquer une hernie discale (d).

Trou de conjugaison

Le trou de conjugaison va lui aussi subir des modifications par le vieillissement, car l'affaissement discal et les proliférations ostéophytiques vont le rétrécir. Cela est particulièrement sensible au niveau du rachis cervical à cause de l'existence des uncus et de la formation des nodules disco-ostéophytiques (figures 1.73a et b) d'une part, et de l'importance fréquente de l'arthrose des articulations postérieures d'autre part. Les premiers vont rétrécir le trou en avant, la seconde en arrière. Cela est surtout sensible dans la partie supérieure du trou de conjugaison, la partie inférieure n'étant touchée qu'à un stade avancé de l'arthrose.

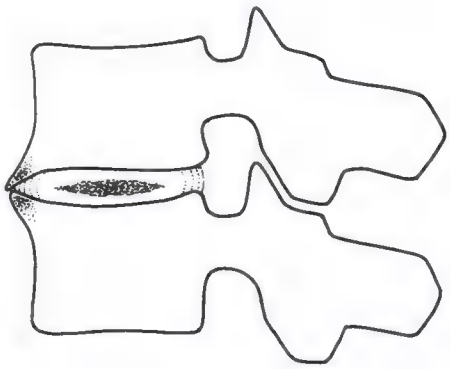

Figure 1.68. Formation d'un ostéophyte antérieur (en coupe).

© 2009 Elsevier Masson SAS. Tous droits réservés

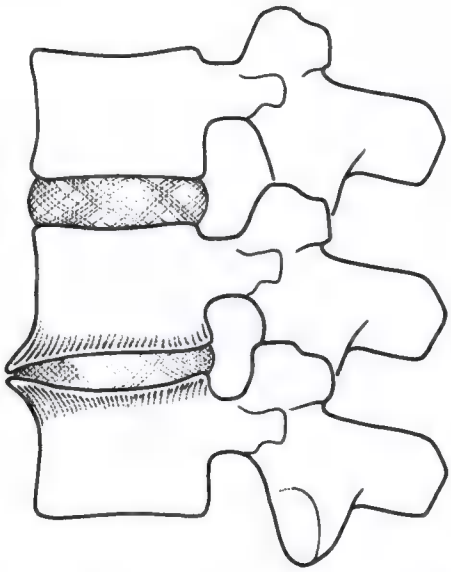

Figure 1.69. Vue extérieure : l'ostéophyte est en fait une demi-collerette.

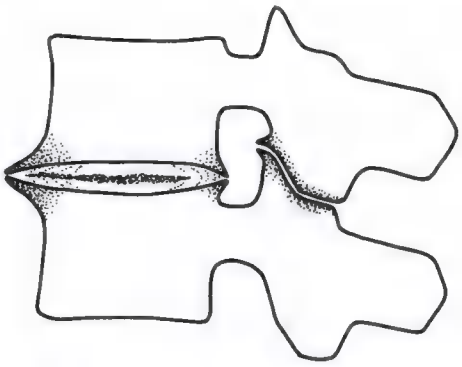

Figure 1.70. À un degré de plus de la détérioration discale, il y a retentissement sur les articulations interapophysaires et arthrose articulaire postérieure très développée.

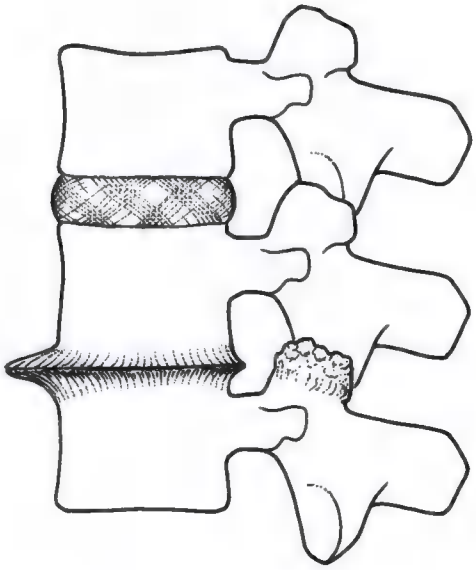

Figure 1.71. Vue extérieure d'un segment avec dégénérescence complète du disque et arthrose articulaire postérieure majeure.

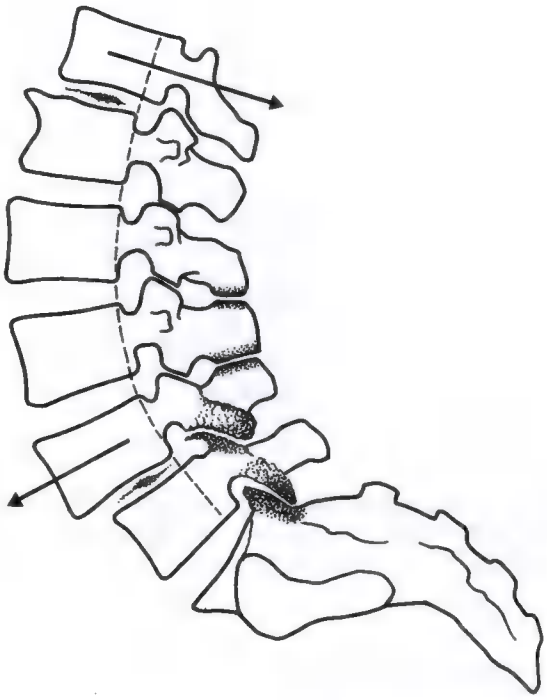

Figure 1.72. Syndrome trophostatique de la postménopause (de Sèze et Caroit).

Au niveau cervical, l'arthrose articulaire postérieure peut exister sans lésion discale concomitante (Hirsch, Payne et al., Friedenberg et al.). La formation du nodule disco-ostéophytique est controversée. Pour certains, il y a une articulation uncovertébrale avec une cavité articulaire et une membrane synoviale. Cette articulation peut devenir arthrosique. Un fragment de nucléus du disque dégénéré peut venir faire saillie dans cette articulation et créer une « hernie discale dure » : le nodule disco-ostéophytique (figure 1.74a).

© 2009 Elsevier Masson SAS. Tous droits réservés

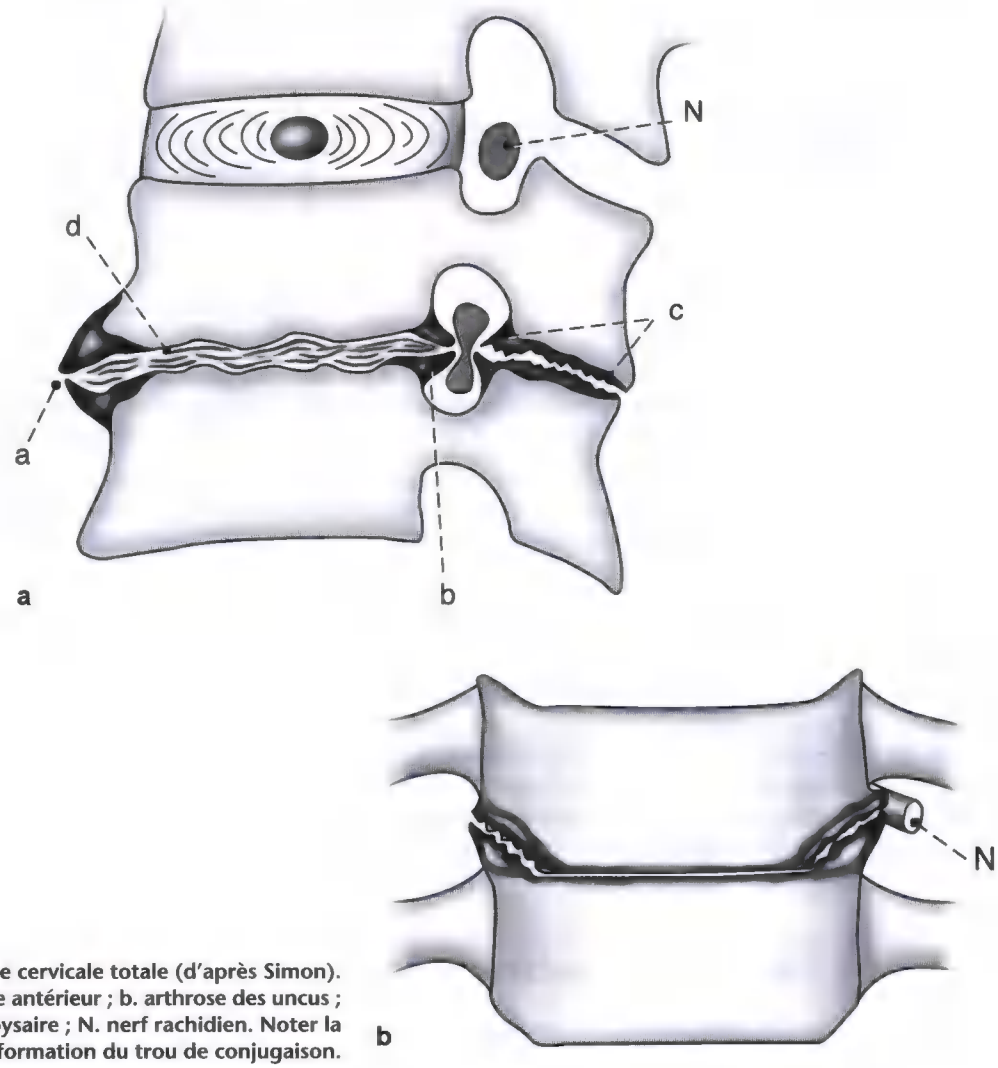

Figure 1.73. Arthrose cervicale totale (d'après Simon). a. discale avec ostéophyte antérieur ; b. arthrose des uncus ; c. arthrose interapophysaire ; N. nerf rachidien. Noter la déformation du trou de conjugaison.

Pour Töndury, il n'y a pas d'articulation uncovertébrale (figure 1.74c). Dès l'âge de 10 ans, se créent des fissures dans l'anneau fibreux qui, à partir de la périphérie, vont gagner le centre. Lorsqu'elles atteignent le noyau, la gelée discale s'y engage et gagne la périphérie, formant une hernie discale dure (figure 1.74d, voir aussi figure 1.31).

Ces formations vont avoir au niveau du rachis cervical un retentissement non seulement sur les éléments passant dans le trou de conjugaison, mais aussi sur l'artère vertébrale qui monte dans les trous transversaires. Cela est bien mis en évidence par les artériographies, sans d'ailleurs que l'on puisse affirmer que ces déformations, comme celles de l'arthrose elle-même, jouent automatiquement un rôle pathologique direct, car on retrouve ces images d'artères coudées et sinueuses chez des patients indemnes de symptômes, et de très bons résultats de l'uncusectomie ont été publiés (Jung).

Syndrome trophostatique de la post-ménopause

Toutes ces conséquences de l'usure discale et articulaire se voient avec un maximum d'intensité dans ce que de Sèze et Caroit ont décrit sous le nom de « syndrome trophostatique de la femme

© 2009 Elsevier Masson SAS. Tous droits réservés

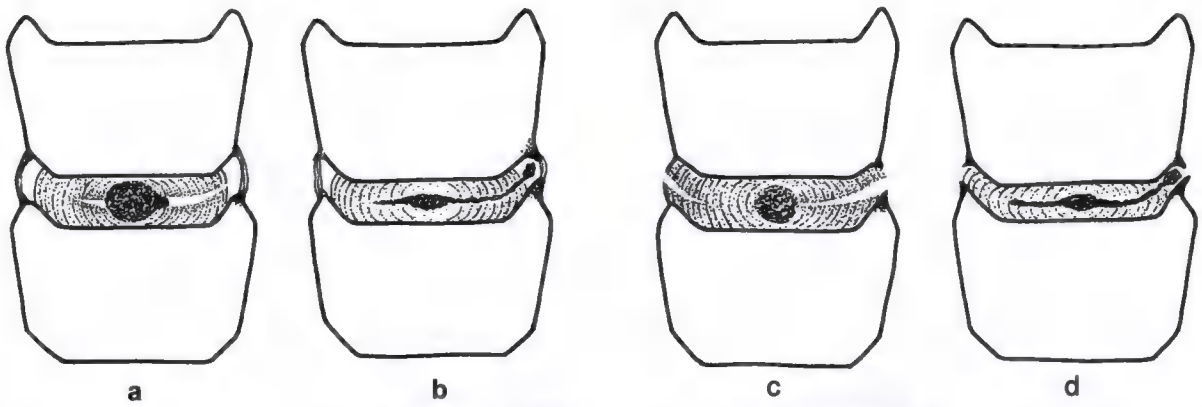

Figure 1.74. Nodule disco-ostéphytique. ***Théorie classique.*** **a. il y a une articulation uncovertébrale avec cavité articulaire synoviale. Cette articulation peut devenir arthrosique ; b. la dégénérescence discale entraîne des fissures de l'annulus dans la région du noyau. Celles-ci peuvent s'agrandir et gagner la périphérie. Un fragment de nucléus peut alors saillir dans l'articulation arthrosique et créer une hernie discale dure le « nodule disco-ostéophytique ».** ***Théorie de Töndury.*** **c. il n'y a pas d'articulation uncovertébrale ; d. dès l'âge de 10 ans se créent à la périphérie de l'annulus des fissures qui, progressivement, gagnent le centre du disque. Lorsqu'elles l'atteignent, la gelée du nucléus s'engage dans ces fissures, gagne la périphérie et forme le « nodule disco-ostéophytique ».**

postménopausée », dont nous rappellerons les grandes lignes (voir figure 1.72).

L'alourdissement et le relâchement du ventre, associés à l'affaissement postural et au tassement de la colonne vertébrale, conduisent aux déformations suivantes : hyperlordose qui, jointe à la détérioration discale, fait peser les charges sur les articulations postérieures au niveau des dernières vertèbres lombaires, d'où arthrose articulaire postérieure et tendance au glissement vertébral antérieur, tandis que les vertèbres de la région lombaire supérieure sont, pour une raison identique (affaissement du disque), en position de recul sur la vertèbre sous-jacente, avec cisaillement des articulations postérieures. Ces vertèbres lombaires voient leurs apophyses épineuses amenées au contact, ce qui crée une arthrose avec modelage des épineuses.

© 2009 Elsevier Masson SAS. Tous droits réservés

2. Nerfs rachidiens

La douleur ne peut provenir que d'une structure elle-même innervée. Il convient ici de faire un bref rappel de l'innervation générale du corps (peau, muscles, articulations) en insistant sur le rôle très négligé de la branche postérieure du n. rachidien, puis de considérer plus en détail l'innervation des éléments du rachis.

■ Nerf rachidien

Les nerfs rachidiens constituent la voie de passage obligée des afférences nociceptives dans les atteintes vertébrales d'où qu'elles viennent et quelle que soit la structure en cause (discale, articulaire, ligamentaire, etc.), ainsi que des efférences motrices destinées aux membres, au cou et au tronc.

Le n. rachidien naît de la moelle par deux racines : une racine antérieure motrice et une racine postérieure sensitive. Leur union se fait dans le trou de conjugaison (figure 2.1).

Racine antérieure motrice

Elle renferme des fibres efférentes motrices qui sont le prolongement des grandes cellules de la corne antérieure de la moelle et des fibres sympathiques. Les fibres motrices vont aux m. striés.

Les fibres sympathiques des segments lombaires et thoraciques innervent l'ensemble des vaisseaux des glandes et des m. striés.

Les fibres parasympathiques présentes dans les trois nerfs sacrés moyens sont destinées aux viscères abdominaux inférieurs et pelviens.

Racine postérieure sensitive

Elle renferme des fibres afférentes sensitives dont le corps cellulaire se situe dans les ganglions rachidiens. Ceux-ci forment un renflement fusiforme de la racine à l'intérieur du canal de conjugaison, à l'exception des ganglions sacrés situés dans le canal sacré et du ganglion de C1 situé contre l'orifice dural.

Les prolongements périphériques de ces cellules ganglionnaires recueillent les influx sensitifs viscéraux et somatiques. Les prolongements centraux les transportent vers le système nerveux central par l'intermédiaire des racines postérieures, des cornes postérieures et des voies ascendantes de la moelle.

> ***Le n. rachidien*** *mixte ainsi constitué d'une racine motrice et d'une racine sensitive est très court et se divise à sa sortie du trou de conjugaison en deux branches, l'une* antérieure, *l'autre postérieure, toutes deux mixtes (figure 2.2).*

■ Branche antérieure

La branche antérieure est plus volumineuse que la branche postérieure; elle assure l'innervation d'un

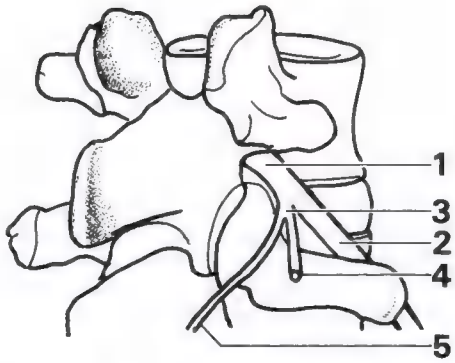

Figure 2.1. Le nerf rachidien (1) à sa sortie du canal de conjugaison avec sa branche antérieure (2) et sa branche postérieure (3) qui se divise en rameaux externe (4) et interne (5).

Douleurs d'origine vertébrale. Comprendre, diagnostiquer et traiter
© 2009 Elsevier Masson SAS. Tous droits réservés

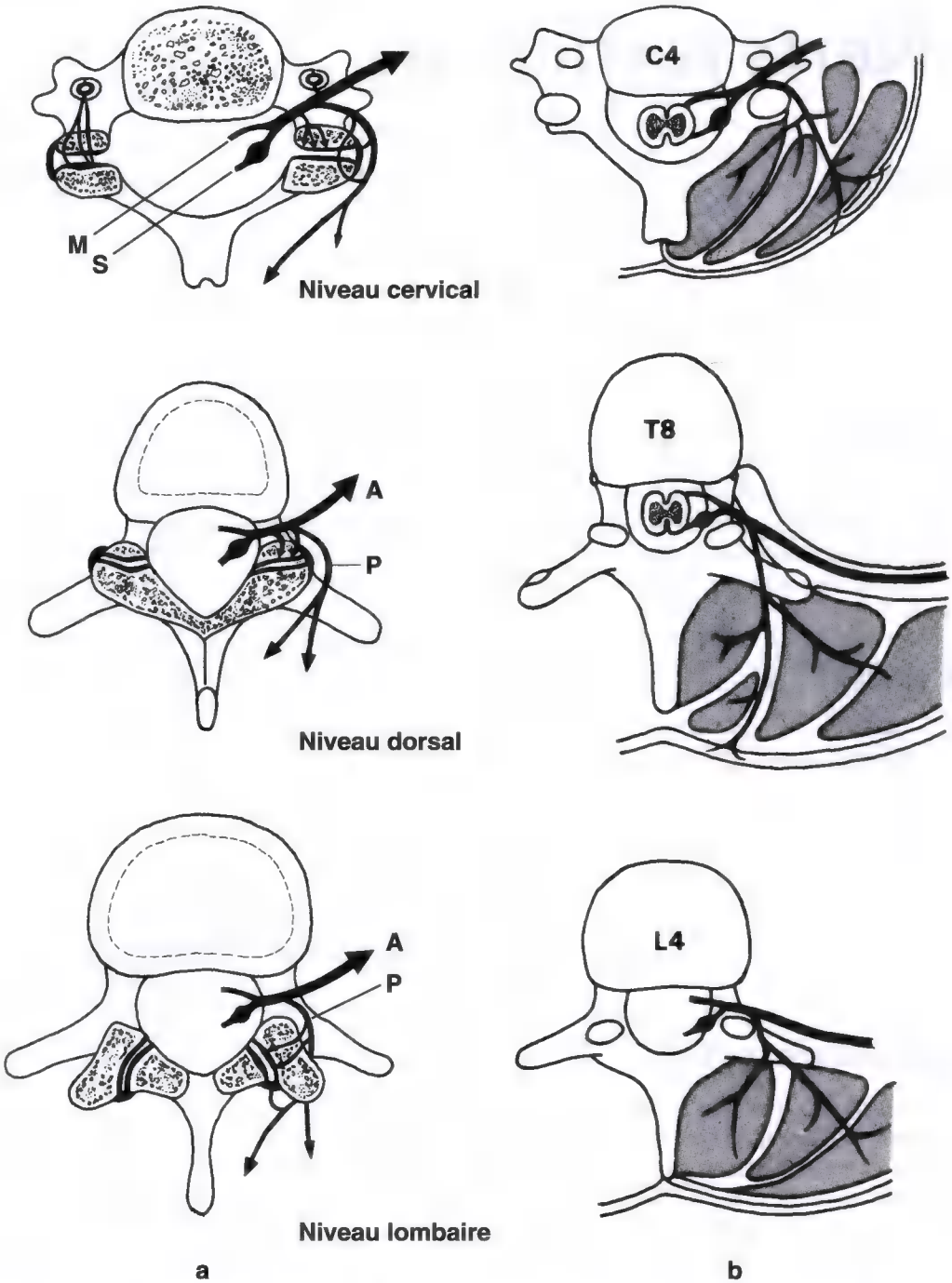

Figure 2.2. Branche postérieure du nerf rachidien et articulation interapophysaire (d'après G. Lazorthes) :
a. Le nerf rachidien est formé d'une racine sensitive (S) avec le ganglion spinal et d'une racine motrice (M).
Il est court, une fois constitué, et se divise en une branche antérieure (A) et une branche postérieure (P).
Les branches postérieures des nerfs rachidiens innervent l'articulation zygo-apophysaire (colonne a de gauche), les muscles intrinsèques du rachis et la peau du dos (colonne b de droite).

© 2009 Elsevier Masson SAS. Tous droits réservés

territoire important. Elle forme les plexus cervicaux, brachiaux, lombaires et sacrés. Elle donne aussi les nerfs intercostaux. Elle innerve les muscles, les articulations des membres (figures 2.3 et 2.4).

Le territoire cutané important qu'elle innerve figure sur la carte des *dermatomes antérieurs*. Il comprend la peau de la partie antérieure et latérale du tronc et celle des membres. Il y a peu d'opinions divergentes parmi les différents auteurs (figures 2.5 et 2.6).

On constate qu'en ce qui concerne les parties antérieures et latérales du tronc, on passe directement du dermatome C4 au dermatome T2. Les dermatomes C5, C6, C7, C8, T1 manquants sont dans les membres supérieurs.

La carte des *myotomes* (tableaux 2.1 et 2.2, p. 51-52) nous donne la carte d'innervation des muscles.

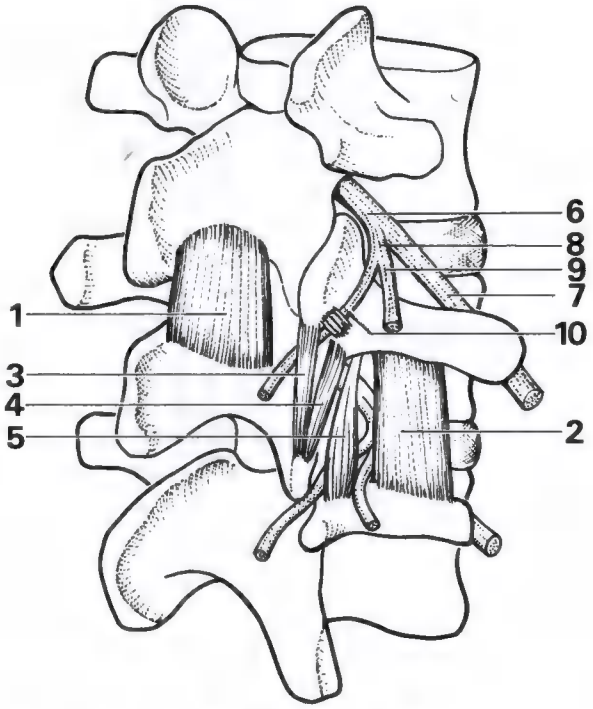

Figure 2.3. Au niveau lombaire, le rameau de la branche postérieure du nerf rachidien contourne le massif articulaire et passe dans le canal ostéofibreux (Bradley), puis entre les faisceaux intermamillaire et mamillo-styloïdien du muscle transversaire épineux. 1. muscle interépineux ; 2. muscle intertransversaire ; 3. faisceau intermamillaire ; 4. faisceau mamillo-styloïdien ; 5. faisceau interstyloïdien ; 6. nerf rachidien ; 7. branche antérieure du nerf rachidien ; 8. branche postérieure du nerf rachidien ; 9. rameau externe de la branche postérieure ; 10. rameau interne de la branche postérieure passant dans le canal ostéofibreux.

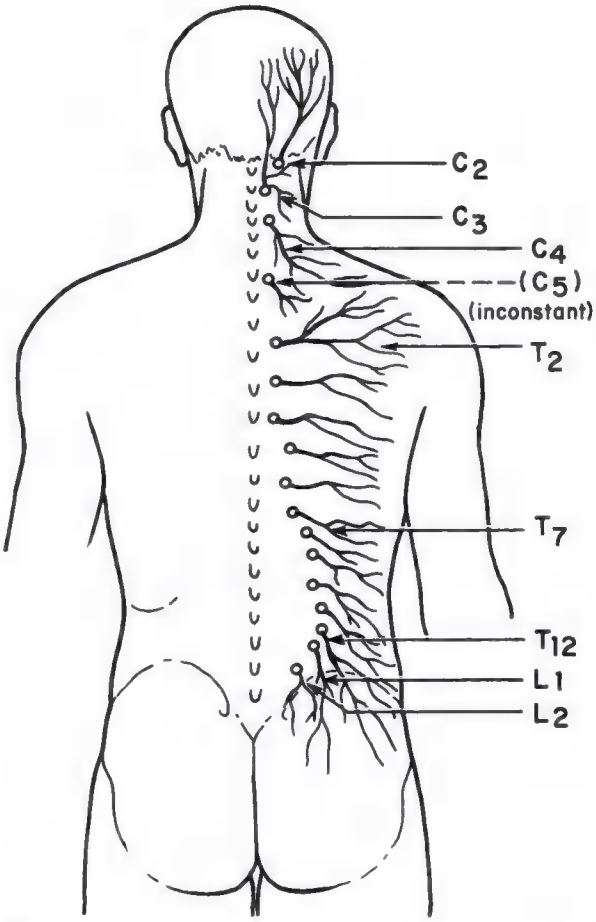

Figure 2.4. Les rameaux cutanés des branches postérieures. Les variations individuelles sont fréquentes. Le rameau cutané de C5 et de T1 est inconstant. Ceux de C6, C7, C8 sont inexistants.

Ceux-ci sont toujours innervés par au moins deux racines. Il y a quelques divergences entre les auteurs. Nous avons retenu celle de Grossiord, grand spécialiste de la poliomyélite et promoteur de la médecine de rééducation en France.

Le *sclérotome* comprend l'innervation sensitive du périoste, des fascias, des tendons et des appareils capsuloligamentaires.

Rappelons que, classiquement, la carte des dermatomes a été établie de diverses manières chez l'homme; après avoir sectionné plusieurs racines dorsales chez des malades douloureux ou spastiques (Foerster), à partir d'affections touchant les nerfs, le zona étant la plus démonstrative, à partir

© 2009 Elsevier Masson SAS. Tous droits réservés

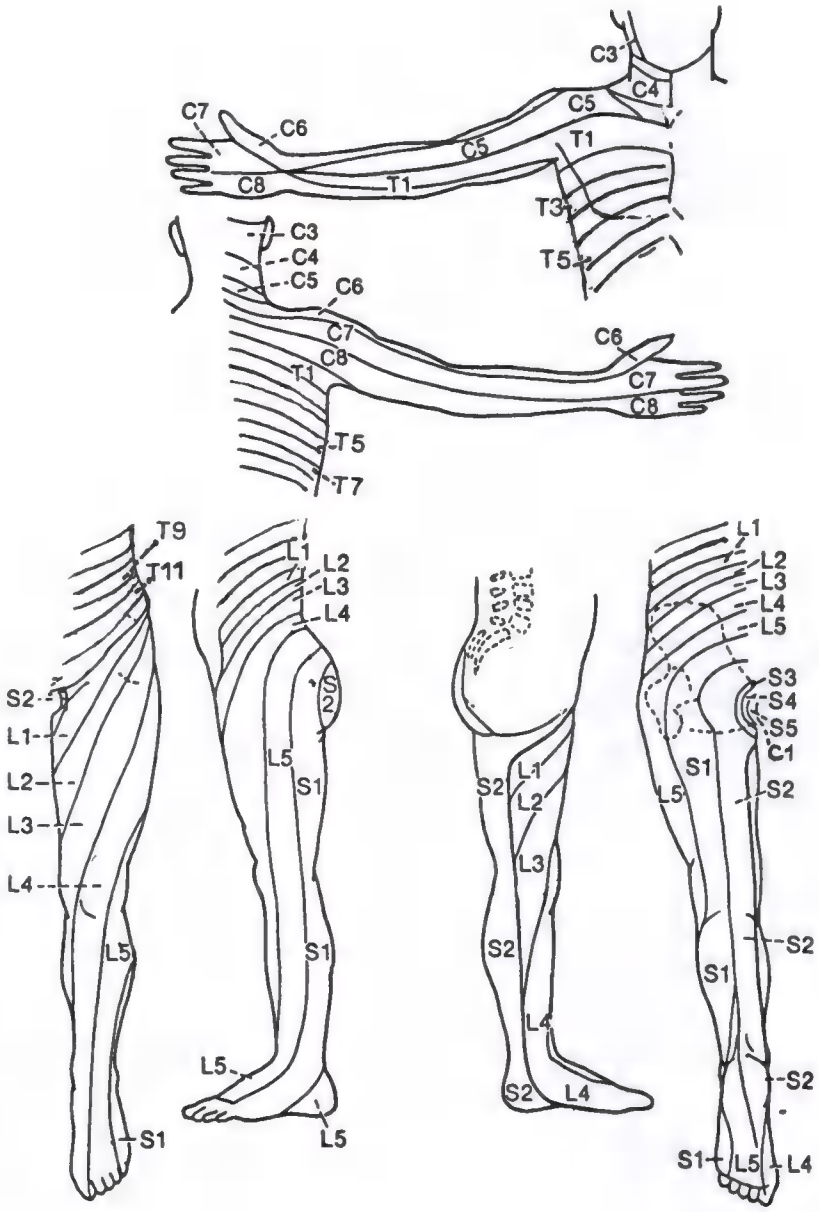

Figure 2.5. Les dermatomes (d'après Keegan et Garret). C'est la carte la plus reproduite. Elle ne nous paraît pas correspondre à la réalité, au moins en ce qui concerne les dermatomes postérieurs du tronc (territoire des branches postérieures).

de blocs anesthésiques, etc. Cela explique les divergences entre les différentes cartes qu'on peut voir. Celle qui est présentée dans ce livre (figure 2.5) est l'une des plus répandues dans les traités américains. Elle est due à Keagan et Garrett.

Plus loin (p. 109) est présentée une carte réalisée d'une manière tout à fait différente (R. Maigne). Elle montre en effet les zones cellulalgiques localisées et unilatérales, douloureuses à la manœuvre du « pincé-roulé » qui sont déterminées par la douleur du segment vertébral correspondant. Celui-ci est repéré avec précision par l'examen segmentaire. L'infiltration articulaire postérieure qui rend passagèrement le segment indolore, ou la manipulation à l'effet plus durable et parfois définitif, font que ces zones cellulalgiques disparaissent très vite, parfois immédiatement après retour à l'indolence de celui-ci (voir « Syndrome segmentaire cellulo-téno-périosto-myalgique », p. 100).

Il est frappant de constater leur parfaite correspondance territoriale avec celles des dermatomes antérieurs les plus couramment admis.

© 2009 Elsevier Masson SAS. Tous droits réservés

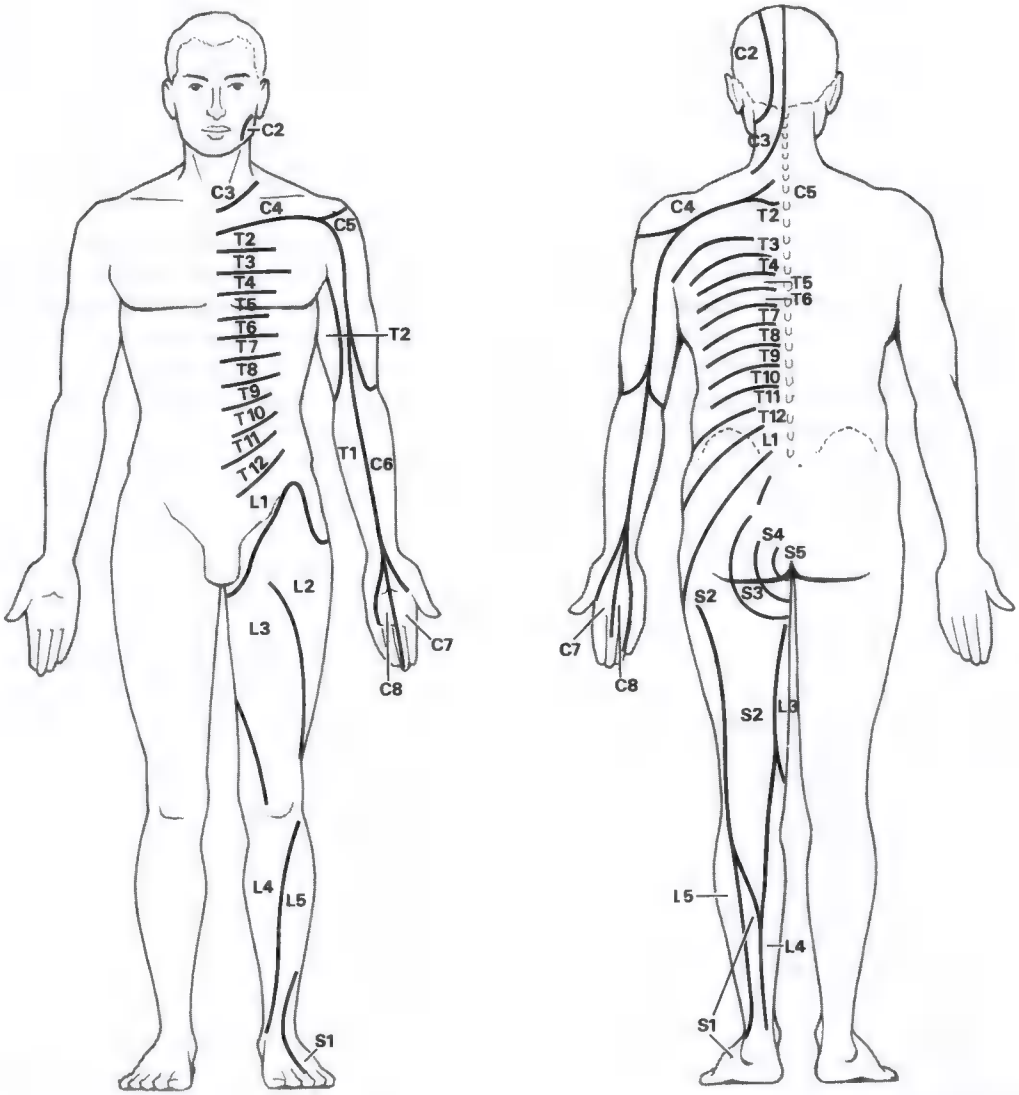

Figure 2.6. Dermatomes. Cette carte représente les territoires les plus généralement acceptés en ce qui concerne les membres et la partie antérieure du tronc.

Mais il n'en va pas de même en ce qui concerne les représentations plus rares des dermatomes postérieurs.

■ Branche postérieure

La branche postérieure du n. rachidien est la grande négligée et l'on pourrait dire la grande méconnue. Bien des traités d'anatomie ne lui consacrent généralement que quelques lignes, et sauf rares exceptions le font avec beaucoup d'imprécision et même d'erreurs. Sans parler des livres de pathologie qui semblent l'ignorer complètement. Elle joue pourtant un rôle de premier plan dans le domaine de la douleur vertébrale. Mais celui-ci n'est pas mis en évidence par les moyens d'investigation traditionnels. Nous en proposons un qui paraît fiable

La branche postérieure est de calibre plus petit que la branche antérieure (un quart environ de celle-ci), sauf celle du 2e n. cervical. Elle se dirige vers l'arrière en contournant la partie inférieure du massif articulaire, collée à celui-ci. Elle innerve par de nombreux rameaux la capsule et les ligaments périarticulaires. Elle innerve aussi les m. paravertébraux et la peau du dos du vertex au coccyx.

Son territoire d'innervation cutanée et musculaire est décalé vers le bas par rapport au niveau d'origine.

© 2009 Elsevier Masson SAS. Tous droits réservés

Le rôle de cette branche postérieure dans le domaine de la pathologie douloureuse rachidienne est très important. Il a été complètement négligé pendant fort longtemps, malgré une publication de Lazorthes de 1947. Rees (1971) revendiquait 88 % de très bons résultats sur des lombosciatalgies en prétendant sectionner à l'aveugle le rameau interne de cette branche avec un bistouri dont Stovall-King a démontré qu'il ne pouvait pas l'atteindre. Il n'empêche que cela a amené Shealy à pratiquer des dénervations des articulations interapophysaires par radiofréquence avec un certain succès. Cela entraîna un enthousiasme passager un peu excessif pour l'utilisation quasi systématique de ce procédé.

Nous avons pu contribuer à mieux faire connaître son rôle en pathologie vertébrale à tous les niveaux du rachis (1970). Il y sera fréquemment fait référence dans cet ouvrage car le « syndrome segmentaire cellulo-téno-périosto-myalgique » (CTM) [R. Maigne] fournit la seule sémiologie clinique fiable de son atteinte. Il est ainsi possible de mettre en évidence sa responsabilité dans la plupart des « douleurs du dos », et de constater que l'origine réelle de certaines de celles-ci n'est pas toujours là où on le croit. Ainsi, les dorsalgies communes ont le plus souvent une origine cervicale habituelle, tandis que certaines lombalgies courantes ressenties dans la région lombosacrée et sacro-iliaque proviennent en réalité de la jonction dorsolombaire, laquelle est curieusement indolore pour le patient.

Cette sémiologie de la branche postérieure du n. rachidien nous fournit une *clé* qui permet de mieux comprendre, diagnostiquer et traiter efficacement nombre de « douleurs de dos » couramment rencontrées.

Nous avons régulièrement constaté que le territoire des zones cellulalgiques déterminées par un segment vertébral douloureux à l'examen segmentaire coïncidait parfaitement avec celui des dermatomes antérieurs généralement admis pour les branches antérieures. Il n'en allait pas de même pour les branches postérieures. La carte des zones cellulalgiques ainsi obtenue était bien différente des cartes de dermatomes postérieurs généralement proposées, notamment de celle très répandue de Keagan et Garrett. Il en allait de même pour les rares dessins figurant ces branches postérieures (sauf ceux de Hovelacque). Plusieurs séries de dissections nous ont permis de confirmer ces constatations.

De plus, les cartes habituelles des dermatomes postérieurs ne correspondent pas toujours à ce qui est admis par l'ensemble des anatomistes. Cela est particulièrement évident en ce qui concerne le rachis cervical inférieur et les derniers segments lombaires. Keagan et Garrett attribuent un dermatome postérieur à des nerfs rachidiens que l'ensemble des anatomistes décrivent comme n'ayant pas de rameau cutané : C6, C7, et C8 d'une part, L4 et L5 d'autre part.

La carte qui est présentée en p. 109 représente, rappelons-le, les zones circonscrites de cellulalgie correspondant à tel ou tel segment vertébral retrouvé douloureux à l'examen segmentaire. Elle ne prétend pas à une stricte vérité anatomique, mais à une vérité clinique; elle est certainement plus proche de la réalité que la plupart de celles qui sont généralement présentées. De multiples infiltrations et plusieurs séries de dissections nous ont confirmé leur validité pratique. Elles constituent un guide utile pour le diagnostic et pour juger, par leur disparition, de l'efficacité du traitement vertébral.

Au niveau des zones transitionnelles, cervicodorsale et dorsolombaire, la zone cellulalgique est commune à plusieurs segments. Il existe un hiatus au niveau de la jonction cervicodorsale qui est expliqué par l'absence de rameau cutané pour la branche postérieure de C6-C7 et de C8, et par le fait que C5 et D1 ont un rameau cutané inconstant, présent une fois sur quatre environ (selon Lazorthes), et généralement court lorsqu'il existe.

Les études anatomiques de Lazorthes et Gaubert (1956) montrent bien les rapports intimes, existant entre les branches postérieures et les articulations zygoapophysaires (ZA) qu'elles contournent et qu'elles innervent (figures 2.2 à 2.4).

Chaque branche postérieure se divise en un rameau externe et un rameau interne. Au-dessus de T8, le premier est musculaire, le second musculaire et cutané. Au-dessous de T8, c'est l'inverse.

Au niveau lombaire, le rameau interne, à 1 cm de son origine, passe dans un canal ostéofibreux de 6 mm de long qui l'aplatit contre la racine de l'apophyse transverse (Bradley). Puis, il passe entre le faisceau intermamillaire et le faisceau interstyloïdien du m. intertransversaire médial interne (Winckler). Voir figure 2.3.

Le rameau interne innerve les structures qui se trouvent en dedans de la ligne des articulations interépineuses : les m. interépineux (interspinalis), transversaire épineux (multifidus), les piliers internes de l'iliocostal (sacrospinalis), la capsule articulaire, le ligament jaune et les ligaments sus- et interépineux.

Le rameau externe innerve le m. iliocostal (sacrospinalis), le fascia épineux, les m. intertransver-

© 2009 Elsevier Masson SAS. Tous droits réservés

saires médiaux (intertransversarii), tandis que les m. intertransversaires latéraux sont innervés par des rameaux issus de la branche antérieure.

Toutes les branches postérieures n'ont pas de rameau cutané. C'est le cas de C1, qui est exclusivement motrice, de même que L4 et L5. Sur ce point, tous les auteurs sont d'accord. En revanche, il est habituel de voir attribuer un rameau cutané à C6, C7 et C8, alors que certains auteurs soulignent que ces rameaux sont inexistants (Grant, Lazorthes, Töndury). Celui de C5 et celui de T1 sont inconstants et très courts quand ils existent (Lazorthes). Nos constatations cliniques s'accordent parfaitement avec ces données.

Le territoire cutané de ces branches postérieures se situe toujours au-dessous de leur niveau d'origine, sauf pour C2 et C3. Le décalage augmente progressivement de haut en bas. La peau de la partie supérieure des fesses est innervée par les branches postérieures issues de la charnière dorsolombaire (Maigne).

La plupart des cartes de dermatomes postérieurs qui sont proposées ne sont donc pas en accord avec la réalité, notamment au niveau de la région dorsale supérieure et moyenne. Celle de Keegan et Garrett, l'une des plus répandues, figure par exemple les dermatomes de C5, C6, C7 et T1 (figures 2.5 et 2.6) en bandes réparties comme des arêtes de poisson couvrant la région dorsale supérieure. En fait, comme le signale Hovelacque et comme nous avons pu le constater sur une série de dissections, le rameau cutané de T2 est souvent plus gros que

Tableau 2.1

Innervation musculaire par les nerfs rachidiens cervicaux

	C4	C5	C6	C7	C8	T1
Rhomboïde – grand dentelé						
Deltoïde						
Biceps						
Brachial antérieur						
Coracobrachial						
Court supinateur						
Long supinateur						
1er et 2e radiaux						
Triceps						
Long extenseur du I						
Extenseur commun – extenseur propre						
Cubital postérieur						
Anconé						
Rond et carré pronateurs						
Palmaires						
Fléchisseur commun superficiel						
Fléchisseur commun profond						
Long fléchisseur du I						
Cubital antérieur						
Muscles de la main						
Sous-scapulaire						
Sus-épineux						
Sous-épineux, petit rond						
Grand rond						
Grand pectoral						
Grand dorsal						

© 2009 Elsevier Masson SAS. Tous droits réservés

ses voisins, et couvre un large territoire allant de T5 à l'acromion (voir « Dorsalgies d'origine cervicale », p. 204).

Nous avons également étudié l'innervation des plans cutanés supérieurs fessiers. Elle est assurée par les branches postérieures de T12, L1 et L2. Cette dernière reçoit parfois un rameau is su de L3, ce rameau cutané est inconstant (J.-Y. Maigne). Là encore, cela ne correspond pas tout à fait aux cartes des dermatomes les plus généralement proposées (voir « Lombalgie d'origine dorsale », p. 245).

Une équipe chinoise du Ninghsia College étudiant la région lombaire constate la fréquence des anastomoses variées entre rameaux internes et externes des branches postérieures de différents niveaux près de leur origine. Au niveau sacré, la branche de S2 est la plus importante. Elle forme avec les branches de S1, S3 et S4 un véritable plexus qui innerve les m. sacrolombaires et le plan ostéoligamentaire. Sa terminale constitue le « n. fessier postérieur » (Trolard), qui en réalité n'innerve aucun tégument fessier. Ce nerf long de 10 cm environ parcourt le segment inférieur du sacrum, donne quelques filets à l'articulation sacrococcygienne et se termine en deux branches. L'une ascendante remonte jusqu'au 2e trou sacré, innervant les plans cutanés, l'autre aboutit à la région coccygienne (Lazorthes).

[Voir p. 109, carte des territoires cutanés des branches postérieures réalisée en fonction de l'hypersensibilité des tissus (zone cellulalgique) et du segment vertébral douloureux à l'examen segmentaire].

■ Nerf sinuvertébral

Le n. sinuvertébral (figure 2.7) a la taille d'un gros fil (Hovelacque). Il est formé de la jonction d'une

Tableau 2.2

Innervation musculaire par les nerfs rachidiens lombaires

	T12	L1	L2	L3	L4	L5	S1	S2
Carré des lombes								
Couturier								
Psoas – iliaque								
Adducteurs supérieurs								
Adducteurs inférieurs								
Quadriceps								
Droit interne								
Jambier antérieur								
Moyen fessier								
Petit fessier								
Tenseur du fascia lata								
Demi-tendineux								
Demi-membraneux								
Extenseur commun								
Long extenseur du I								
Péroniers latéral et antérieur								
Jambier postérieur								
Poplité								
Grand fessier								
Pyramidal								
Biceps crural								
Triceps sural								
Fléchisseur commun								
Long fléchisseur du I								
Muscles de la plante du pied								

© 2009 Elsevier Masson SAS. Tous droits réservés

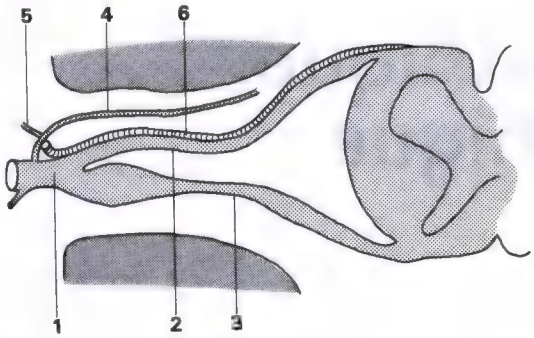

Figure 2.7. Le nerf sinuvertébral dans le canal de conjugaison. 1. nerf rachidien ; 2. racine antérieure du nerf rachidien ; 3. racine postérieure du nerf rachidien ; 4. nerf sinuvertébral formé d'un rameau venant du nerf rachidien et d'un rameau venant du rameau communicant gris (5) ; 6. artère.

racine spinale et d'une racine sympathique. La racine spinale vient du nerf dès sa sortie du trou de conjugaison ou de sa branche postérieure ou de sa branche antérieure. L'autre est issu du rameau communicant blanc voisin, le plus souvent sous-jacent. Une fois constitué, il se porte en arrière et pénètre dans le trou de conjugaison, suivant donc un trajet récurrent en avant du nerf. La distribution de ses branches terminales a été décrite par Lazorthes. Pour Poulhis et Espagno (1948), cette distribution est purement segmentaire. Elles se distribuent au corps vertébral, aux lames, au disque sus-jacent à la vertèbre par des filets nombreux, au disque sous-jacent par quelques filets inconstants, au ligament commun postérieur, aux tissus épiduraux et à la dure-mère (Lazorthes), au ligament commun antérieur et à l'anneau fibreux (Jung et Brunschwig). Hovelacque écrit : « Nous n'avons jamais vu le nerf se diviser en deux branches terminales : une ascendante, une descendante s'anastomosant réciproquement avec les branches des nerfs sus- et sous-jacents. » Lazorthes a confirmé l'opinion de Hovelacque en ce qui concerne la région lombaire. Luschka avait décrit de telles anastomoses.

© 2009 Elsevier Masson SAS. Tous droits réservés

3. Système sympathique et parasympathique

Système nerveux de la vie organique autonome, il n'est pas uniquement destiné à l'innervation viscérale. Il intervient sur la vasomotricité, la sécrétion glandulaire, les m. lisses et aussi sur la trophicité de la peau, des m. striés, des articulations, du tissu conjonctif et du système nerveux cérébrospinal lui-même. Des efférences sympathiques ont été localisées dans de nombreux récepteurs nociceptifs et mécanorécepteurs.

Il est indépendant de notre volonté et de notre conscience (système autonome). Il n'est pas subordonné au système cérébrospinal, mais il lui est relié. Les interactions sont nombreuses entre les deux systèmes.

Deux types de fibres le composent, les fibres sympathiques et les fibres parasympathiques, individualisées les unes des autres par des critères anatomiques, par leurs neuromédiateurs et par leurs fonctions; il n'y a cependant pas de différence histologique entre les deux types de fibres.

■ Système sympathique

Il comprend deux neurones (figures 3.1 et 3.2) :
– le neurone *préganglionnaire* dont le corps cellulaire est situé dans la colonne latérale de la moelle (qui n'existe qu'entre T1 et L2);
– le neurone *post-ganglionnaire* situé dans la chaîne ganglionnaire.

Les axones des neurones préganglionnaires sont myélinisés, ils gagnent par la racine ventrale puis le rameau communicant blanc la chaîne ganglionnaire sympathique paravertébrale.

La chaîne sympathique paravertébrale est métamérisée, mais à certains étages, les ganglions peuvent fusionner entre eux; c'est ainsi qu'il n'existe que trois ganglions cervicaux (le supérieur, le moyen – inconstant – et l'inférieur, ou ganglion stellaire, traversé par l'artère vertébrale), environ 12 ganglions dorsaux, trois à cinq ganglions lombaires et trois à cinq ganglions sacrés. Il y a donc environ 22 ganglions pour 31 nerfs rachidiens.

Certaines fibres font relais dans le ganglion paravertébral : le neurone postganglionnaire non myélinisé (ou deutoneurone) regagne le n. rachidien (formant le rameau communicant gris) pour former le contingent sympathique des nerfs périphériques. La disposition n'est pas strictement métamérique, car la colonne latérale ne s'étend pas sur toute la hauteur de la moelle. Les fibres préganglionnaires dorsales hautes cheminent jusqu'aux ganglions cervicaux. Les fibres dorsales basses et lombaires hautes gagnent les ganglions lombosacrés. Ces fibres vont aux vaisseaux, aux muscles, aux tissus cutané; des efférences sympathiques ont été localisées dans de nombreux récepteurs nociceptifs

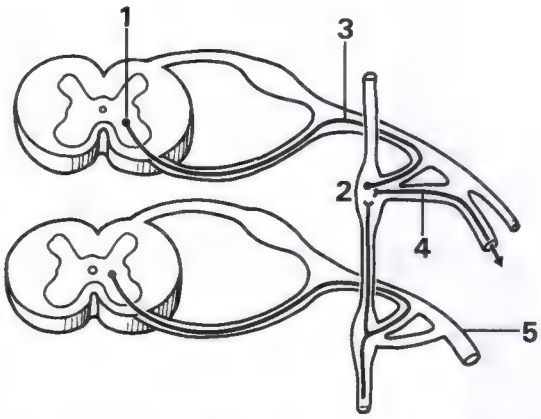

Figure 3.1. Organisation du sympathique. 1. centre médullaire ; 2. ganglion latérovertébral ; 3. fibre préganglionnaire ; 4. fibre postganglionnaire ; 5. nerf rachidien.

Douleurs d'origine vertébrale. Comprendre, diagnostiquer et traiter
© 2009 Elsevier Masson SAS. Tous droits réservés

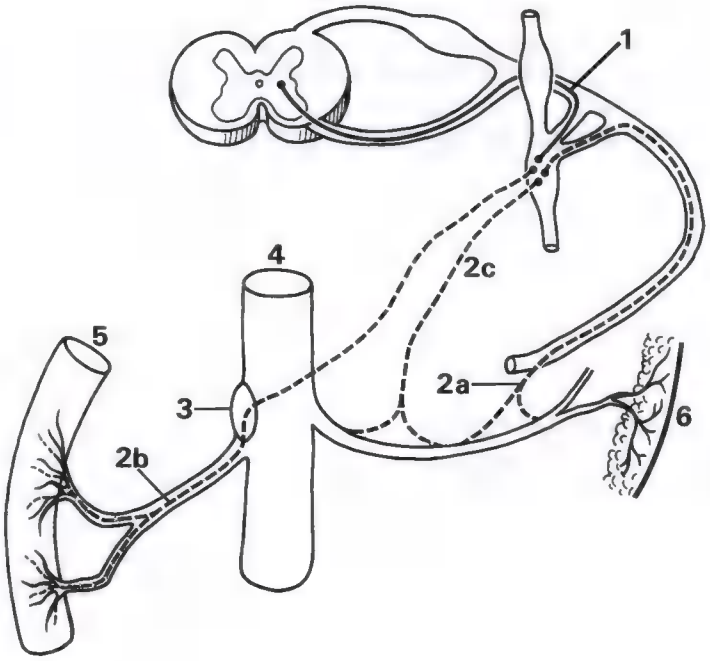

Figure 3.2. Disposition générale du sympathique (d'après G. Lazorthes). 1. fibre préganglionnaire ; 2. fibres postganglionnaires (2a. collatérale sympathique du nerf cérébrospinal ; 2b. plexus périartériel viscéral ; 2c. plexus périartériel somatique) ; 3. ganglion préviscéral ; 4. artère ; 5. viscère ; 6. peau.

et mécanorécepteurs. L'ensemble des éléments qui participent à l'innervation des vaisseaux représente la partie dominante du sympathique (Lazorthes).

D'autres fibres traversent simplement le ganglion pour ne faire relais que dans les ganglions préviscéraux (ou prévertébraux). Elles forment les plexus prévertébraux : plexus cardiaque, plexus solaire, plexus hypogastrique. Ces plexus assurent l'innervation des viscères et des glandes.

L'existence de fibres sensitives est discutée. Les auteurs anglo-américains font du système neurovégétatif un système purement centrifuge, les fibres sensitives qui l'accompagnent n'appartenant pas au sympathique. Les auteurs français admettent l'existence des voies centripètes (Delmas, Lazorthes).

■ Système parasympathique

Il comprend lui aussi deux neurones :
- le neurone *préganglionnaire;*
- le neurone *post-ganglionnaire.*

Le neurone préganglionnaire a son corps cellulaire dans le névraxe. Il est myélinisé. Ses centres sont dans le tronc cérébral pour le parasympathique crânien et sont représentés par des noyaux végétatifs annexés aux IIIe, VIIe et X^{e} nerfs crâniens, et dans la moelle sacrée pour le parasympathique pelvien.

Le neurone post-ganglionnaire se trouve soit dans les ganglions annexés aux nerfs crâniens (ganglions ophtalmiques, sphénopalatin, optique, sous-maxillaire), soit dans les ganglions prévertébraux ou périviscéraux pour les fibres du pneumogastrique des nerfs érecteurs; il n'est pas myélinisé (Lazorthes).

La fibre post-ganglionnaire est donc très courte. Comme pour le sympathique, il existe probablement des fibres sensitives.

■ Neuromédiateurs

Le système sympathique fonctionne par l'intermédiaire de neuromédiateurs

- L'*acétylcholine* est le médiateur des fibres préganglionnaires sympathiques et parasympathiques des fibres post-ganglionnaires parasympathiques.
- L'*adrénaline* est le médiateur des fibres post-ganglionnaires sympathiques (excepté pour les fibres destinées aux glandes sudoripares où l'on retrouve l'acétylcholine).

© 2009 Elsevier Masson SAS. Tous droits réservés

La plupart des viscères ont une double innervation; sympathique et parasympathique ont une action antagoniste, modulant l'activité de chaque viscère : accélération ou ralentissement du cœur, action sur la bronchomotricité, sur le diamètre des vaisseaux, etc.

Le contrôle de l'activité du système nerveux autonome (SNA) se fait soit par des arcs réflexes, dont le relais central est médullaire (miction par exemple) ou dans le tronc cérébral, soit sous le contrôle des centres supérieurs. Il existe en effet des anastomoses, mal connues, entre ces centres et le SNA.

Le système sympathique intervient dans la douleur

Il le fait soit dans le cadre des douleurs référées, telles les fausses douleurs de bras d'origine cardiaque : les afférences douloureuses arrivent par le sympathique ou ganglion stellaire, puis à la moelle où des anastomoses avec les fibres efférentes du membre supérieur sont à l'origine d'une fausse localisation de la douleur. Il y a en règle concordance entre la métamérisation du viscère en cause et celle du territoire cutané où est apparue la douleur, mais il peut y avoir une diffusion intramédullaire des influx (rendant compte, par exemple, des douleurs mandibulaires d'origine cardiaque). Bourreau remarque que parfois, la zone des références de la douleur est fonction de l'expérience algique du sujet, et qu'une douleur nouvelle peut être référée dans la zone d'une cicatrice ou d'une lésion ancienne.

Le système sympathique intervient également dans les douleurs causalgiques, algodystrophiques et, d'une manière générale, dans toutes douleurs où existe une hypersensibilité des tissus cutanés. Il n'est plus ici simple lieu de passage des influx douloureux (comme c'est le cas pour les douleurs référées) mais c'est son dérèglement, et plus précisément une hyperactivité, qui est en cause. Les blocs sympathiques ont une nette action dans les douleurs les plus aiguës.

Mais le véritable cerveau végétatif est l'hypothalamus modéré par le cortex. Il tient sous sa dépendance les deux systèmes et coordonne l'ensemble des fonctions végétatives qu'ils supportent (Gouazé).

© 2009 Elsevier Masson SAS. Tous droits réservés

4. Récepteurs musculaires, tendineux et articulaires

Selon Sherrington, 40 % des fibres nerveuses destinées aux muscles ont un rôle sensitif. Localisées dans les tissus musculaires et tendineux, dans la capsule ou dans les ligaments, ces terminaisons sensitives informent la moelle de la position et du mouvement de l'articulation.

On distingue :
- les fibres concernant les fuseaux neuromusculaires ;
- les organes tendineux de Golgi ;
- les terminaisons libres.

Rappelons que les influx moteurs (*outputs*) quittent la moelle par les racines antérieures constituées par les axones des motoneurones de la corne antérieure (motoneurones). La musculature axiale est représentée dans la partie médiane de la corne antérieure, tandis que la musculature des membres l'est dans la partie latérale.

■ Récepteurs musculaires

Fuseaux neuromusculaires

Les fuseaux neuromusculaires (figures 4.1 et 4.2) sont des formations allongées réparties dans les muscles en nombre plus ou moins grand selon la complexité de fonction du muscle en question. Leur taille est de quelques millimètres (trois en moyenne). Ils sont composés de deux parties et sont placés en parallèle avec les fibres du muscle. Les deux extrémités sont faites de fibres musculaires très fines possédant de nombreuses plaques motrices. La partie centrale (équatoriale) n'en a pas. Elle est purement sensitive.

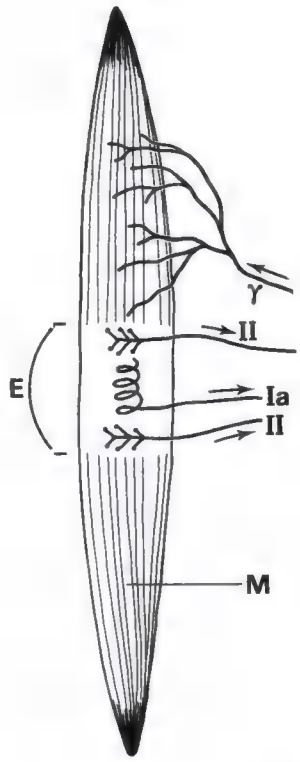

Figure 4.1. Fuseau neuromusculaire. M. fibres musculaires intrafusales ; E. partie équatoriale ; Y. fibres gamma ; Ia fibres sensitives véhiculant les influx provenant de la terminaison annulo-spirale (primaire) située dans le fuseau ; II. fibres sensitives véhiculant les influx provenant de la terminaison secondaire (en fleur) du fuseau.

Fibres efférentes

Les fibres musculaires intrafusoriales sont innervées par les motoneurones γ, fibres de petit calibre provenant de la cellule γ de la corne antérieure. Rappelons que le muscle est innervé par les fibres α. Ces fibres γ constituent malgré leur finesse une masse relativement importante puisque leur volume représente le tiers de la masse totale des nerfs efférents que contiennent les racines antérieures.

Douleurs d'origine vertébrale. Comprendre, diagnostiquer et traiter
© 2009 Elsevier Masson SAS. Tous droits réservés

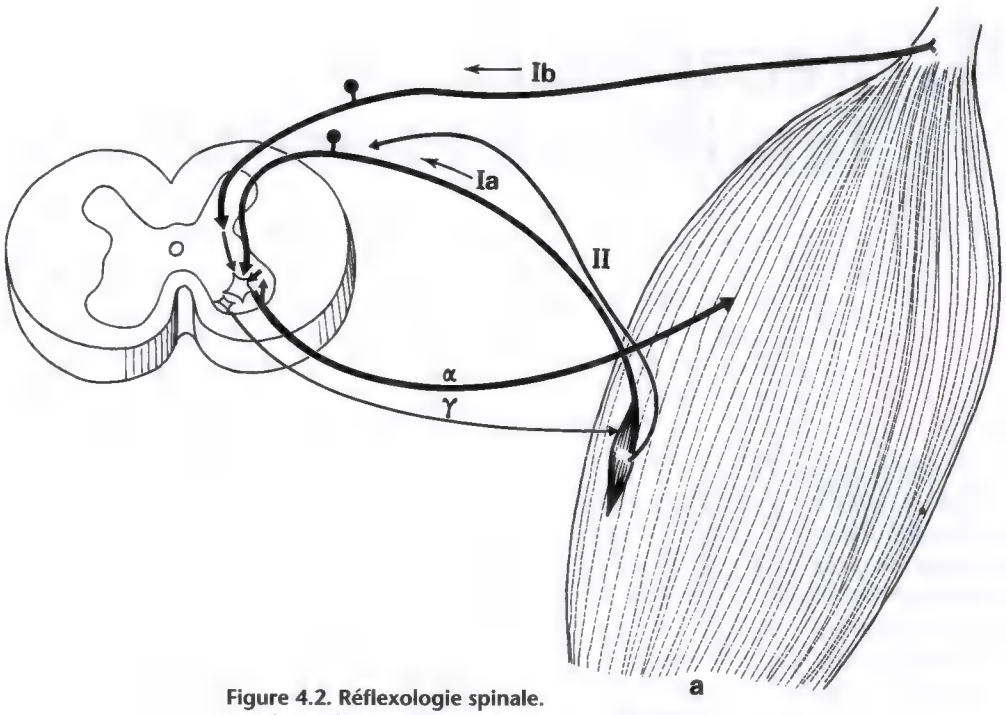

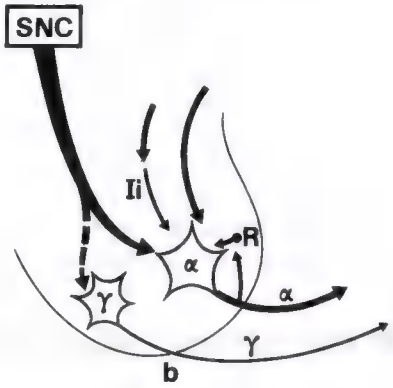

Figure 4.2. Réflexologie spinale.
Schéma général (a) ; détail (b).
α. motoneurone squelettomoteur ;
γ. motoneurone fusimoteur ;
R. boucle inhibitrice de Renshaw ;
Ii. interneurone inhibiteur ;
SNC. influence du système nerveux central ;
Ia. fibre afférente primaire ;
II. fibre afférente secondaire ;
Ib. fibre afférente des organes de Golgi.
Le circuit du réflexe myotatique (monosynaptique) :
γ → Ia → α....
Circuit du réflexe myotatique (monosynaptique) :
ib → Ii → α.
Boucles de Renshaw (modulation spinale) (influx inhibiteurs) :
R → α
SNC. modulation du système nerveux central :
– directe sur le motoneurone α
– indirecte sur le motoneurone γ.

Fibres afférentes

Les fibres sensitives innervent la région équatoriale du fuseau. Elles comprennent des fibres de type 1α ou annulospiralées car elles entourent en spirale la zone équatoriale. Elles sont particulièrement sensibles à la vitesse d'étirement. Elles sont d'assez gros diamètre et de conduction rapide. Il existe aussi des fibres de type II situées de part et d'autre de la terminaison primaire; elles sont plus fines et sensibles à la longueur de l'étirement. Tout étirement excite ces formations, qu'il s'agisse d'un étirement passif (par étirement du muscle lui-même) ou d'un étirement actif (par contraction des fibres musculaires intrafusoriales, commandées par les fibres γ).

Au repos, il existe de par le tonus musculaire une certaine tension des fibres intrafusoriales (tonus γ). Ce tonus γ est susceptible de modifier la réponse à l'étirement global du muscle. Lorsque le muscle est étiré, les fuseaux sont stimulés; leur action s'oppose à l'étirement en provoquant par voie réflexe une contraction qui résiste à l'étirement. À l'inverse, si le muscle se raccourcit, la décharge des fuseaux diminue. En résumé, le fuseau neuromusculaire fait résister le muscle à des variations de longueur. Ce rôle est essentiel dans le maintien de la posture.

© 2009 Elsevier Masson SAS. Tous droits réservés

Boucle γ

On désigne sous ce nom le motoneurone γ dans la corne antérieure. Son axone se termine dans les fibres musculaires intrafusiorales et dans les fibres sensitives *Ia* et *II* qui partent de la partie équatoriale du fuseau et gagnent la moelle par la racine postérieure. C'est au travers de ce circuit que se réalise le réflexe myotatique, dont l'articulation se fait le plus souvent par une seule synapse médullaire.

Boucle de Renshaw

Renshaw a montré l'existence d'une petite cellule située dans la corne antérieure de la moelle au voisinage du motoneurone α. Ce dernier, avant de quitter la corne antérieure, donne une collatérale à trajet récurrent qui s'articule avec la cellule de Renshaw. De celle-ci part un cylindraxe qui s'articule avec le motoneurone d'où est issue la collatérale.

Cette boucle de Renshaw exerce des effets inhibiteurs opposés à ceux de facilitation de la boucle γ. Son action facilite les mouvements de coordination fine.

La cellule γ est sous le contrôle du système nerveux central, qui peut avoir sur elle une action inhibitrice ou activatrice. Le niveau de sensibilité du système γ peut ainsi se moduler sur ordre central, adaptant sa sensibilité en fonction de tel ou tel geste ou mouvement.

Cela signifie que les états émotionnels ont également une influence importante sur ce système. Cela peut amener dans certains cas une mauvaise coordination des muscles trop tendus et des contraintes excessives sur une articulation.

Réflexe myotatique

Liddell et Sherrington ont montré que l'étirement passif d'un muscle provoque une contraction réflexe de celui-ci. Cette contraction s'accompagne d'un relâchement du muscle antagoniste (loi de l'innervation réciproque). C'est le réflexe myotatique.

Il est sous la dépendance de l'activation du fuseau neuromusculaire activé par l'étirement du muscle. Il contrôle d'une manière constante le tonus des m. antigravitations.

Il trouve une application clinique dans la percussion des réflexes ostéotendineux.

Réflexe myotatique inversé

C'est un réflexe de relâchement qui survient brusquement après résistance initiale dans un muscle ayant subi un étirement fort et prolongé. Il est dû à l'activation des récepteurs de Golgi.

■ Récepteurs tendineux (organes tendineux de Golgi)

Ces récepteurs se situent dans les tendons au niveau de la jonction musculotendineuse et dans les cloisons aponévrotiques intramusculaires. Ces récepteurs sont des indicateurs des tensions exercées sur le tendon. Celles-ci peuvent être la conséquence de la contraction du muscle ou d'un étirement exercé sur celui-ci. En fait, ces récepteurs sont plus sensibles aux forces exercées sur eux qu'à l'allongement tendineux qui est faible. C'est dire que ces récepteurs sont en activité quasi permanente. Mais leur décharge nécessite un étirement important. Ils ne sont mis en jeu que si une force suffisante s'oppose au muscle, et le nombre d'influx mis en jeu est alors directement proportionnel à la force exercée.

Ces influx véhiculés par les fibres sensitives de la branche postérieure, gagnent la racine postérieure et se terminent au niveau des interneurones inhibiteurs (cellules de Renshaw). Leur excitation entraîne une inhibition qui s'oppose à l'augmentation de la tension du muscle lorsque celle-ci est trop forte, provoque une relaxation musculaire. Ils sont ainsi facilitateurs des m. antagonistes.

Terminaisons nerveuses libres

Elles existent dans le muscle et les tendons, généralement associées aux vaisseaux sanguins. Elles rendent compte de la douleur provoquée par le pincement des muscles ou des tendons.

■ Récepteurs articulaires

Les structures articulaires et périarticulaires sont pourvues de récepteurs qui renseignent le système nerveux central sur les modifications physiques de ces tissus : mouvement et position de l'articulation, tension exercée sur les tendons, longueur du muscle. Plusieurs types de terminaisons ont été retrouvés.

On a autrefois donné à ces terminaisons, par analogie, le nom de Ruffini (informations sur le mouvement et la position de l'articulation) ou de Paccini (informations sur le mouvement). En fait, cette terminologie est actuellement évitée et une terminologie neutre a été proposée (Freeman, Wyke). Ces auteurs distinguent quatre catégories dont chacune

© 2009 Elsevier Masson SAS. Tous droits réservés

a des propriétés propres, mais toutes ont en commun le fait d'être sensibles à la tension.

Il existe dans les structures articulaires et périarticulaires des récepteurs appelés de type I, II, III et IV. Les récepteurs de type IV, les plus petits, sont les récepteurs de la douleur.

Le *type I* qu'on trouve essentiellement dans les capsules articulaires est en tout point semblable aux corpuscules de Ruffini. Il est sensible à la position de l'articulation et à la rapidité de mouvement. Il répond à une stimulation continue avec une décharge maintenue. Il est servi par des petites fibres myélinisées de 5 à 8 µm.

Les récepteurs de *type II* sont deux fois plus grands que ceux du type I. Les fibres nerveuses qui les servent sont myélinisées et plus épaisses que les précédentes (8 à 12 µm).

Ces récepteurs qui ressemblent aux capsules de Pacini sont des récepteurs à adaptation rapide. Ils se situent dans la capsule. Ils sont très sensibles aux mouvements rapides à partir de n'importe quelle position de l'articulation.

Les récepteurs de *type III* sont les plus grands de tous. Ils sont desservis par une épaisse fibre myélinisée. Ces récepteurs ressemblent aux organes de Golgi et n'existent pas dans la capsule, mais seulement dans les ligaments. Ils sont d'adaptation lente et ont un seuil d'excitation élevé. Leur fonction n'est pas encore très définie.

Les récepteurs de *type IV* sont représentés par des plexus de fibres fines non myélinisées situés dans la capsule, les ligaments, les coussinets graisseux. Ils n'ont pas été retrouvés dans la membrane synoviale (Wyke). Ils sont considérés comme des récepteurs de la douleur.

Une stimulation suffisante pour les activer produit une contraction des m. périarticulaires qui, de ce fait, tendent à immobiliser l'articulation.

© 2009 Elsevier Masson SAS. Tous droits réservés

5. Innervation des constituants du segment mobile

L'innervation des constituants du segment mobile est assurée par la branche antérieure et la branche postérieure du n. rachidien, par le n. sinuvertébral et par le sympathique.

■ Innervation du disque

Le disque n'est pas innervé, sauf dans la partie externe de l'annulus.

Celui-ci l'est dans la région postérieure et postérolatérale, pour Hirsch et al. qui ont trouvé dans la couche superficielle, adjacente au ligament postérieur, des terminaisons libres de fibres myélinisées de petit calibre. Mais pour Cloward, les fibres superficielles antérieures seraient également innervées, tout au moins à la région cervicale. Cette innervation dépendrait du n. sinuvertébral.

Rabischong et Serrano Vela ont noté des filets nerveux abondants dans les ligaments communs antérieur et postérieur et dans le feutrage qui les sépare des lamelles de l'annulus et même, sur 1 à 2 mm, à l'intérieur de l'anneau. Ils ajoutent que cette innervation n'est certainement pas le fait exclusif du n. sinuvertébral, mais aussi de « filets nerveux vraisemblablement amyéliniques ».

Étudiant des disques prélevés lors d'interventions, Yoshizawa et al. ont observé de nombreuses terminaisons nerveuses dans le tiers externe de l'annulus. L'origine de ces terminaisons est constituée de deux plexus, l'un antérieur, formé de fibres sympathiques et de rameaux provenant des rameaux communicants gris, l'autre postérieur, dérivé du n. sinuvertébral. Les deux plexus sont connectés entre eux par un plexus latéral formé de rameaux gris communicants.

Ainsi, les disques sont innervés sur toute leur circonférence par des branches superficielles, de même que le périoste des corps vertébraux, tandis que des branches longues entrent dans le corps vertébral en suivant les vaisseaux jusque dans son centre.

■ Innervation des articulations interapophysaires

Elles sont innervées par la branche postérieure du n. rachidien, sauf les articulations occiput-atlas-axis qui sont innervées par des rameaux de la branche antérieure.

L'innervation issue de la branche postérieure est assurée par un rameau provenant de l'étage correspondant et un autre provenant de l'étage sus-jacent. En outre, Paris et al. (1980) ont pu, dans une étude sur le rachis lombaire, montrer l'existence d'un rameau ascendant issu de la division interne de la branche postérieure. Celui-ci passe dans l'espace limité en dehors par le ligament intertransversaire et remonte jusqu'à l'articulation sus-jacente.

L'innervation de la capsule est très riche, comme celle de toutes les articulations; Hirsch et al. y ont noté :
– des terminaisons libres de fibres myélinisées de petit diamètre (3 µm);
– des terminaisons non encapsulées de diamètre moyen (5 à 12 µm) de type organe de Golgi ou corpuscules de Ruffini;
– des terminaisons encapsulées de type Golgi-Mazzoni et corpuscules de Pacini. Le cartilage n'est pas innervé.

Il est admis qu'une articulation zygoapophysaire reçoit son innervation de trois niveaux : le sien, le sus-jacent et le sous-jacent.

■ Innervation des ligaments

Les ligaments surépineux et interépineux sont innervés par la branche postérieure du n. rachidien.

Le ligament commun antérieur, le ligament commun postérieur et le ligament jaune sont innervés par le n. sinuvertébral. On y trouve des terminaisons libres et des terminaisons encapsulées. L'innervation

Douleurs d'origine vertébrale. Comprendre, diagnostiquer et traiter
© 2009 Elsevier Masson SAS. Tous droits réservés

est très riche dans le ligament commun postérieur. Hirsch et al. trouvent de rares terminaisons libres dans la couche superficielle et dorsale du ligament jaune. Mais Jackson et al. n'en trouvent aucune. Tout comme les m. unisegmentaires, les ligaments unisegmentaires sont innervés par le rameau médial (interne) de la branche postérieure du n. rachidien correspondant.

■ Innervation du périoste de la vertèbre

Le périoste vertébral est innervé par le n. sinuvertébral. Hirsch et al. y ont trouvé des terminaisons libres et des terminaisons non encapsulées de fibres myélinisées de moyen calibre.

■ Innervation des muscles spinaux

Ils sont innervés par les rameaux musculaires des branches postérieures des nerfs rachidiens, sauf la partie latérale (externe) des m. intertransversaires, innervée par la branche antérieure.

Une étude électromyographique de Gough et al. faite sur des patients paraplégiques ou quadriplégiques leur a montré que l'innervation motrice des branches postérieures s'étend très bas, par rapport à leur niveau d'origine; nettement plus bas, selon ces auteurs, que l'innervation cutanée, avec par exemple six segments vertébraux de décalage pour les nerfs issus du rachis cervical inférieur. En fait, le décalage de l'innervation cutanée est également important puisque nos constatations cliniques, confirmées par des dissections, nous ont montré que l'innervation cutanée de la partie supérieure des fesses est le fait de rameaux issus de la jonction dorsolombaire essentiellement de L1, mais aussi de T12 (voir « Syndrome de la jonction dorsolombaire », p. 353). Walts, Koepe et Sweet ont pu faire des constatations analogues à celles de Gough. Stillwell a montré chez le singe l'existence d'anastomoses entre les branches postérieures des nerfs cervicaux.

Les travaux de l'École chinoise de Ninghsia ont montré chez l'homme la multiplicité de telles anastomoses au niveau lombaire.

■ Rôle du nerf sinuvertébral

Le n. sinuvertébral fournit une riche innervation au ligament commun postérieur et aux fibres superficielles de l'annulus.

Des stimulations répétées de cette zone entraînent des douleurs projetées, soit rachidiennes si l'irritation porte sur la région médiane, soit latérales (pli de l'aine et hanche pour la région lombaire) si la stimulation est plus latérale (Murphey).

Des irradiations pseudoradiculaires peuvent être déterminées à partir des fibres du n. sinuvertébral par convergence vers un neurone central qui reçoit également des afférences venues du territoire de la branche antérieure correspondante (Lazorthes).

■ Automaticité du fonctionnement vertébral, rôle essentiel du système proprioceptif

La notion de segment mobile, unité mécanique de la colonne, est extrêmement commode pour rendre compte des rapports mécaniques entre les différents éléments du rachis lors du mouvement et des conséquences de leurs lésions.

Mais elle est insuffisante si l'on veut bien considérer que la colonne vertébrale assume tout un ensemble de fonctions automatiques. De tous les éléments qui composent ce segment – articulations interapophysaires, muscles, tendons, ligaments – partent des messages proprioceptifs indispensables au maintien de la posture et à l'accomplissement des mouvements.

Une variation de position, quelle que soit son origine, provoque une distribution différente des contraintes sur les divers éléments et détermine une répartition nouvelle des contractions musculaires, par l'intermédiaire des formations proprioceptives. Au rôle primordial des récepteurs répartis dans les muscles et les tendons (organes de Golgi, fibres 1b) dans la cinesthésie, il faut ajouter le contrôle et l'action du cortex cérébral. Infinie est donc la complexité des régulateurs qui partent des éléments du segment mobile et qui y aboutissent.

Il serait par conséquent simpliste de ne considérer dans les lésions vertébrales que leur retentissement mécanique, d'autant que *la colonne fonctionne sous le signe de l'automaticité totale.*

© 2009 Elsevier Masson SAS. Tous droits réservés

Toute souffrance d'un élément riche en récepteurs nerveux va entraîner une « fausse note » dans le fonctionnement harmonieux de la colonne, en créant un circuit parasite de protection locale, dont la contracture musculaire réflexe est sans doute l'élément essentiel car elle contribue au maintien de certains dérèglements fréquents mais méconnus de la rhumatologie traditionnelle parce qu'ils n'ont aucune traduction à l'imagerie. Nous avons attiré l'attention sur leur existence, leur sémiologie, leur rôle dans la plupart des douleurs communes d'origine vertébrale, locorégionale ou à distance. Ils constituent un des thèmes essentiels de cet ouvrage, ce sont les « dérangements douloureux vertébraux mineurs » (DDIM).

Ceci nous amène à insister sur le rôle dans ce domaine des petits m. unisegmentaires : m. courts rotateurs, m. intertransversaires, m. interépineux. Ils sont très faibles et n'ont qu'une action mécanique minime mais leur intérêt vient de leur richesse en fuseaux neuromusculaires (voir « Muscles unisegmentaires », p. 32).

© 2009 Elsevier Masson SAS. Tous droits réservés

6. Douleur d'origine vertébrale

La douleur est de tous les motifs de consultation le plus fréquemment rencontré en pathologie vertébrale commune. Diversement ressentie, elle est diversement décrite et vécue selon les patients.

Elle est le maître symptôme de ces affections où le pronostic vital n'est jamais en jeu et où le pronostic fonctionnel l'est très rarement.

Elle résulte d'un processus complexe impliquant des phénomènes sensoriels centraux, affectifs et émotionnels associés. Son retentissement dépend de la personnalité du sujet. La douleur aiguë est un symptôme d'alarme. La douleur chronique peut devenir une maladie proprement dite, sans rapport avec les lésions objectives initiales.

La connaissance des voies anatomiques qu'elle emprunte et des neuromédiateurs impliqués dans la transmission des messages a beaucoup progressé, permettant de mieux comprendre certains phénomènes.

Sur un plan clinique pratique, la douleur d'origine vertébrale peut revêtir trois aspects :
– d'abord celui d'une douleur radiculaire. Provoquée par une agression portant sur le n. rachidien, elle est ressentie dans le territoire de celui-ci comme dans la sciatique, la névralgie crurale ou la névralgie cervicobrachiale ;
– elle a plus souvent une topographie régionale : cervicalgie, dorsalgie, lombalgie ;
– mais elle peut aussi être ressentie à distance et avoir un caractère trompeur. Dans ce dernier cas, l'origine vertébrale n'est pas évidente, elle est souvent complètement méconnue. La douleur est alors attribuée à une autre cause et le plus souvent considérée comme psychique, mais elle n'est soulagée que par un traitement vertébral approprié. Une des ambitions de ce livre est de proposer une sémiologie qui permet de les identifier avec précision, donc de les traiter efficacement.

La pratique systématique de « l'examen segmentaire codifié », la connaissance du « syndrome segmentaire cellulo-téno-périosto-myalgique » (CTM) qui concerne des modifications tissulaires observées dans le territoire du métamère correspondant à un segment vertébral douloureux, et enfin la notion de « dérangement douloureux intervertébral mineur » (DDIM) montrent que des segments dénués de lésion objectivable peuvent être douloureux et responsables des mêmes perturbations métamériques, support de douleurs communes, que des segments dont l'atteinte est évidente à l'imagerie.

Les trois types de douleur (radiculaire, locorégionale et projetée) sont couramment intriqués. Il va sans dire que tout le système d'innervation peut être concerné : branche antérieure et branche postérieure du n. rachidien, n. sinuvertébral et sympathique. C'est le propre des douleurs segmentaires (voir « Syndrome segmentaire cellulo-téno-myalgique », p. 100).

Ne sont étudiées dans cet ouvrage que les douleurs ayant une origine mécanique ou dégénérative. Sont donc exclues les rachialgies inflammatoires, infectieuses, malignes, métaboliques, traumatiques graves, aussi bien que celles qui appartiennent à des causes rares ou qui sont psychosomatiques ; il est néanmoins essentiel de savoir les reconnaître.

Les voies de la douleur

Les messages nociceptifs partant des récepteurs périphériques gagnent le système nerveux central en empruntant plusieurs voies, avec des relais synaptiques dans la corne postérieure de la moelle, dans les noyaux du thalamus, dans le tronc cérébral.

Douleurs d'origine vertébrale. Comprendre, diagnostiquer et traiter
© 2009 Elsevier Masson SAS. Tous droits réservés

Le *premier relais* se situe dans le ganglion spinal qui conduit à la moelle l'ensemble des sensations des tissus du métamère. Les neurones dont les corps cellulaires sont logés dans le ganglion spinal sont mis en jeu par l'excitation de leur extrémité périphérique sous la dépendance des médiateurs chimiques que libère une stimulation mécanique ou thermique sur le territoire qu'ils innervent.

Le *deuxième relais* se situe dans la corne postérieure. Les influx nociceptifs lui sont transmis par des fibres axonales de petit calibre amyéliniques. Les neurones qui constituent ce relais sont classés en six couches. La couche 1 est la plus superficielle. Les couches 4, 5, 6 sont les plus profondes. Les couches 2 et 3 constituent la substance gélatineuse de Rolando. Quatre-vingt-cinq pour cent des fibres axonales de ce deuxième relais traversent la ligne médiane, 15 % restent homolatérales.

L'ensemble de ces axones constitue le cordon antérolatéral de la moelle, deuxième relais de la douleur. Ils se divisent d'abord en deux groupes, le premier formant le faisceau néo-spino-thalamique qui se termine dans le thalamus, le second formant le faisceau paléo-spino-thalamique qui, à la sortie de la moelle, éclate soit vers les noyaux non spécifiques du thalamus, soit vers les noyaux de la substance réticulée du tronc cérébral. Le message nociceptif se ralentit et se bilatéralise dans ces noyaux.

Le *troisième relais* se situe au niveau de l'encéphale, particulièrement sur les centres réglant le comportement et l'activité neurovégétative.

À tous niveaux, la transmission des messages est soumise à des *contrôles inhibiteurs*. Ceux-ci font intervenir des mécanismes d'inhibition pré- et post-synaptiques et des mécanismes neurochimiques liés à la sécrétion de certains médiateurs. Ces moyens s'appliquent aussi bien au niveau de la moelle (contrôle segmentaire) qu'au niveau de centres supérieurs (contrôle suprasegmentaire). On peut presque dire que l'essentiel, dans l'organisation nerveuse, n'est pas tant la transmission des stimulations (en général) que leur blocage; quand la douleur a débordé tous les filtres et atteint les niveaux supérieurs de l'encéphale, elle est d'emblée une émotion (Quarti). La douleur n'est pas un mode sensoriel comme le toucher ou la vision auquel se surajouterait un contingent appréciatif. Si tel était le cas, on devrait retrouver des voies spécifiques, un centre de représentation corticale... or on sait qu'il n'en est rien (Renaud).

Le premier contrôle fait intervenir le système du portillon (*gate control* de Melzack et Wall). Il est purement segmentaire : les fibres de gros calibre qui véhiculent la sensibilité épicritique inhibent l'activité des fibres de petit calibre qui véhiculent la sensibilité douloureuse. C'est sur cette observation qu'est basé l'effet antalgique des stimulations électriques répétées des cordons postérieurs.

Le second est un système de contrôle suprasegmentaire, capable de bloquer par voie descendante sérotoninergique la transmission des influx nociceptifs au niveau médullaire.

La compréhension des contrôles supramédullaires de la douleur a progressé, avec par exemple la découverte des récepteurs aux opiacés et des endorphines. Le contrôle supraspinal le plus généralement admis est le contrôle inhibiteur diffus (CIDN de Le Bars). Une stimulation douloureuse forte faite à distance de leur champ récepteur entraînerait une puissante inhibition des neurones nociceptifs de la corne dorsale, justifiant en quelque sorte le vieux dicton : « Une douleur chasse l'autre ». Il est vrai qu'une douleur aiguë distante peut faire disparaître une douleur chronique.

■ Quelques rappels

Le dermatome est la zone de peau innervée par un n. rachidien. Il y a des recouvrements de voisinage : un territoire appartient à deux, voire trois racines.

Le myotome est le tissu musculaire innervé par le n. rachidien, en sachant qu'une racine peut participer à l'innervation de plusieurs muscles et qu'un muscle est généralement innervé par plusieurs racines. On distingue le *myotome sensitif* qui désigne l'innervation sensitive du muscle, et le *myotome moteur* qui désigne l'innervation motrice.

Le sclérotome est le terme utilisé pour désigner la partie interne du somite, formant le mésenchyme d'où dérive le squelette vertébral. Mais le mot est aussi utilisé pour inclure également le squelette des membres. Ainsi le mot couvre pour l'adulte le tissu squelettique issu d'un somite du mésoderme. En fait, il s'agit de la délimitation des territoires sensitifs profonds, musculaires et ostéoarticulaires. Autrement dit de l'innervation sensitive du périoste, des fascias, des tendons, et de l'appareil capsuloligamentaire. L'injection de sérum salé hypertonique à 6 % dans les ligaments interépineux respecte une distribution segmentaire (Feinstein).

Le viscérotome concerne l'innervation viscérale. Les fibres afférentes viscérales passent par le sympathique

© 2009 Elsevier Masson SAS. Tous droits réservés

et rejoignent les racines dorsales de la moelle par les rameaux communicants. Encore plus que pour les dermatomes, il y a des recouvrements de plusieurs racines.

Douleurs projetées

La douleur est ressentie à distance de la lésion causale. Le terme projeté est directement traduit de l'anglais *projected pain*, mais comme le fait remarquer Bourreau, la *projected pain* correspond seulement à la douleur rapportée. En français, l'usage fait que le terme « projeté » est souvent utilisé pour désigner indifféremment la douleur rapportée et la douleur référée.

Douleur rapportée (projected pain)

La lésion causale est située sur les voies qui transmettent les messages douloureux du métamère correspondant. Elle est ressentie dans le dermatome. Les influx sont perçus comme parvenant du champ périphérique cutané ou sous-cutané de ces voies (dermatome).

Douleur référée (referred pain)

Le foyer lésionnel est innervé par des fibres nerveuses distinctes de celles qui assurent l'innervation de la zone périphérique où la sensation douloureuse est localisée à tort. Elles sont la conséquence du phénomène de convergence. Des influx nociceptifs provenant de territoires différents (cutanés, musculaires, ténopériostés, viscéraux) aboutissent au même neurone, qui envoie un axone vers le thalamus et le cortex.

Douleurs chroniques de déafférentation

Elles sont la conséquence de la perte de l'inhibition de la transmission de l'influx douloureux au niveau de la corne postérieure.

Ce sont les douleurs des amputés, ou celles des neuropathies périphériques, ou de lésions nerveuses traumatiques ou conséquences d'interventions chirurgicales. Elles ont en pratique peu de place dans le cadre des douleurs communes qui sont l'objet de ce livre.

Réflexe d'axone

Les fibres afférentes de fin calibre sont très richement divisées au niveau de leur territoire d'innervation. Or il suffit qu'une des branches transporte vers les centres un train d'influx de rythme très rapide, caractéristique de la douleur, pour que cet influx, tout en continuant son chemin vers les centres, redescende par voie antidromique dans les autres branches de la fibre, au fur et à mesure de la rencontre avec les embranchements. L'activation périphérique des fibres sensitives par un foyer lésionnel provoque de ce fait une large zone d'hyperalgésie entourant la zone lésée, attribuée à la libération par voie antidromique de substances algogènes ; en effet l'influx antidromique descendant décharge à son passage les vésicules paraterminales de la fibre, et à son arrivée la vésicule terminale. Il en résulte la présence relativement importante de substances algogènes dans toute la région correspondant à toutes les branches de la fibre activée. Sitôt libérée, cette substance P, puissant excitant des terminaisons libres, excite à son tour les terminaisons qui l'ont déchargée et ainsi de suite. Il s'ensuit une vasodilatation locale avec extravasation qui entraîne l'œdème. De plus, toutes ces réactions renforcent la quantité et l'intensité des messages douloureux partant vers les centres.

Cette inflammation neurogène est le « réflexe d'axone ». Pour celui-ci, deux mécanismes sont classiquement invoqués. Pour Lewis, en cas de lésion tissulaire locale, l'hyperalgésie s'étend par voie antidromique aux tissus avoisinants, par libération de substances algogènes ou hyperalgésiantes, ce qui vient d'être dit. Un autre mécanisme a été proposé par Hardy : le bombardement de la moelle dorsale par des influx nociceptifs entraîne une facilitation des neurones adjacents et, de ce fait, une hyperalgésie cutanée. Les deux mécanismes semblent coexister. Ils paraissent jouer un rôle essentiel dans la genèse de la cellulalgie, élément du « syndrome segmentaire à topographie métamérique » (R. Maigne). Les neuropeptides en cause sont synthétisés dans le ganglion rachidien (siège du corps cellulaire des fibres sensitives) et transportés vers la moelle et vers la périphérie, jouant un rôle dans l'autoentretien de la douleur. Le blocage anesthésique précoce peut rompre le cercle vicieux.

Notion de plasticité

La notion de plasticité nerveuse a apporté des éléments fondamentalement nouveaux dans la compréhension de la douleur.

Une agression nociceptive peut induire des modifications durables dans le processus des sig-

© 2009 Elsevier Masson SAS. Tous droits réservés

naux nociceptifs dans le SNC, qui concerne à la fois les modifications fonctionnelles et structurelles. Une stimulation nociceptive plus prolongée peut induire des modifications plus durables et non réversibles avec le temps (en dehors d'une action thérapeutique).

Une douleur chronique peut être évitée si elle est contrôlée à sa phase aiguë de départ. Ceci s'applique évidemment à tout acte chirurgical, ou l'anesthésie locale peut bloquer les signaux nociceptifs avant qu'ils n'atteignent la moelle épinière. Hong et Simons ont montré que cela concernait aussi les *trigger points* des muscles. Plus tôt ils sont traités, meilleur est le résultat.

Phénomène de convergence

Les fibres qui constituent les voies extralemniscales (faisceau spinothalamique) représentent la voie centrale essentielle de la nociception ; elles sont nettement moins nombreuses que celles qui arrivent à la corne postérieure de la moelle. Cela signifie que des messages provenant de récepteurs différents (cutanés, articulaires, musculaires, viscéraux) vont devoir emprunter une voie commune.

« Ce phénomène de convergence constitue une base d'explication pour des douleurs rapportées dites projetées. » Ainsi ce phénomène bien connu en ce qui concerne les douleurs viscérales se retrouve-t-il pour les douleurs rachidiennes. Vers le même neurone de la voie finale convergent des messages venus du territoire cutané ou articulaire du même métamère, en sachant que les fibres d'origine cutanée ont une meilleure représentation que les fibres d'origine profonde.

Ces phénomènes de convergence se retrouvent aux niveaux supérieurs, en particulier dans la région thalamique (Lagarrigue et Lazorthes).

Ce ne sont pas les mêmes zones du cerveau qui sont activées en cas de douleur aiguë et en cas de douleur chronique. Dans ce dernier cas, il s'agit de zones dont l'activation induit un fort élément émotionnel.

On connaît en effet aujourd'hui le rôle des substances algogènes dans la douleur. Celles-ci, en quantité excessive, activent les nocicepteurs. Certaines augmentent la perméabilité cellulaire et la vasodilatation, telles l'histamine, la sérotonine, le système bradykinine. D'autres sensibilisent les terminaisons nerveuses, les rendant plus excitables, comme les prostaglandines (particulièrement les PgE). Les peptides du système nerveux périphérique, dont la substance P, participent à la douleur inflammatoire et neurogène et interviennent dans le réflexe d'axone. Celui-ci joue un rôle fondamental dans l'entretien de la douleur en agissant sur le seuil de réponse des nocicepteurs. Dans toute situation inflammatoire et de douleur chronique, il y a élévation de ces peptides en périphérie, provoquant entre autres vasodilatation et libération de substances algogènes. D'où l'intérêt de les bloquer le plus tôt possible par des blocs anesthésiques qui interrompent ainsi le cercle vicieux de la douleur périphérique.

Les réactions provoquées par les substances algogènes sont multiples. L'inflammation qui leur est due provoque une hyperémie, un œdème entraînant un bloc de conduction, et aussi un gonflement veineux qui peut comprimer le ganglion spinal. Sa persistance entraînerait une fibrose responsable de douleur chronique qui pourrait ne pas être seulement une douleur radiculaire, mais également une douleur référée à partir de l'inflammation de la dure-mère gagnant l'origine de la racine (Bogduk).

Répétition des crises

La répétition des crises ou des épisodes mécaniques renouvelés sur la racine l'hypersensibilise et la rend moins tolérante. C'est ainsi qu'une stimulation mécanique simple, sans conséquence sur une racine normale, engendrera une douleur sur une racine déjà lésée (Lazorthes). Ceci a été clairement montré par Smith qui laisse en place, au cours d'interventions, des fils de suture sur des racines nerveuses. Puis il exerce de l'extérieur des tractions sur ces fils les jours suivants. Cela n'entraîne aucune douleur sur les racines saines, alors qu'il provoque une vive douleur sur les racines libérées, préalablement comprimées. Ceci persiste environ 1 semaine. Des constatations identiques ont été faites par Howe, qui a pu montrer que la stimulation mécanique ou électrique d'un n. rachidien normal n'engendre de douleur que pour des intensités élevées. En revanche, si le nerf a été préalablement lésé par compression, des décharges prolongées apparaissent pour des stimulations mécaniques de faible intensité. En pathologie discale, les épisodes répétés entraînent un état d'hypersensibilisation qui favorise les récidives et la chronicité.

Il a en effet été montré que certaines régions cérébrales – substance grise périaqueducale notamment – stimulées électriquement peuvent entraîner l'apparition d'une analgésie (Reynolds). Mais ce

© 2009 Elsevier Masson SAS. Tous droits réservés

deuxième contrôle peut être inactivé par des antagonistes de la morphine (naloxone, nalorphine). En effet, les endorphines (endorphine et enképhalines) interviennent à plusieurs niveaux dans ce contrôle jouant un rôle dans la modulation de la douleur. De nombreux progrès ont été faits dans ce domaine au cours des dernières années.

Double crush syndrome (Upton et McComas)

Ces deux auteurs ont mis en évidence le fait qu'un axone qui subit sur son trajet des agressions successives est rendu plus vulnérable à un éventuel syndrome canalaire. Ils émettent l'hypothèse d'une gêne au transport axonal.

Remarques

Sur un plan pratique et dans le cadre des douleurs communes d'origine vertébrale, sujet de cet ouvrage, ce qui nous importe ici est d'essayer de comprendre ce qui peut créer la douleur au niveau vertébral, de pouvoir en détecter le ou les segments responsables, d'en connaître les relais et de savoir quelle est sa distribution habituelle en fonction de son origine.

Nous savons que, cliniquement, elle peut affecter une topographie radiculaire ou locorégionale, mais qu'elle peut aussi être projetée à distance et s'avérer de diagnostic difficile. Nous nous appuierons sur nos observations cliniques et sur la sémiologie, l'apport que nous avons pu faire dans ce domaine, pour les identifier cliniquement.

Nous verrons d'abord quelles sont les douleurs qu'il est possible de provoquer expérimentalement au niveau des différentes structures du rachis et en quoi elles ressemblent à celles rencontrées en clinique, puis nous considérerons les différentes lésions vertébrales dégénératives mécaniques et statiques rencontrées en pathologie courante qui sont susceptibles de les provoquer.

Nous constaterons alors que celles qui sont classiquement répertoriées ne rendent compte ni de l'ensemble de ces douleurs, ni de l'action souvent favorable et rapide du traitement particulier qu'est la manipulation.

On connaît dans le cadre de la pathologie commune, des lésions que peuvent mettre en évidence les techniques d'imagerie mais qui sont loin d'être toujours responsables de la symptomatologie invoquée; à l'inverse, dans bien des cas, les examens les plus sophistiqués restent muets. En revanche, nous verrons que, souvent, un examen clinique attentif permet la mise en évidence de segments vertébraux douloureux à des manœuvres de pression qui sont indolores sur les autres, et qui ne présentent aucune lésion décelable à l'imagerie alors qu'ils déterminent des manifestations réflexes, fréquent support de douleurs projetées trompeuses dans les tissus du métamère correspondant (peau, muscles, insertions tendineuses potentiellement responsables de douleurs trompeuses). Ces segments vertébraux douloureux peuvent devenir indolores parfois instantanément après une manipulation – mais elle n'en est pas le seul traitement. En même temps disparaissent les manifestations réflexes curieusement méconnues ou négligées de la littérature et les douleurs qui y sont liées.

© 2009 Elsevier Masson SAS. Tous droits réservés

7. Douleurs expérimentalement provoquées

La douleur ne peut provenir que de l'irritation d'une structure innervée ou du nerf lui-même. L'anatomie nous apprend par exemple que le nucleus pulposus n'est pas innervé. Lui-même ne peut donc être le point de départ d'aucune douleur. Il peut, en revanche, en provoquer s'il agresse un élément innervé ou le nerf lui-même. C'est le cas lorsqu'il fait pression sur les fibres superficielles postérieures de l'annulus, sur le ligament commun postérieur ou sur le n. rachidien.

Les expérimentations qui ont été menées confirment ces faits. Elles ont permis d'étudier la sensibilité des différentes structures de la colonne et de connaître la distribution locale et à distance des douleurs provoquées, à partir de chacune d'elles.

La confrontation entre ces douleurs expérimentalement provoquées et celles rencontrées en clinique quotidienne est riche d'enseignements, notamment en ce qui concerne les douleurs projetées.

On envisagera d'abord les douleurs provenant de l'excitation des nerfs rachidiens, puis celles provoquées par l'irritation de chacun des constituants du segment mobile (annulus fibrosus, articulations interapophysaires, ligaments communs antérieur et postérieur, ligament interépineux), et enfin celles qui peuvent être déclenchées à partir des muscles, des tendons et des groupes de plans cutanés.

En général, les expérimentateurs demandent aux patients l'endroit ou la région où ils ressentent la douleur, éventuellement recherchent une hypo- ou une hyperesthésie cutanée. Dans nos études, nous nous sommes efforcés de rechercher également par la palpation les modifications localisées de texture et de sensibilité des plans cutanés et des muscles, déterminées par la douleur du segment mobile dans le métamère correspondant (voir « Syndrome segmentaire cellulo-téno-myalgique de R. Maigne », p. 100). Celles-ci semblent n'avoir jamais été prises en considération, mais corroborent assez bien les observations d'autres auteurs. Elles suscitent peut-être des explications et des hypothèses un peu différentes de celles qui ont été avancées.

■ Au niveau du nerf rachidien

Racine sensitive

Expérimentalement, l'excitation de la racine sensitive provoque une vive douleur dans le territoire du dermatome correspondant. C'est une observation qu'il est facile de faire lors d'infiltrations nerveuses. La piqûre du nerf provoque une douleur en éclair dans tout son trajet. Au cours d'interventions sur le rachis cervical, Cloward a pu exciter directement la racine sensitive et obtenir le même résultat.

En revanche, si l'on exerce une pression maintenue sur une racine nerveuse, ce n'est pas de la douleur que l'on provoque, mais un engourdissement (Inman et Saunders, Burke). « La conception habituelle est que la douleur sciatique est seulement due à la pression sur la racine nerveuse. Une telle conception ne s'appuie sur aucune preuve expérimentale sur les effets de la compression nerveuse » (Inman et Saunders). Les travaux modernes ont largement confirmé cette opinion. Une compression aiguë légère entraîne une congestion veineuse qui provoque des troubles de la circulation intraneurale ; plus forte, elle provoque un œdème et une nette réduction du transport axonal ; encore plus forte, elle entraîne une ischémie radiculaire et une chute des vitesses de conduction motrice et sensitive. Les troubles sont réversibles si la compression ne dure pas ; sinon, elle entraîne des lésions de démyélinisation, puis une dégénérescence wallérienne, puis une fibrose.

Douleurs d'origine vertébrale. Comprendre, diagnostiquer et traiter
© 2009 Elsevier Masson SAS. Tous droits réservés

L'étirement du nerf ne semble pas non plus en cause dans la souffrance de la racine : Falconer place sur l'animal des petits morceaux de cire sous les racines nerveuses, au niveau des disques intervertébraux lombaires. Lorsque l'animal sort de l'anesthésie, on observe une paralysie dans le territoire correspondant. Mais celle-ci ne dure que 48 h, et l'animal reprend son allure normale. Une réintervention montre que le bloc de cire n'a pas bougé; le nerf s'est adapté : un tel étirement n'est donc pas suffisant pour créer la douleur s'il est seul.

Il est bien prouvé maintenant que, dans le cas de douleurs radiculaires d'origine mécanique comme par exemple la sciatique, c'est l'inflammation du nerf qui est responsable de la douleur. L'issue du nucleus pulposus hors de l'annulus provoque la libération de phospholipase A2, qui est une enzyme pro-inflammatoire puissante. Celle-ci est responsable de l'inflammation radiculaire avec d'autres médiateurs chimiques de l'inflammation (oxyde nitrique, facteur α de nécrose tumorale, etc.).

Une autre notion apportée par Frykholm a un grand intérêt dans le problème des douleurs radiculaires d'origine vertébrale mécanique. Cet auteur constate que la compression d'une racine cervicale par une hernie dure (nodule disco-ostéophytique) peut être tolérée très longtemps. Pour déclencher la douleur, il faut que se surajoute brusquement un autre élément mécanique provoquant une soudaine variation de pression, ou que s'installe une fibrose du cul-de-sac de la dure-mère, ou une inflammation réactionnelle.

Cette notion de variation brusque de pression nécessaire pour déclencher la douleur est intéressante. Elle nous permet de mieux comprendre pourquoi un patient présentant une hernie discale peut souffrir très violemment après un faux mouvement, et que la douleur puisse dans bien des cas, avec ou sans l'aide de traitement, s'atténuer et disparaître alors que la hernie du disque reste identique.

Il faut surtout prendre en compte l'observation de Howe : la stimulation mécanique ou électrique d'un nerf n'engendre des douleurs que pour des stimulations élevées, alors que des stimulations de faible intensité provoquent des réponses douloureuses fortes et prolongées si le nerf a été préalablement lésé, par compression par exemple, ou si le nerf est sensibilisé par des agressions répétées.

Racine motrice

Il n'est pas habituel de considérer que l'irritation de la racine motrice peut provoquer de la douleur. Cependant, Frykholm et Cloward ont pu provoquer chez des patients des douleurs qui leur rappelaient leurs douleurs habituelles lors de syndromes d'irritation radiculaire cervicale, par hernie discale en excitant la racine motrice. La douleur ainsi provoquée est décrite comme une douleur profonde et désespérante, très différente de celle provoquée par l'excitation de la racine sensitive. Pour ces deux auteurs, la douleur radiculaire commune est une composante de douleurs. D'une part, la douleur due à l'irritation de la racine sensitive, et d'autre part la douleur myalgique due à l'irritation de la racine motrice. Ceci correspond bien à la sensation ressentie par de nombreux patients présentant une sciatique ou une névralgie cervicobrachiale; les crampes sont d'ailleurs fréquentes au cours des séquelles de sciatique ou de cruralgie; certaines de ces douleurs sont associées à des fasciculations. Les examens électromyographiques montrent des phénomènes de fibrillation : contraction spontanée de fibres musculaires isolées sans traduction clinique. Enfin, dans certains cas de sciatique, de cruralgie, l'élément myalgique paraît dominant.

■ Au niveau du disque

De tous les éléments du rachis, le disque est de loin l'élément le plus étudié; il est tenu pour responsable d'une grande partie des douleurs vertébrales. En fait, depuis 1947, avec les publications de Mixter et Barr, le disque est plus souvent accusé d'être responsable de douleurs par les agressions dont il peut être responsable sur des structures sensibles (nerfs, ligament commun postérieur, etc.) que pour des douleurs issues de lui-même. Il a d'ailleurs longtemps été affirmé que le disque n'était pas innervé et, de ce fait, qu'il ne pouvait être lui-même source de douleurs. Or de multiples travaux ont montré que le disque était innervé dans la partie superficielle de l'anneau fibreux, surtout dans sa partie postérieure qui est en contact étroit avec le ligament commun postérieur. Ce dernier reçoit lui-même une riche innervation de la branche postérieure du n. rachidien et du n. sinuvertébral. Rabischong et Serrano Vela ont trouvé des filets nerveux abondants dans le ligament commun antérieur, dans le feutrage qui sépare ce ligament du disque et dans les lamelles superficielles de l'anneau. Cette innervation ne leur paraît pas être le fait exclusif du n. sinuvertébral.

Contrairement à une opinion répandue, le disque ne se tasse pas avec l'âge. Son tassement est le fait

© 2009 Elsevier Masson SAS. Tous droits réservés

d'une détérioration, non liée au vieillissement. Elle a pour point de départ une fracture du plateau cartilagineux due à des efforts violents ou répétés. Ces fractures ne sont pas douloureuses (Farfan), elles peuvent se réparer ou persister, et sont alors à l'origine de lésions du disque : les fissures radiales.

Fissures radiales

Ces fissures radiales sont classées en trois degrés selon leur pénétration dans l'annulus. Les deux premières, qui concernent la partie interne et la partie moyenne, sont indolores; la troisième s'étend au tiers externe qui est innervé, donc sensible. Ces fissures radiales discales qui atteignent le tiers externe de l'anneau fibreux postérieur peuvent, dans 70 % des cas, être responsables d'une douleur lombaire chronique. Cela est démontré par la reproduction de la douleur par « stimulation discale » tandis que le discoscanner met bien en évidence ces fissures radiales (Moneta et al.).

La stimulation consiste à injecter sous pression un liquide (sérum isotonique ou liquide de contraste) qui provoque une douleur analogue à celle usuellement ressentie par le patient. La même injection, faite sur un disque sain, est indolore. Pour Bogduk, aucune autre anomalie vertébrale n'a été montrée qui corrobore aussi bien la douleur lombaire du patient. Rappelons que Holt, pratiquant 148 discographies sur 50 sujets jeunes ne souffrant pas, avait constaté (1964) que l'injection pouvait être douloureuse sans lésion discale décelable. Ceci a été contredit par la suite, notamment par Simmons et al.

Fissures « annulaires »

En revanche, il peut exister aussi dans l'annulus des fissures parallèles à son bord, déterminées par des mouvements de rotation forcée, surtout si le rachis est en flexion (Farfan). Elles sont invisibles à l'imagerie courante; elles peuvent être visualisées si le produit de contraste est injecté dans la déchirure, tandis qu'un anesthésique injecté simultanément a pu – à titre expérimental – calmer la douleur du patient. Ceci n'est pas anormal si ces fissures se situent dans la partie externe de l'annulus, seule innervée. Mais il ne semble pas qu'un tableau clinique spécifique de ces lésions ait pu être établi, et il est vraisemblable que certaines ne provoquent pas de douleur si elles se situent dans la partie non innervée de l'annulus (les deux tiers internes). Les travaux de Videman leur attribuent un rôle plus fréquent, quand elles occupent la partie externe et sont incontinentes. Quoi qu'il en soit, il est intéressant de savoir qu'une lombalgie peut trouver son origine dans un disque normal à l'imagerie courante. Il serait intéressant de savoir si l'« examen segmentaire codifié » proposé dans ce livre révélerait la douleur du segment concerné.

Il est évident que l'annulus ainsi fragilisé dans sa partie arrière résistera encore moins à une déchirure radiale qui concernera toute son épaisseur et permettra au moindre effort la sortie du nucleus détérioré. C'est la hernie discale, stade ultime.

Ayant étudié la sensibilité des différentes structures anatomiques vertébrales à l'étage lombaire et à l'étage cervical, chez des patients conscients sous anesthésie locale, Wiberg donne les conclusions suivantes pour le rachis lombaire : la pression sur la surface postérieure du disque et du ligament commun postérieur provoque une douleur lombosacrée dans tous les cas. C'est une douleur profonde latéralisée du côté de l'excitation. L'anesthésie du n. rachidien correspondant ne modifie pas le résultat.

Au niveau lombaire, Cloward parvient aux mêmes conclusions que Wiberg et obtient par irritation des fibres superficielles de l'hémidisque lombaire des douleurs irradiant à la région sacro-iliaque, à la hanche, à la fesse du même côté. Il conclut que ces douleurs sont liées à une irritation du n. sinuvertébral, qui innerve les fibres périphériques du disque et les ligaments qui l'entourent. Il différencie cette douleur « discogène » de la douleur « neurogène » due à l'irritation de la racine rachidienne. L'injection intradiscale de 0,2 à 0,3 ml de liquide radiologiquement opaque ne provoque aucune douleur si le disque est normal. En revanche, si les fibres de l'annulus sont déchirées et que la solution injectée sous pression gagne la périphérie du disque, elle provoque une douleur. Sa localisation, son caractère et son intensité dépendront de la situation et de l'étendue de la déchirure discale (Cloward).

Les résultats des expérimentateurs sont sensiblement les mêmes à l'étage cervical qu'à l'étage lombaire en ce qui concerne l'irritation de la surface postérieure de l'annulus et du ligament commun postérieur. Pour le rachis cervical inférieur, la douleur se projette vers l'épaule et le haut du bras (Falconer, McGeorge et Berg, Wiberg, Cloward). Cloward note aussi la possibilité de provoquer des douleurs à distance, en pinçant ou en pressant sur la partie antérolatérale des derniers disques cervicaux. Il produit ainsi une douleur dorsale interscapulaire très fréquente dans les hernies discales cervicales. Il

© 2009 Elsevier Masson SAS. Tous droits réservés

fait, là aussi, jouer un rôle essentiel au n. sinuvertébral de Luschka.

Cette observation de Cloward est en conformité avec nos observations concernant les douleurs dorsales interscapulaires et leur origine cervicale basse. Mais il apparaît dans ces observations que la douleur projetée d'origine cervicale puisse prendre sa source ailleurs qu'au niveau du disque, à partir des articulations interapophysaires notamment (voir «Dorsalgies», p. 204).

■ Au niveau des articulations interapophysaires

En injectant du sérum salé hypertonique à 11 % dans les articulations interapophysaires lombaires L4 et L5-S1, Hirsch et al. ont noté l'apparition d'une douleur lombaire très vive au bout de quelques secondes.

Quelques instants après, la douleur irradie à la région sacro-iliaque et à la région fessière jusqu'au grand trochanter et disparaît en quelques minutes.

Un peu différentes sont les constatations de Taillard : ayant irrité la capsule des articulations interapophysaires lombaires au cours d'interventions pratiquées sous anesthésie locale, chez des patients présentant des spondylolisthésis, Taillard a pu provoquer des douleurs irradiées qui présentaient une topographie pseudoradiculaire, sciatique : «... Il est intéressant de relever les observations faites au cours d'interventions chez des malades opérés sous anesthésie locale. Il est facile de faire une bonne infiltration à la novocaïne des tissus sous-cutanés, de l'aponévrose lombaire, des m. paravertébraux et du périoste des lames. Cette anesthésie ne suffit en général pas pour insensibiliser les capsules des petites articulations. On peut presque toujours, en pinçant la capsule d'une articulation voisine du glissement, reproduire exactement, au dire du malade, la douleur dont il souffre habituellement. On déclenche ainsi non seulement la lombalgie, mais la douleur sciatique irradiant dans la cuisse, le mollet et parfois même le pied.»

Dès 1933, Ghormley formula l'expression *facet syndrome*, mais avant lui Putti avait attiré l'attention sur ces articulations en leur attribuant une responsabilité dans les lombalgies et les sciatiques, après quoi survint le règne du disque.

On sait que, depuis les publications de Rees (1971), de R. Maigne (1972) et de Shealy (1975), l'intérêt s'est porté à nouveau sur les articulations zygapophysaires lombaires. Puis d'autres auteurs, par des moyens variés – injection de solution saline hypertonique (Mooney et Robertson, 1976), stimulateur électrique (Bogduck et Don Long) –, ont pu provoquer des douleurs lombaires avec des irradiations aux membres inférieurs, douleurs le plus souvent mal systématisées, reproduisant plus ou moins une topographie qui n'est pas de type radiculaire : la douleur est généralement considérée comme référée dans le sclérotome.

Nous avons pu reproduire ces mêmes douleurs par injection irritante du ligament interépineux ou des articulations interapophysaires. Nous avons pu constater que ces douleurs correspondent à celles qui sont éventuellement générées par les modifications tissulaires que nous décrivons sous le terme de «syndrome segmentaire cellulo-téno-périosto-myalgique» (CTM) [R. Maigne], retrouvées au niveau des plans cutanés, des muscles, des insertions ténopériostées situés dans le métamère correspondant au segment douloureux.

Un reproche a été fait à la fiabilité du critère, généralement admis, de la preuve de l'origine articulaire d'une douleur par son soulagement après infiltration anesthésique de l'articulation. Cette critique nous semble partiellement fondée. Nous exigeons également la disparition de la zone cellulalgique (pli cutané épaissi et douloureux à la manœuvre du «pincé-roulé»), située dans le territoire cutané de la branche postérieure du n. rachidien correspondant, et ceci à deux reprises à quelques jours d'intervalle.

Les douleurs issues des articulations zygapophysaires cervicales et dorsales ne semblent pas avoir suscité le même intérêt que les lombaires, excepté dans la publication de R. Maigne (1972). Leur rôle dans la pathologie douloureuse commune y est pour le moins aussi important qu'à la région lombaire. Leur souffrance s'accompagne presque toujours d'une zone cellulalgique dans le territoire cutané de la branche postérieure correspondante, qui est l'endroit où la douleur spontanée est ressentie comme profonde. Ce territoire cutané est toujours décalé en direction caudale. Il faut rappeler que L4 et L5 n'ont pas de rameau cutané. Nous nous basons alors sur l'effet de l'infiltration sur les cordons myalgiques fessiers et leurs *trigger points* (voir «Syndrome segmentaire, CTM», p. 100).

De telles projections douloureuses sont fréquemment rencontrées en clinique. Elles sont souvent soulagées par l'infiltration de l'articulation interapophysaire correspondante, qui fait aussitôt disparaître la zone cellulalgique (voir «Examen

© 2009 Elsevier Masson SAS. Tous droits réservés

segmentaire», p. 90). Parfois, l'infiltration articulaire postérieure provoque transitoirement des irradiations ectopiques ne correspondant apparemment à aucun schéma de distribution anatomique ou embryologique : c'est ainsi qu'il arrive que l'infiltration des articulations de la charnière dorsolombaire déclenche une douleur passagère à la face postérieure de la jambe du même côté, à allure sciatique, alors qu'habituellement elle ne descend pas au-dessous de la région fessière supérieure.

N.B. *Les «articulations interapophysaires» ont fait le thème du 3e Congrès de la Fédération internationale de médecine manuelle (FIMM), thème choisi par l'auteur qui en était alors le président (Monaco, 14–17 octobre 1971). Les rapports (H. Junghanns, G. Lazorthes, G. Tondüry, J. Kos et J. Wolf, E. Emminger, A. Wackenheim, C. Gillot, R. Maigne) ont été publiés dans les Annales de médecine physique (n° 2 de 1972). Voir remarque dans la bibliographie de R. Maigne placée en fin d'ouvrage, rubrique «Dérangement intervertébral mineur».*

■ Au niveau des ligaments interépineux

Kellgren, injectant quelques gouttes de sérum salé hypertonique à 5 % dans les ligaments interépineux, après anesthésie de la peau, a pu provoquer des douleurs locales et à distance.

La topographie de ces douleurs est selon lui superposable à celle des racines rachidiennes correspondantes avec cependant quelques différences au niveau des membres. Cette douleur a un caractère de douleur profonde (*deep pain*). Selon Kellgren (1948), l'infiltration du ligament interépineux L1-L2 provoque une douleur dans un territoire qui est sensiblement celui de la racine L1. Mais cette douleur rappelle plus celle de la colique néphrétique que celle d'une radiculalgie et s'accompagne d'une rétraction du testicule (figure 7.1). Elle rappelle en tout cas parfaitement celle qui est constatée dans le syndrome de la jonction dorsolombaire de l'auteur (voir p. 353).

Feinstein (1954), utilisant la méthode de Kellgren, obtient des résultats similaires et, étudiant cinq sujets, établit une cartographie de la douleur provoquée par l'injection de chacun des ligaments interépineux de l'occiput à S3. La douleur a une topographie qui se reproduit de la même manière chez le même individu si on recommence à plusieurs jours d'intervalle. Elle dure environ 10 min après l'injection; dans certains cas, elle persiste plusieurs jours. Elle irradie localement à distance. L'étendue de la zone de diffusion varie selon la quantité de liquide injecté (0,2 à 1 ml); la tolérance varie d'un sujet à l'autre, certains ne supportant pas la dose maximale.

Feinstein insiste sur le fait que cette distribution ne correspond pas au dermatome : elle est, dit-il, «segmentaire». Elle correspond à l'ensemble des tissus innervés par la racine sensitive correspondante (muscle, os, ligaments, peau) et pas seulement au territoire cutané (dermatome).

Il s'agit ici de la *douleur ressentie*. Chacun des cinq sujets précisait l'endroit où il la ressentait. Les zones foncées (figure 7.2) sont celles où tous les sujets la ressentaient et où elle était la plus forte. Feinstein signale qu'à l'examen de la sensibilité objective, il teste le plus souvent une légère hypoesthésie, plus rarement une hyperesthésie, au niveau de ces zones.

Glover (1960) retrouve couramment des zones d'hypersensibilité chez les douloureux du dos, recherchées avec une épingle dans la région paravertébrale. L'épingle doit être inclinée à 40° et un peu appuyée sur la peau. Cela produit des sensations qui font dire au patient «vous appuyez plus», «ça gratte plus fort», «ça chatouille». Parfois c'est une sensation électrique. Un point est particulièrement sensible, le plus souvent à 4 ou 5 cm de la ligne médiane au milieu d'une bande qui l'est un peu moins.

Glover constate que 90 % de ces points disparaissent après manipulation, en même temps que la douleur vertébrale qu'ils accompagnent. Il ne peut noter aucune différence de température entre ces zones et les zones symétriques indolores. Il trouve en revanche dans un cas sur deux que la résistance électrique de la peau était abaissée, sans doute comme un témoignage d'un début de sudation non objectivable par les autres tests.

Les zones d'hyperesthésie décrites par Glover au niveau du dos correspondent sensiblement à celles décrites par Kellgren (1939), Inmann et Saunders (1944).

Nous verrons plus loin que ces zones coïncident pour la plupart avec celles où nous avons montré qu'il existait une hypersensibilité et un épaississement des plans cutanés au pincé-roulé (dermocellulalgie) non recherchés par les auteurs précédents (voir «Syndrome cellulo-périosto-myalgique vertébral segmentaire», p. 100). La douleur ressentie lorsque cette dermocellulalgie est «active» est

© 2009 Elsevier Masson SAS. Tous droits réservés

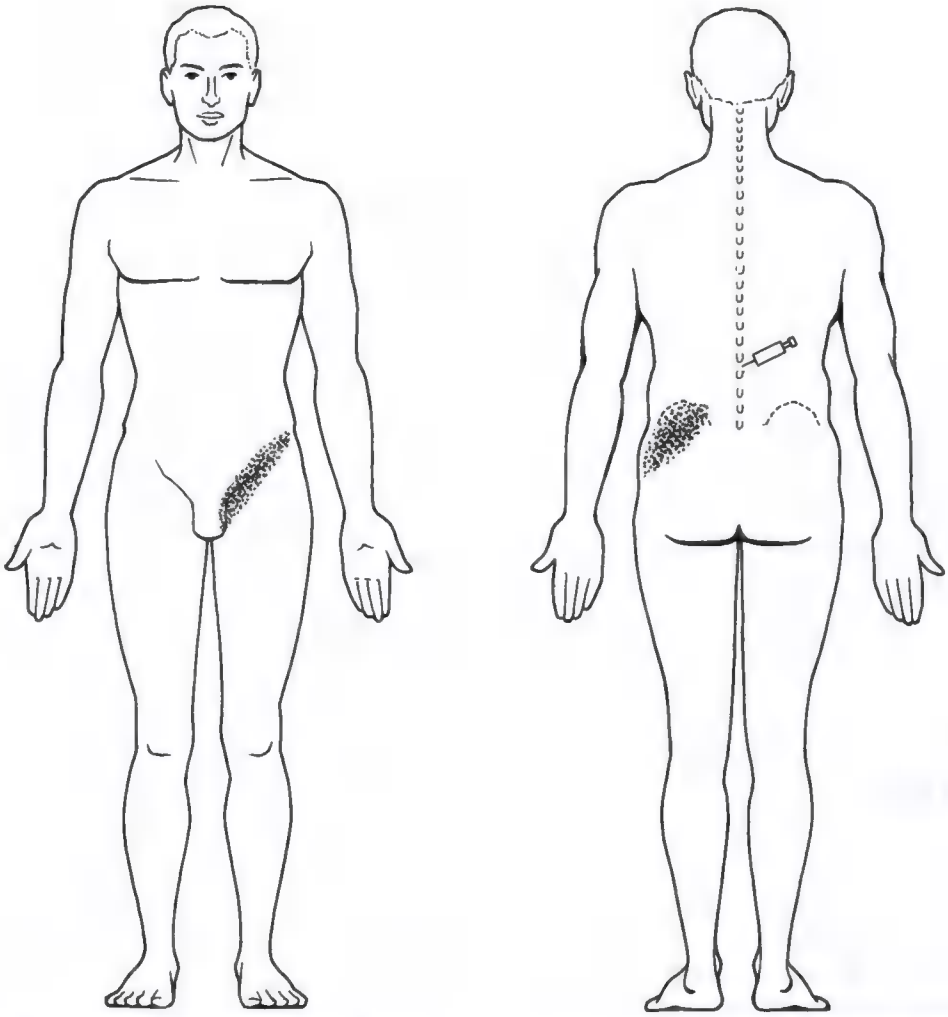

Figure 7.1. L'injection de sérum salé hypertonique dans le ligament interépineux L1-L2 provoque une douleur lombaire basse et une douleur de la région abdominale intérieure irradiant vers le testicule (d'après Kellgren).

une douleur profonde qui ressemble tout à fait à celle décrite par les auteurs nommés ci-dessus, et généralement qualifiée de douleur «sclérotomale», ce qui ne semble guère s'adapter à la dermocellulalgie.

■ Au niveau des ligaments communs postérieur et antérieur

Il est bien difficile de différencier expérimentalement l'irritation des fibres superficielles du disque de celle du ligament commun postérieur qui lui est intiment accolé.

Tous les auteurs s'accordent à reconnaître une très riche innervation au ligament commun postérieur. C'est pour Hirsch l'irritation de celui-ci qui donne la douleur si particulière du lumbago discal. Son rôle en pathologie douloureuse vertébrale est très important, surtout au niveau lombaire.

Rappelons les expérimentations réalisées durant des interventions pour sciatique par Smyth et Wright. De fins fils de Nylon ont été attachés au fascia sacrolombaire, aux articulations interapophysaires, au ligament jaune et aussi à la partie postérieure de l'anneau fibreux, au ligament commun postérieur et à la racine nerveuse. Trois ou 4 semaines après l'opération, ces formations sont irritées en tirant sur les fils. Le patient retrouve sa douleur

© 2009 Elsevier Masson SAS. Tous droits réservés

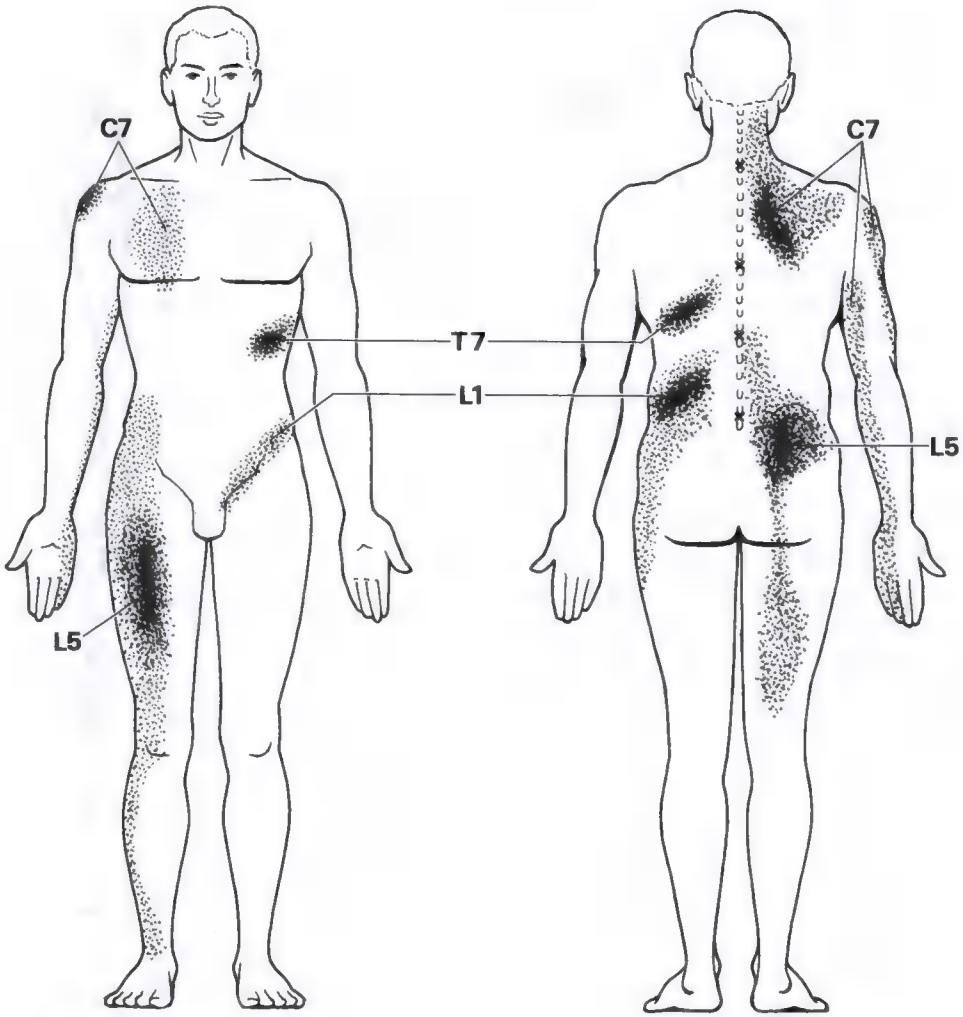

Figure 7.2. Douleurs obtenues à partir de l'injection de différents ligaments interépineux de différents segments avec du sérum salé hypertonique (d'après Feinstein).

antérieure (lombosciatique) par la traction faite sur les fils concernant l'anneau fibreux, le ligament commun postérieur et le nerf lui-même (Lazorthes). Rabishong et Serrano Vela ont trouvé des terminaisons nerveuses dans le ligament commun antérieur ; ils pensent que des pressions exercées sur celui-ci pourraient être responsables de certaines douleurs.

Murphey, pratiquant des stimulations mécaniques sur le rachis lombaire pendant des interventions sur la partie médiane du ligament commun postérieur, provoque des douleurs à projection rachidienne. Si la stimulation est plus latérale, la douleur irradie vers l'aine et la hanche. Lazorthes pense que des stimulations mécaniques répétées sur cette zone très richement innervée par les terminaisons libres du n. sinuvertébral expliquent bien des douleurs apparemment sans cause.

■ Au niveau du ligament jaune

La pression sur le ligament jaune n'est pas douloureuse (Wiberg). Son étirement, dans l'expérience de Smyth et Wright, non plus.

■ Au niveau du corps vertébral

La pression sur la face postérieure des corps vertébraux ne provoque aucune douleur (Wiberg).

© 2009 Elsevier Masson SAS. Tous droits réservés

■ Au niveau des muscles

Il est d'observation courante que l'injection intramusculaire fessière d'un liquide irritant déclenche une douleur pseudosciatique tout au long de la cuisse, même si elle est faite en un point de la fosse iliaque externe, très distant du tronc du sciatique (figure 7.3).

Kellgren et Lewis ont étudié les projections douloureuses obtenues en injectant après anesthésie de la peau une solution de sérum salé hypertonique à 5 % dans différents muscles et tendons. Alors que la douleur provoquée par l'injection des tendons reste une douleur locale, celle provoquée par l'injection des muscles se projette à distance. Une injection dans la partie basse du *triceps* donne par exemple une douleur qui s'étend à la face interne de l'avant-bras et va jusqu'au 5e doigt. Une injection dans le *trapèze* donne une douleur irradiant jusqu'à l'occiput. Une injection dans le m. scalène provoque une douleur qui irradie d'une manière diffuse au membre supérieur et à la poitrine (figure 7.4). Faite dans le sous-épineux, elle provoque une douleur de la face antérieure de l'épaule irradiant dans le bras (figure 7.5).

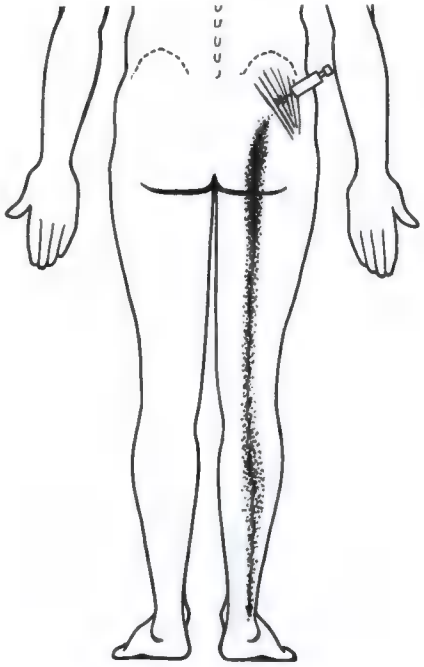

Figure 7.3. L'injection d'une substance irritante dans le muscle petit fessier provoque une douleur irradiée au membre inférieur, pseudosciatique.

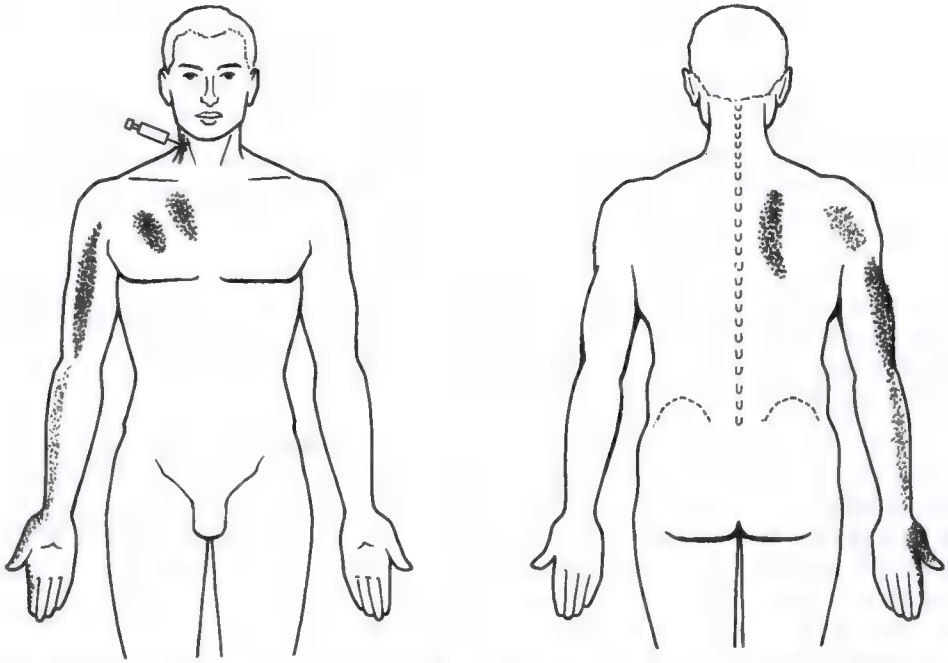

Figure 7.4. L'injection de quelques gouttes de sérum salé hypertonique dans le muscle scalène provoque une douleur diffuse irradiant au membre supérieur et à la poitrine.

© 2009 Elsevier Masson SAS. Tous droits réservés

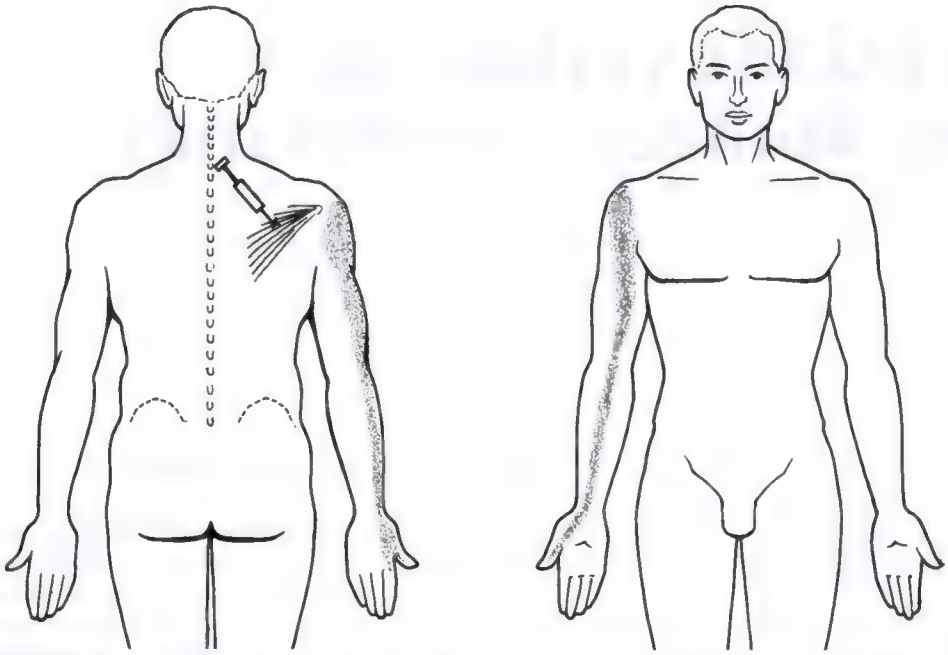

Figure 7.5. L'injection de quelques gouttes de sérum salé hypertonique dans le muscle sous-épineux provoque une douleur de la face antérieure de l'épaule irradiant au membre supérieur.

Kellgren a établi des schémas précis de ces projections et conclut que :
– la distribution de la douleur pour un muscle donné est la même pour tous les individus. Il peut cependant exister quelques variations d'un individu à l'autre, les uns ayant une prédominance dorsale, les autres ventrale, et la projection est plus ou moins distale selon la partie du muscle injectée ;
– les projections obtenues sont liées à la racine nerveuse qui innerve le muscle considéré, de telle manière que les muscles qui sont innervés par cette même racine ont un schéma de projection commun ;
– la topographie de la projection coïncide avec celle de la racine rachidienne, qui innerve le muscle en question ;
– cette douleur est indépendante du mode de stimulation. La même douleur expérimentale peut être provoquée par l'injection de sérum hypertonique ou par stimulation électrique faite au cours de certaines interventions chirurgicales.

Pour Travell et Simons, les projections douloureuses provoquées à partir de certains points myalgiques (*trigger points* ou « points gâchettes* ») par la pression ou par l'aiguille ne correspondent à aucune distribution radiculaire ou segmentaire. L'expérience quotidienne confirme leurs constatations. Il faut toutefois noter que pour certains muscles, moyen et petit fessier par exemple (gluteus medius et gluteus minimus), la projection douloureuse se fait bien dans le territoire correspondant à celui du nerf qui les innerve c'est-à-dire sciatique.

* « Point gâchette » n'est pas la traduction littérale de l'anglais *trigger point*, mais il nous a semblé plus adapté, plus parlant dans ce contexte que « point détente ».

© 2009 Elsevier Masson SAS. Tous droits réservés

8. Lésions vertébrales et douleurs communes

Il est habituel de considérer que les douleurs vertébrales communes trouvent essentiellement leur origine dans des lésions discales, dans des lésions articulaires interapophysaires ou dans des troubles statiques.

On sait aussi que nombre de ces lésions, bien visibles sur les radiographies, sont indolores, et bien des « douloureux » du dos ont des radiographies normales.

■ Lésions discales

En dehors des lésions de vieillissement normal, généralement bien tolérées, le disque peut présenter des lésions apparemment similaires, mais qui sont pathologiques et peuvent être individualisées.

Cela a été vu précédemment.

S'il y a de fortes analogies entre les altérations du disque vieilli et celles du disque dégénéré du sujet jeune, il n'y a pas similitude complète. Dans le vieillissement, le taux de mucopolysacaccharides subit une augmentation passagère vers 40 ans, et retrouve un niveau égal ou légèrement inférieur à son point de départ par la suite. En revanche, dans les disques herniés, la diminution des polysaccharides est rapide, importante et progressive.

On peut noter déjà sur les sujets de 20 ans des petits foyers de dégénérescence des fibres des couches profondes de l'annulus – le plus souvent en arrière. Peu à peu, ils augmentent de nombre et de taille et constituent vers 30 ans de petites fentes dans l'anneau lamelleux qui sont autant de points de fragilité susceptibles d'être rompus ou agrandis par une pression du nucleus. Il existe deux types de ruptures de l'annulus : des fissures circonférentielles (annulaires) et des fissures radiées.

Fissures annulaires

Elles se produisent sur l'angle postérolatéral de l'annulus. Elles sont la conséquence de mouvements de torsion forcés ou répétés dont l'axe passe par le tiers postérieur du disque (Farfan). Dans ce mouvement, l'articulation interapophysaire fait butée. Mais si la force de rotation est trop grande et répétée, elle se produit autour du nouvel axe que forme l'articulation contre laquelle elle bute, tandis que le disque subit un cisaillement latéral entraînant les déchirures circonférentielles. Si le mouvement est trop violent, une fracture de l'articulation peut survenir. Les déchirures circonférentielles ne sont détectées ni par l'imagerie par résonance magnétique (IRM), ni par la tomodensitométrie (TDM), ni même par la discographie, car le nucleus n'est pas atteint.

Elles forment des crevasses en arc de cercle, parallèles aux lamelles siégeant habituellement dans les parties antérieure et latérale du disque. Elles surviennent tôt et seraient une source de douleur lorsqu'elles se situent dans le tiers externe de l'annulus (Videman).

Fissures radiées

À la suite d'effort violent ou en mauvaise position ou encore de traumatisme peut se produire une compression très forte du disque qui peut entraîner une fracture du plateau vertébral. Celle-ci, indolore, peut se cicatriser sans suite, mais peut aussi être à l'origine d'une dégradation isolée du noyau discal (résorption). Elle peut également provoquer, de ce fait, des fissures radiales de l'annulus.

Elles débutent au contact du noyau et s'étendent vers la périphérie. Elles prédominent dans la partie postérieure ou postérolatérale du disque. Elles sont

Douleurs d'origine vertébrale. Comprendre, diagnostiquer et traiter
© 2009 Elsevier Masson SAS. Tous droits réservés

de taille variable, étroites ou larges, généralement uniques; il peut en exister deux ou trois.

Lorsqu'elles sont larges, un fragment de noyau peut s'y insérer.

Tant que la fissure n'atteint pas le tiers externe de l'annulus (degrés I et II), elle ne provoque aucune douleur. En revanche, lorsqu'elle atteint le tiers externe qui est innervé, elle devient source de douleur (degré III). À ce moment, elle peut se propager latéralement entre les lames de l'annulus. Elle peut aussi atteindre la périphérie, et la dégradation inflammatoire s'étendant sur toute l'épaisseur de l'annulus permettre au nucleus détérioré de former une hernie, s'il subit une compression.

Ces fissures radiales sont elles-mêmes source de douleur dans 70 % des cas, comme le prouve l'injection sous pression de liquide dans le disque concerné, qui reproduit parfaitement la douleur habituelle du patient.

Les ruptures ne sont pas dépendantes des modifications liées à la dégénérescence. Elles sont précoces et n'augmentent pas avec l'âge.

C'est la rupture intradiscale qui est l'affection prédominante et qui rend le disque douloureux.

Une importante étude américaine a montré que moins de 12 % de patients souffrant de lombalgie avaient une hernie discale (Deyo et al.).

■ Hernies discales

La hernie postérieure du disque peut venir au contact de la racine nerveuse, la comprimer, l'irriter et provoquer son inflammation, facteur responsable de la douleur, par des produits chimiques provenant de la détérioration discale. C'est le mécanisme habituel des sciatiques et des névralgies crurales communes. En fait, l'inflammation ne se limite pas à la seule racine, mais touche aussi les tissus voisins, notamment la dure-mère (Bogduk), ce qui rend compte du fait que la sciatique n'est pas uniquement une douleur radiculaire (figures 8.1 et 8.2).

Au niveau cervical, c'est le plus souvent la poussée inflammatoire d'un nodule ostéophytique (de Sèze) qui est responsable de la névralgie cervicobrachiale. La protrusion d'un fragment de nucleus, généralement consécutive à des activités excessives, peut plus rarement en être la cause.

C'est au niveau lombaire que les hernies discales sont de loin les plus fréquentes. Dans une statistique portant sur 2941 cas de la Clinique universitaire de neurochirurgie de Zurich, il y avait :
- 1098 hernies du disque L5-S1 ;
- 1667 hernies du disque L4-L5 ;
- 135 hernies du disque L3-L4 ;
- 14 hernies du disque L2-L3 ;

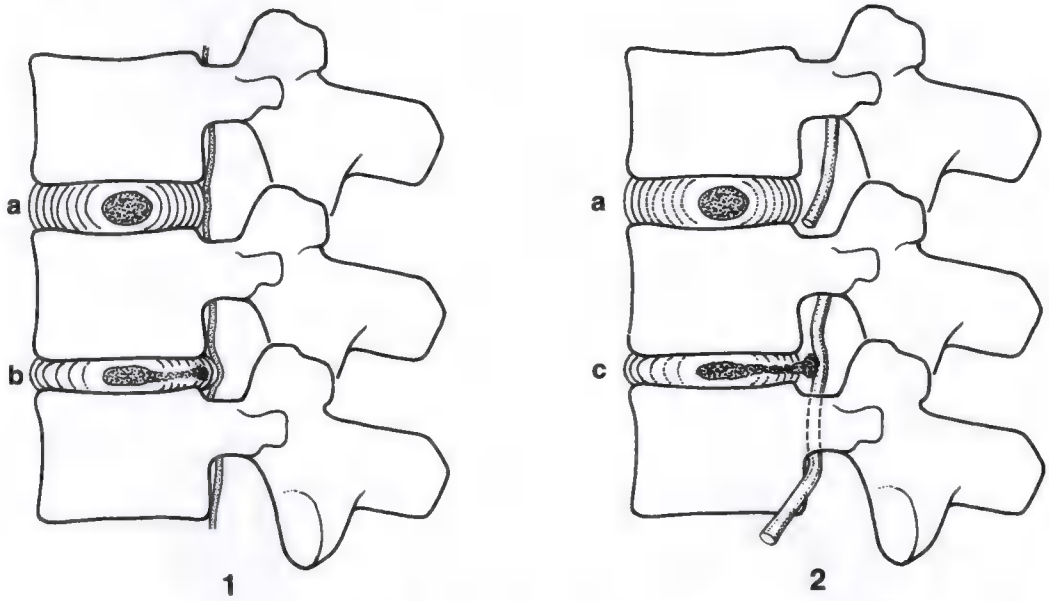

Figure 8.1. Hernie discale en coupe verticale. 1. hernie discale postéro-latérale avec compression de la racine ; 2. hernie discale médiane comprimant le cul-de-sac dural et la queue de cheval ; a. état normal du disque ; b. saillie discale. Il y a seulement bombement des fibres superficielles de l'anneau fibreux qui ne sont pas rompues ; c. hernie discale. Les fibres superficielles de l'anneau fibreux sont rompues, le nucléus fait hernie et peut venir comprimer et enflammer le nerf rachidien.

© 2009 Elsevier Masson SAS. Tous droits réservés

– 7 au niveau du rachis dorsal inférieur;
– 20 au niveau des derniers disques cervicaux.

Au niveau lombaire

Les hernies sont le plus souvent postérolatérales, car le ligament commun postérieur renforce le disque en arrière. Certaines hernies restent sous-ligamentaires, mais d'autres rompent ce ligament (figure 8.3).

Hernie postérolatérale

Elle est la plus fréquente. Elle peut provoquer la compression ou l'irritation de la racine rachidienne correspondante (figures 8.1 et 8.2c). Elle peut se situer en dehors, en dedans ou en regard d'elle. Elle peut aussi se diriger vers le haut et comprimer la racine de l'étage sus-jacent ou se diriger vers le bas. Elle est dite alors en position sous-lamaire supérieure ou inférieure.

Hernie médiane

Les discographies montrent qu'il peut exister des hernies antérieures et latérales. Classiquement, elles ne sont pas symptomatiques, directement tout du moins. Il en va de même des nodules de Schmorl qui sont des hernies intrasomatiques; mais ces lésions facilitent un déséquilibre fonctionnel du segment vertébral (voir «Dérangements intervertébraux», p. 118). La hernie discale médiane peut distendre le ligament commun postérieur et comprimer le sac dural sans toutefois irriter les racines.

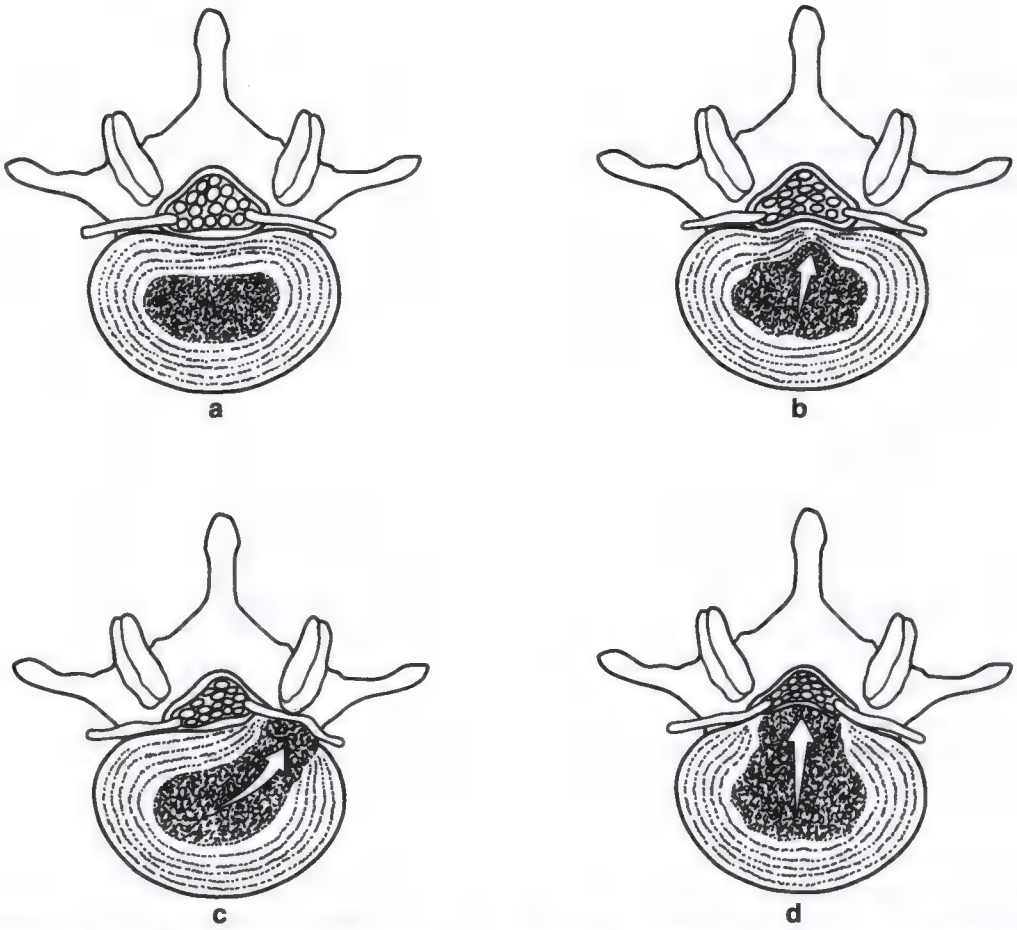

Figure 8.2. Hernie discale en coupe horizontale : les différents modes de compression. a. état normal ; b. protrusion simple ; c. hernie discale postérolatérale ; d. hernie discale médiane.

© 2009 Elsevier Masson SAS. Tous droits réservés

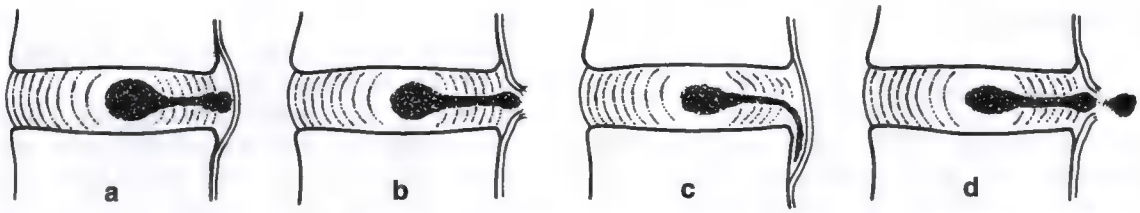

Figure 8.3. Les différents types de hernie discale (d'après Junghanns). a. sans rupture du ligament commun postérieur ; b. avec rupture du ligament commun postérieur ; c. incarcérée sous le ligament commun postérieur ; d. migrée.

Elle peut être responsable de lombalgies chroniques, émaillées de crises aiguës ou de lombalgies subaiguës avec raideur lombaire (figure 8.1d).

Hernie transligamentaire

Parmi les hernies (parfois petites) qui ont rompu le ligament commun postérieur, certaines restent reliées au disque; d'autres en sont séparées et parfois sont en fragments multiples. Elles sont visualisées par le scanner ou l'IRM. La saccoradiculographie peut être utile dans certains cas.

Au niveau dorsal

Elles sont exceptionnelles. Elles provoquent des douleurs dorsales ou projetées (bassin, membres inférieurs). Elles s'accompagnent souvent de paresthésies nocturnes (hyperesthésie, brûlure, engourdissement). Le déficit moteur peut aller de la simple impression de faiblesse d'une jambe à la paraplégie totale.

Au niveau de la jonction dorsolombaire, elle peut provoquer une lombalgie basse, simulant une lombalgie d'origine L4-L5 ou L5-S1, avec éventuellement des douleurs abdominales pseudoviscérales. Ce syndrome dit de Maigne est habituellement provoqué par un dérangement douloureux intervertébral mineur (DDIM) mais parfois par une hernie discale (voir p. 245, 353).

L'IRM est la meilleure méthode pour objectiver les hernies discales dorsales.

Au niveau cervical

On distingue les hernies dures constituées par le nodule disco-ostéophytique, arthrose réactionnelle au niveau d'un uncus, et les vraies hernies discales, dites « molles », beaucoup plus rares. Celles-ci peuvent être :

– postérolatérales en dedans du trou de conjugaison, menaçant le n. rachidien (figure 8.4);
– dans le trou de conjugaison, menaçant là aussi le n. rachidien [figure 8.4(3)];
– beaucoup plus rarement postérieures, médianes, menaçant la dure-mère, la moelle et l'artère spinale antérieure [figure 8.4(2)].

Le scanner après injection de produit de contraste ou l'IRM permettent de les objectiver.

■ Lésions des articulations interapophysaires

Les articulations interapophysaires peuvent présenter des anomalies congénitales ou acquises, des lésions dégénératives et des lésions de souffrance mécanique. Le scanner et l'arthrographie ont permis de mieux les étudier.

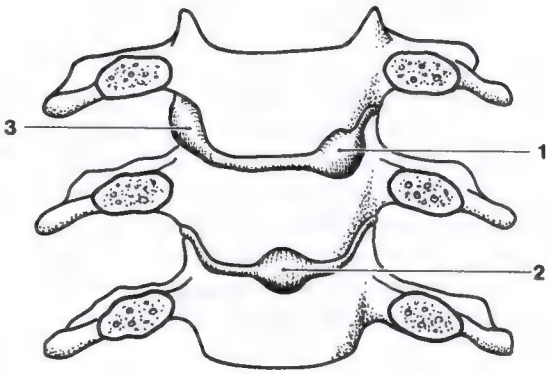

Figure 8.4. Les différentes variétés de hernies discales cervicales. 1. protrusion latérale postérieure ; 2. protrusion médiane postérieure ; 3. protrusion intraforaminale (d'après Frykholm). Sur le schéma, l'arc postérieur est réséqué.

© 2009 Elsevier Masson SAS. Tous droits réservés

Anomalies

Anomalies congénitales

Au niveau lombaire inférieur, on peut constater des anomalies de position des apophyses articulaires avec asymétrie des surfaces articulaires postérieures.

Celles-ci ne sont pas l'apanage de la charnière lombosacrée, on les retrouve aussi au niveau de la jonction dorsolombaire (Malmivaara et al., J.-Y. Maigne et al.).

Il est vraisemblable que de telles anomalies peuvent induire une moindre stabilité du segment concerné et faciliter l'arthrose articulaire. Lorsqu'il existe une importante asymétrie d'inclinaison des interlignes articulaires postérieurs, on peut constater à l'examen tomodensitométrique un aspect fortement condensé des berges articulaires ou des lacunes sous-corticales qui traduisent l'hypertension articulaire.

Anomalies acquises

Travaillant sur des cadavres, Gillot constate avec une grande fréquence chez les sujets âgés l'existence de petites crêtes osseuses transversales sur les surfaces articulaires lombaires inférieures.

Leur existence tient au fait qu'au fur et à mesure de l'âge, on utilise de moins en moins tout le jeu articulaire possible dans le mouvement de flexion-extension. Les crêtes sont le témoin des limites successives du mouvement.

Lésions dégénératives

Arthrose articulaire interapophysaire

L'arthrose articulaire postérieure siège au niveau des régions lordosées de la colonne : cou et lombes. Elle est en effet la conséquence de contraintes excessives que provoquent l'hyperlordose ou la détérioration discale. Elle est de fait très rare au niveau des articulations sans disque (occiput-atlas), qui sont pourtant extrêmement mobiles et supportent des contraintes importantes, mais elle peut toucher l'articulation atlas-odontoïde (voir figures 1.73 et 8.5).

On peut la retrouver sur des segments aux disques apparemment intacts, mais il s'agit le plus souvent de segments contigus à des segments présentant des lésions discales très marquées.

Au niveau cervical, l'arthrose articulaire postérieure siège surtout entre C2-C3 et C3-C4. Mais elle peut toucher les étages inférieurs.

Au niveau du rachis lombaire, elle est assez fréquente après 50 ans. Le plus souvent, elle est localisée à un seul étage : 45 % des cas selon Louyot ; soit 1 % en L2-L3, 8 % en L3-L4, 17 % en L4-L5, et 19 % en L5-S1. Elle touche plusieurs articulations dans 17 % des cas et elle est généralisée dans 38 % des cas.

Les facteurs mécaniques la favorisant sont réunis dans le « syndrome trophostatique de la post-ménopause » (de Sèze) qui touche les femmes de plus de 60 ans hyperlordosées, souvent obèses, et présentant un relâchement de la paroi abdominale. L'étage L4-L5 est le plus souvent concerné. L4-L5 et L5-S1 peuvent être touchés simultanément. Parfois, les lésions s'étendent jusqu'à L2-L3 (voir figure 1.72).

Rôle pathologique

Lorsqu'elles sont importantes, les lésions arthrosiques peuvent modifier la morphologie du canal vertébral, entraînant une sténose et favorisant ainsi une myéloradiculopathie au niveau cervical ainsi qu'un syndrome du canal étroit au niveau lombaire. L'hypertrophie articulaire postérieure peut, au niveau lombaire, rétrécir le récessus latéral et favoriser une radiculalgie. Au niveau cervical, des ostéophytes peuvent comprimer l'artère vertébrale dans le canal transversaire.

Dans les cas cités ci-dessus, l'arthrose postérieure joue un rôle direct, mécanique.

Ceci ne représente qu'un faible pourcentage des cas d'arthrose vertébrale habituellement rencontrés.

Dans la majorité des cas, l'arthrose vertébrale est indolore et asymptomatique. On sait que sa présence n'explique pas la douleur, mais peut entraîner une certaine raideur. Un sujet au cou très arthrosique peut n'avoir jamais mal de sa vie.

L'arthrose vertébrale est douloureuse lors des poussées congestives (ou inflammatoires). Certains sujets en font souvent à certaines périodes, d'autres rarement ou jamais.

L'arthrose vertébrale peut être gênante par l'enraidissement qu'elle provoque, mais si celui-ci n'est pas douloureux, le sujet ne s'en plaint guère.

Enfin, jouant le rôle d'une rouille, elle favorise les « dérangements intervertébraux mineurs » éventuels, responsables de douleurs. Ils répondent

© 2009 Elsevier Masson SAS. Tous droits réservés

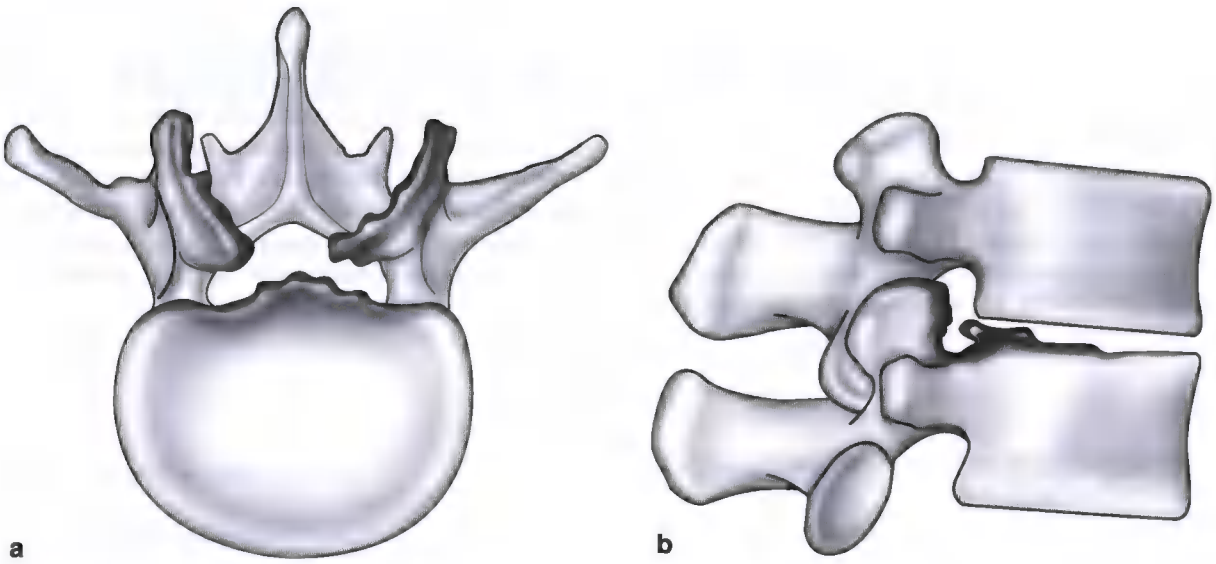

Figure 8.5. Lombarthrose entraînant un rétrécissement du canal. a. vue de face ; b. vue de profil.

généralement bien aux mobilisations, et parfois aux manipulations si l'état du rachis le permet.

■ Périarthrites articulaires postérieures

Les examens tomodensitométriques permettent de détecter des calcifications au niveau des capsules et des ligaments des articulations postérieures. Elles sont assez fréquentes au niveau de la charnière dorsolombaire, siégeant au niveau de la capsule articulaire et/ou du ligament jaune (J.-Y. Maigne et al.). Les réactions périarticulaires sans traduction radiologique sont sans doute beaucoup plus fréquentes à tous les niveaux.

■ Autres lésions

L'arthrographie articulaire postérieure a permis de montrer l'existence de lésions que ne révèle pas la radiographie conventionnelle : manifestations hydarthrosiques, formations diverticulaires et, plus rarement, kystes synoviaux ou communication entre les articulations adjacentes.

Les kystes synoviaux sont susceptibles de comprimer la racine dans le trou de conjugaison. La communication entre cavités articulaires adjacentes correspond à la jonction de plusieurs cavités kystiques (Chevrot et al.).

La tomographie densitométrique a permis de constater des images hypodenses de type gazeux de l'interligne, traduisant un vide articulaire. Ce vide est habituellement associé à une arthrose articulaire postérieure.

Formations méniscoïdes

Les lésions de ces formations sont envisagées dans le chapitre « Dérangements intervertébraux mineurs » (voir p. 118).

Lésions musculaires objectivables

Dans le langage populaire, la douleur aiguë lombaire consécutive à un effort est le plus souvent attribuée à une « déchirure musculaire ». Ce type de lésion n'est pas rare au niveau des muscles des membres chez les sportifs, mais il ne paraît pas très courant au niveau des m. dorsaux ou lombaires. En dehors de l'habituelle contracture réflexe, le rôle du muscle dans les algies vertébrales est bien rarement évoqué.

Toutefois, la palpation attentive des m. paravertébraux permet d'identifier dans certains cas des petits cordons indurés de la taille d'une allumette, ou un peu plus gros, très douloureux à la pression.

© 2009 Elsevier Masson SAS. Tous droits réservés

Ils peuvent être responsables de douleurs tenaces situées plus caudalement. Ces « points gâchettes » retrouvés à la palpation ne correspondent pas à des lésions objectivables. Ils semblent être le fait d'une perturbation fonctionnelle qui tend à se perpétuer. Ils sont soulagés par l'infiltration anesthésique. L'effet de celle-ci est parfois durable.

Néanmoins, Drevet (1983) a pu montrer que certains points myalgiques situés dans les masses musculaires lombaires et responsables de lombalgies unilatérales correspondent à des zones anormales – le plus souvent hypoéchogènes – à l'examen échotomographique (ultrasonographique).

Les études morphologiques et structurales des prélèvements qu'il a réalisées lui ont montré une intense adipose périmysiale et endomysiale, envahissant massivement les faisceaux musculaires. Elle pourrait rendre compte de la construction de l'image hypoéchogène et des phénomènes algiques.

© 2009 Elsevier Masson SAS. Tous droits réservés

9. Applications cliniques

Examen vertébral

Comme dans toute pathologie, l'examen vertébral doit toujours être précédé d'un interrogatoire permettant de bien préciser le motif de la visite et de connaître les antécédents du patient. Il est recommandé de le laisser parler librement, racontant son histoire à sa manière, en posant de temps en temps quelques questions pour préciser un détail ou pour mieux cerner le problème, ou juger de sa préoccupation majeure.

Dans bien des cas de douleurs dites communes, un examen physique de routine à la recherche des mouvements limités et surtout douloureux complétera l'interrogatoire et permettra de poser un diagnostic ainsi que de proposer ou d'effectuer un traitement approprié. Mais les choses ne sont pas toujours aussi simples, particulièrement en présence d'une douleur de cause non évidente ou rebelle, ou lorsque le patient a déjà vu sans succès – selon lui – un cortège de confrères et collectionné les examens normaux.

Il faut alors reprendre minutieusement l'examen clinique classique y compris neurologique, revoir les examens déjà faits (imagerie, biologie, etc.).

Il faut également pratiquer avec attention – selon les modalités indiquées plus loin – l'examen vertébral *segment par segment* à la recherche du ou des segments douloureux qui pourraient être responsables de la plainte du patient, ainsi que des manifestations cellulalgiques, ténopériostées et myalgiques à topographie métamérique correspondant à ces segments douloureux qui bien souvent rendent compte de la plainte du patient. L'attention étant focalisée sur ce ou ces segments, il convient de préciser la cause de leur douleur.

L'examen neurologique est la prolongation de l'examen rachidien. Il a pour but de rechercher des signes objectifs d'atteinte radiculaire sensitifs, moteurs et réflexes. Mais on aura parfois la surprise de découvrir des signes d'atteinte centrale témoignant d'une lésion intracranienne ou médullaire.

Les examens radiologiques et les examens complémentaires seront demandés en fonction des données de la clinique. Ils confirmeront habituellement le caractère bénin de l'atteinte vertébrale, mais amèneront parfois à poser le diagnostic d'une affection vertébrale de nature non bénigne (inflammatoire, métabolique, tumorale, infectieuse, etc.).

La pratique de l'examen minutieux des manifestations cellulo-téno-périosto-myalgiques conduira à considérer d'une manière un peu différente cette pathologie douloureuse commune. Bien des médecins qui n'en ont pas la pratique apprendront avec étonnement, par exemple, que certains points myalgiques « gâchettes » inconnus du patient parce que non douloureux localement, appartenant à un syndrome vertébral segmentaire, sont responsables de douleurs très trompeuses, à distance du point d'origine. Plus encore si un traitement local par injection précise du point myalgique peut soulager le patient, il le fera moins durablement que le traitement du segment vertébral responsable.

Si on ne doit pas négliger l'origine ou la majoration psychogénique de nombreuses rachialgies, il ne faut pas oublier la possibilité de douleurs projetées d'origine viscérale pouvant donner le change avec des douleurs vertébrales, d'autant que l'intrication n'est pas exceptionnelle. Dans le cadre des douleurs dites communes, les examens complémentaires seront le plus souvent négatifs ou ne montreront que des lésions dégénératives banales.

Douleurs d'origine vertébrale. Comprendre, diagnostiquer et traiter
© 2009 Elsevier Masson SAS. Tous droits réservés

Il faut enfin penser, devant une douleur vertébrale qui ne répond pas aux traitements usuels, à l'éventualité d'une affection intrarachidienne; certaines ont une évolution très lente et peuvent donner longtemps des tableaux cliniques trompeurs. Reprenons point par point les différents éléments.

Interrogatoire et anamnèse

S'agit-il d'un premier épisode, y a-t-il eu des épisodes semblables ou s'agit-il d'une douleur chronique? Existe-t-il une cause qui en a marqué le début? Il est bon que le patient montre du doigt le siège exact de la douleur et celui des éventuelles irradiations. Quels sont les conditions, les positions, les gestes, les efforts qui la déclenchent ou qui l'aggravent, et à l'inverse qu'est-ce qui apporte éventuellement un soulagement? A-t-il déjà consulté et a-t-il suivi tel ou tel traitement, et quel en a été l'effet? A-t-il bénéficié d'examens complémentaires radiographiques ou autres?

Est-ce que la douleur a toujours la même topographie et les mêmes irradiations? Les crises nécessitent-elles un arrêt absolu ou relatif d'activité, un repos allongé?

Quel est le mode de début de la douleur : brusque, à l'occasion d'un accident, d'un effort, d'un faux mouvement, ou insidieux et progressif, sans cause apparente?

Y a-t-il eu des périodes ou des crises douloureuses dans le passé, semblables ou différentes?

Y a-t-il un mode évolutif, stationnaire, s'aggravant progressivement, se manifestant avec un fond permanent émaillé de crises aiguës dont on précisera fréquence et durée? Chez certains patients, il s'agira de crises isolées survenant à l'occasion d'un effort, d'un faux mouvement, d'une imprudence, ou même sans cause, avec de longues périodes de tranquillité. Chez d'autres au contraire existe un fond permanent. C'est surtout dans ce type de problème qu'il sera très utile de préciser l'influence des positions sur la douleur : debout (piétiner, marcher), couché (lit dur, ferme ou souple...), assis (siège ferme, souple, haut ou bas), penché en avant, en effort (soulever, porter). En fonction de ces données, des conseils utiles pourront être formulés.

Particulièrement chez les patients qui présentent un problème chronique, il sera bon de noter l'horaire de la douleur. Celui-ci conduit très schématiquement à différencier la douleur de type *mécanique*, calmée par le repos, la douleur de type *inflammatoire*, matinale, s'améliorant avec le dérouillage et l'échauffement, et enfin la douleur de type *tumoral*, nocturne, améliorée si le sujet se lève.

Ces données, globalement vraies, doivent être nuancées; un lit trop souple peut provoquer des douleurs nocturnes pénibles dans le cas d'une lombalgie banale, les douleurs cervicales quelle qu'en soit la cause sont généralement aggravées dans la position allongée où le cou trouve difficilement une position confortable. Il en va de même des sièges mous et bas qui entraînent une fatigue anormale du rachis.

Il est essentiel de connaître :

– la nature du travail du patient : effort, positions conservées, trajets en voiture, etc.;
– ses habitudes : bricolage, jardinage, sports, etc.;
– le passé pathologique sera évoqué, de même que l'état actuel : maladie en cours, traitements suivis. Un passé digestif notamment ulcéreux, ou l'existence d'un diabète, d'une allergie, d'une hypertension artérielle pourra amener à adapter le traitement que l'on peut proposer;
– la manière d'exposer son problème, de répondre aux questions permettront souvent de cerner chez un patient l'existence d'un contexte psychologique particulier, d'un état névrotique ou revendicatif dont le rôle peut se révéler important et même essentiel.

Mais il faut savoir ne pas se réfugier trop facilement derrière le facteur psychologique avant d'avoir la certitude qu'il n'existe pas une raison organique à la plainte. Il en va de même devant un patient revendicateur.

Il ne faut pas se dissimuler que l'interrogatoire a des pièges, et les vieux routiers de la clinique le savent bien. À titre d'exemple, citons ce cas vécu.

Il s'agit d'un patient venu consulter avec une sciatique sévère consécutive à un effort de soulèvement. Il est amené en ambulance et soutenu par un ami. Présentant une très forte attitude antalgique et un Lasègue à 30°, il est traité par infiltration et manipulations, avec un résultat immédiat favorable. Il lui est prescrit quelques jours de repos, et il lui est demandé de revenir 1 semaine plus tard. Il est ponctuel.

« Alors, comment allez-vous?
— Docteur, c'est pareil!
— Pas de changement?
— Non, pas de changement!
— Pourtant vous me semblez beaucoup mieux, vous vous tenez droit et vous marchez bien!
— Non, docteur, je souffre toujours! »

L'examen montre de toute évidence une forte amélioration. L'attitude antalgique a pratiquement

© 2009 Elsevier Masson SAS. Tous droits réservés

disparu, le signe de Lasègue est à 70°, et le patient se meut assez librement sur la table.
«Vous voyez bien que vous êtes beaucoup mieux qu'il y a 8 j. Comment êtes-vous venu ici?
— Par le métro, bien sûr!
— Vous voyez bien que vous êtes mieux, puisque vous étiez venu avec une ambulance et un ami qui vous soutenait!
— Oui, mais quand j'ai voulu essayer de soulever un paquet qui pesait à peine le quart de celui qui avait provoqué la douleur, eh bien je n'ai pas pu parce que ça me faisait mal pareil, pareil, docteur!»

Ceci amène une réflexion sur certaines statistiques où celui qui est supposé juger du résultat n'a pas vu le patient avant et se contente d'enregistrer ses réponses!

Autre exemple. Ce patient présente une lombalgie tenace apparemment handicapante.
«Avez-vous mal lorsque vous portez?
— Pas du tout.
— Même quand vous portez lourd?
— Jamais!
— ???
— Moi, vous savez, je suis raisonnable, je ne porte jamais rien!»

■ Examen physique

L'examen physique du rachis comprend :
– l'*examen d'ensemble* statique et dynamique debout;
– l'*examen régional,* où sont testés les mouvements globaux de flexion, d'extension, de rotation et de latéroflexion de chaque région : cervicale, dorsale et lombaire. Ces examens ont pour but de mettre en évidence des limitations éventuelles et tout particulièrement de reconnaître les mouvements qui sont douloureux et ceux qui sont libres. En notant avec précision ces données que l'on comparera aux dires du patient, on pourra estimer d'une manière précise l'évolution et l'effet des traitements appliqués;
– *l'examen segmentaire* sollicite par des manœuvres précises chaque segment vertébral, et permet de mettre en évidence celui qui est éventuellement responsable de la douleur dont souffre le patient.

Il sera systématiquement complété par un examen neurologique classique et par l'examen attentif des manifestations neurotrophiques réflexes (syndrome cellulo-téno-myalgique [CTM] segmentaire) déterminées par la douleur segmentaire.

Examen de la mobilité globale

Le patient se tient debout, de dos par rapport au médecin, en appui symétrique des membres inférieurs. On note l'existence ou bien l'absence de troubles statiques (figure 9.1), et surtout d'une attitude antalgique (figure 9.2). Il est demandé au patient, tout en gardant les jambes raides, de faire une flexion antérieure comme s'il voulait toucher ses pieds. La distance doigts–sol est mesurée. On

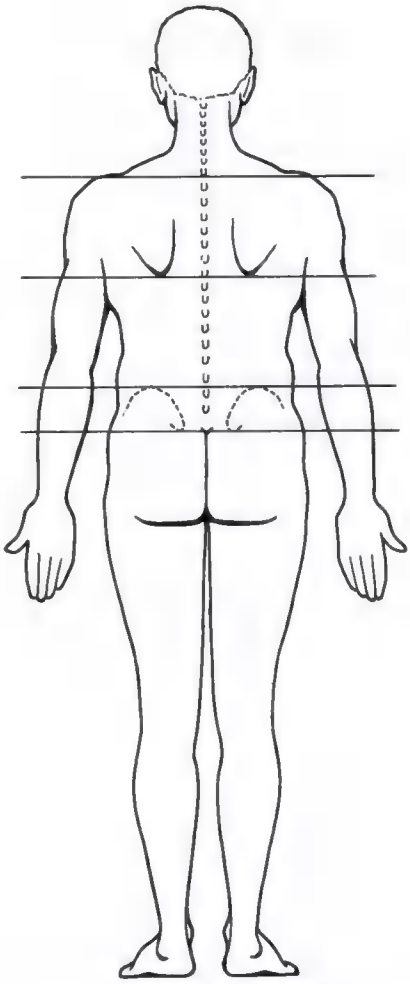

Figure 9.1. Examen du rachis. Sur un sujet debout, jambes tendues, en appui symétrique, vu de dos.
– épaules droites (D) et gauche (G) ;
– pointe des omoplates D et G ;
– crêtes iliaques D et G ;
– épines iliaques D et G sont sur une ligne horizontale.
Il en va de même sur le sujet vu de face pour les épaules (ligne biclaviculaire et les épines iliaques antérieures et supérieures).

© 2009 Elsevier Masson SAS. Tous droits réservés

note si, dans ce mouvement, le rachis s'arrondit en souplesse ou reste raide (figures 9.3 à 9.6). On fait la même chose pour la latéroflexion (figure 9.1); on demande au patient de laisser glisser sa main sur la face externe de la cuisse en descendant le plus loin possible à droite et à gauche (figure 9.7). Il est bon de faire conserver la position maximale pendant *une quinzaine de secondes*, ce qui est parfois nécessaire pour mettre en évidence une douleur lombaire à ce mouvement. *Ces mesures permettront de juger de l'évolution de la douleur du patient, et de l'effet des traitements appliqués ou proposés.*

Examen de la mobilité régionale

On étudie d'abord les mouvements actifs, exécutés par le sujet lui-même, puis les mouvements passifs imposés par l'examinateur sur un sujet bien relâché, et en bonne position pour la région concernée; il est assis pour l'examen du dos (figure 9.8), ou couché sur le dos pour l'examen du cou, assis à cheval en bout de table (figures 9.9 à 9.11), ou debout (figure 9.12) de dos par rapport à l'opérateur, pour l'examen des lombes. Les mouvements élémentaires sont testés à la recherche d'une douleur provoquée et d'une limitation d'amplitude. Dans certains cas, pour être plus précis, il est préférable d'utiliser pour ce faire les techniques de mobilisation propres à chaque région (voir « Techniques manuelles », chapitre 52). Cela permet une grande précision. Il est commode de reporter les résultats de cet examen sur le « schéma en étoile » (Maigne et Lesage) qui figure, par ses six branches, les six mouvements élémentaires

Figure 9.3. Flexion antérieure jambes tendues. Ce mouvement sollicite :
– la souplesse rachidienne ;
– l'élasticité des muscles ischiojambiers.
Le dos s'arrondit harmonieusement. On mesure la distance doigts–sol.

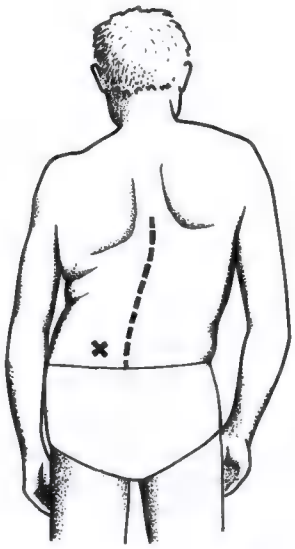

Figure 9.2. Attitude antalgique ou scoliose antalgique. Une déviation latérale peut être le fait d'une contracture de défense, telle qu'on la rencontre dans les sciatiques discales ou les lumbagos aigus.

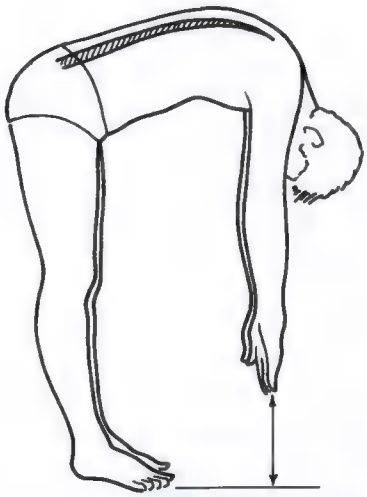

Figure 9.4. Si le rachis est raide, les lombes du sujet ne s'arrondissent pas. Ils restent parfois en lordose fixée.

© 2009 Elsevier Masson SAS. Tous droits réservés

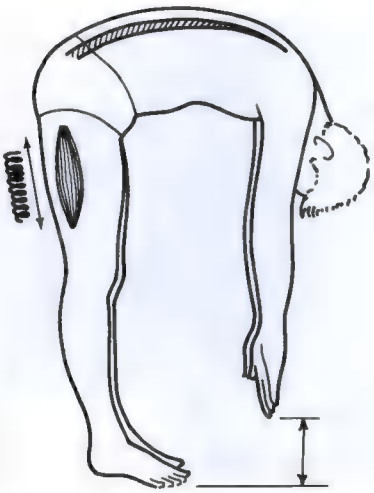

Figure 9.5. En dehors de toute atteinte du rachis et des hanches, la distance doigts–sol peut être sensiblement limitée chez des patients dont les muscles ischiojambiers manquent d'élasticité.

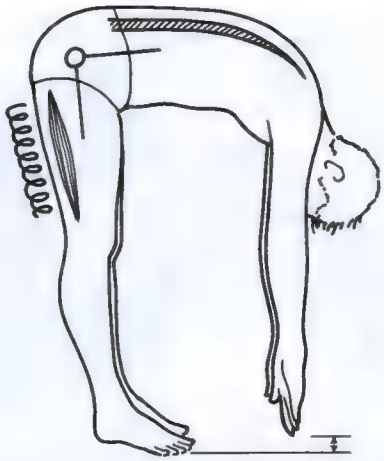

Figure 9.6. À l'inverse, un sujet dont le rachis est raide mais dont les muscles ischiojambiers sont très élastiques peut facilement toucher ses pieds (si ses hanches sont libres).

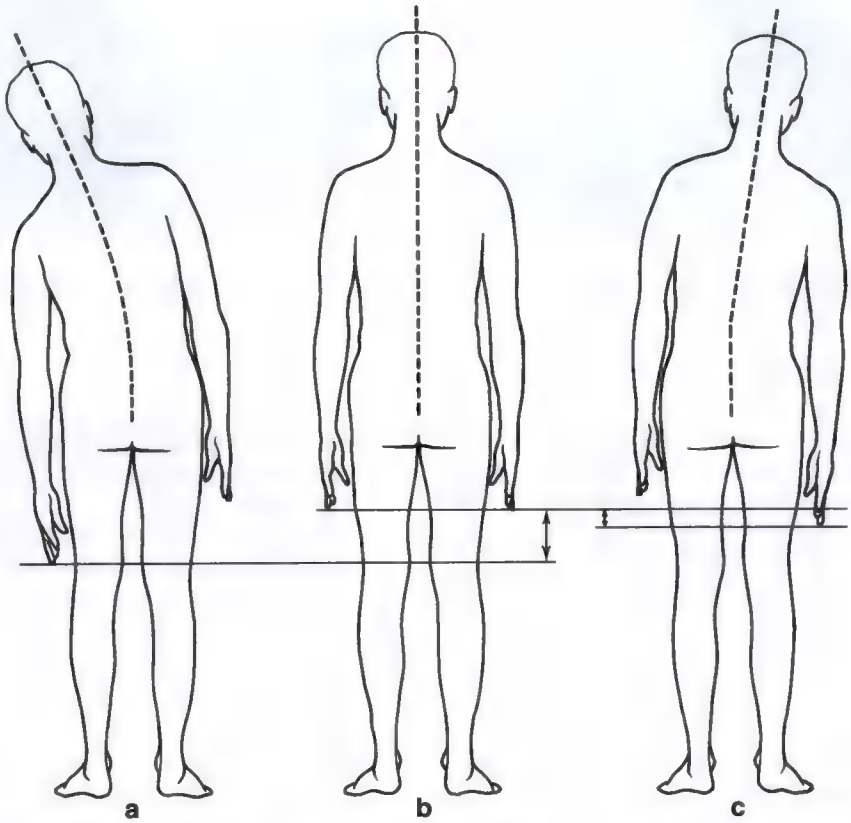

Figure 9.7. Inclinaison latérale du tronc. a. elle entraîne normalement une courbure harmonieuse du rachis. b. position verticale de référence. c. s'il existe une raideur lombaire, celle-ci se traduira par le signe de la cassure (à droite).

© 2009 Elsevier Masson SAS. Tous droits réservés

Figure 9.8. Examen de la mobilité passive du rachis cervical, sujet assis. a. Flexion. b. Extension. c. Rotation gauche. d. Latéroflexion gauche.

du rachis : flexion, extension, latéroflexion droite, latéroflexion gauche, rotation droite et rotation gauche (figure 9.13). Dans le passé, nous notions simplement la limitation ou la douleur par une même marque – une (/), deux (//) ou trois barres (///) – selon leur importance, sur la branche figurant la direction concernée.

On peut mieux utiliser ce schéma, comme nous le faisons maintenant, en différenciant les *limitations sans douleur* (barre) des *limitations avec douleur*, la barre étant alors remplacée par un X. Ces signes sont placés près du centre, si la limitation ou la douleur survient dès le début du mouvement, ou près de l'extrémité de la barre si elles surviennent en fin de mouvement, avec tous les états intermédiaires.

L'intensité de la douleur est figurée par une, deux ou trois croix (×, ××, ×××), celle de la limitation par une, deux ou trois barres (/, //, ///). Un passage douloureux est figuré par un cercle (O) [figure 9.14]. Ainsi toutes les combinaisons peuvent-elles être visualisées; une forte limitation sans douleur peut être différenciée d'une forte limitation avec douleur (figures 9.13 à 9.17).

Cet examen régional va être complété par l'examen segmentaire codifié que nous proposons.

© 2009 Elsevier Masson SAS. Tous droits réservés

Figure 9.9. Rachis dorsal. Rotation : le sujet a les bras croisés sur la tête ou devant la poitrine. Le médecin, pour tester la rotation gauche, empaume le bras droit du sujet et entraîne le dos en rotation, tandis que la main droite assiste et contrôle le mouvement.

Figure 9.10. Rachis lombaire en extension.

Figure 9.11. Rachis lombaire en rotation.

Figure 9.12. Rachis lombaire en latéroflexion. On note si la courbe formée par les épineuses est harmonieuse ou donne le signe de la cassure. On note si le mouvement provoque une douleur lombaire et le côté éventuel de celle-ci. Pour cela il est utile de maintenir le mouvement une dizaine de secondes, parfois un peu plus.

© 2009 Elsevier Masson SAS. Tous droits réservés

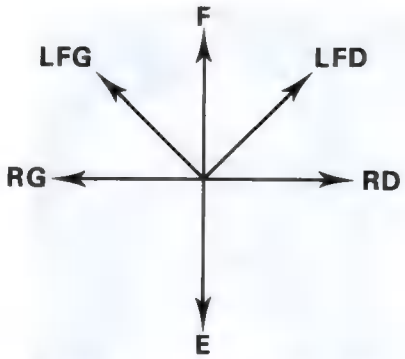

Figure 9.13. Schéma en étoile de Maigne et Lesage. F. flexion (flexion avant) ; E. extension (flexion arrière) ; RD. rotation droite ; RG. rotation gauche ; LFD. latéroflexion droite ; LFG. latéroflexion gauche.

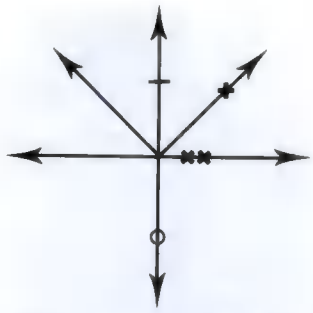

Figure 9.14. Limitation douloureuse ou non.
– Une *barre* sur une branche de l'étoile marque une limitation non douloureuse. Selon l'importance de cette limitation, on note une, deux ou trois barres.
– Une *croix* indique une limitation douloureuse. Selon l'importance de cette limitation douloureuse, on note une, deux ou trois croix.
– Un *cercle* indique un passage douloureux.

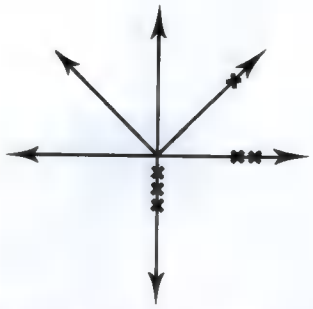

Figure 9.15. Si l'on souhaite mieux préciser les résultats de l'examen, on peut placer les *barres* ou les *croix* (voir figure 9.14) plus ou moins près du centre de l'étoile, selon que la douleur ou la limitation apparaissent dès le début (près du centre) ou à la fin (près de la flèche) du mouvement.
Ici, le schéma traduit :
– une très forte douleur à l'extension dès le début du mouvement ;
– une forte douleur à la rotation droite ;
– une légère douleur en fin de latéroflexion droite.

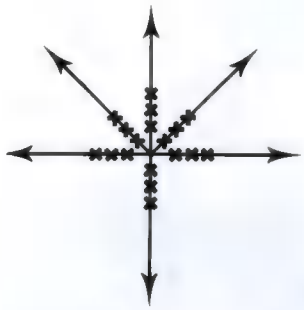

Figure 9.16. Ce schéma traduit une forte douleur dès l'amorce de tous les mouvements.

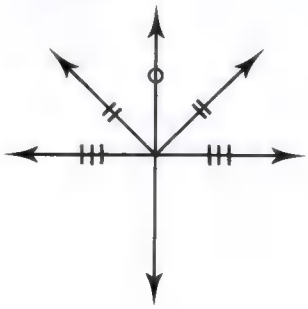

Figure 9.17. Ce schéma traduit une région du rachis dont les mouvements de flexion-extension sont libres, à part un passage douloureux lors de la flexion, tandis que les latéroflexions D et G et les rotations D et G sont très limitées, mais non douloureuses.

© 2009 Elsevier Masson SAS. Tous droits réservés

Examen segmentaire codifié (R. Maigne)

Cet examen constitue la première clé *de la méthode originale proposée dans cet ouvrage. Il a pour but de mettre en évidence une éventuelle douleur du segment vertébral examiné. Cette clé a une importance capitale, car c'est elle qui permet l'accès aux autres clés.*

Mise en pratique de l'examen segmentaire codifié

Une douleur vertébrale, cervicale, dorsale ou lombaire peut provenir de l'atteinte de plusieurs segments. Mais le plus souvent, et particulièrement dans le cadre des douleurs communes, pour une région donnée, un seul segment, parfois deux segments adjacents sont responsables. Il n'est pas rare que le patient ne ressente aucune douleur à leur niveau, et que celle-ci soit projetée à distance.

C'est pourquoi la mise en pratique d'un examen programmé qui a pour objet l'observation segment par segment du rachis est indispensable. Il a pour but de rechercher si une unité fonctionnelle vertébrale est *douloureuse* à des manœuvres d'examen qui sont indolores sur les autres segments, et d'attirer l'attention sur elle.

Cette douleur segmentaire peut évidemment traduire l'existence de n'importe quelle pathologie, bénigne, sévère ou maligne.

Positions du patient pour l'examen segmentaire codifié

Il est impératif de pratiquer l'examen segmentaire dans des positions du patient bien déterminées pour chaque région (figure 9.18) :
- couché à plat ventre *en travers* de la table d'examen pour le rachis lombaire et dorsal;
- couché sur dos pour le rachis cervical;
- assis pour le rachis dorsal supérieur et pour certaines manœuvres portant sur le cou.

Manœuvres de l'examen segmentaire codifié

Les manœuvres de l'examen segmentaire codifié (figures 9.19 et 9.20) sont au nombre de quatre :
- la pression axiale sur l'épineuse;
- les pressions latérales sur l'épineuse (droite-gauche, gauche-droite);
- la pression-friction sur les massifs articulaires postérieurs droit et gauche;
- la pression sur le ligament interépineux.

Pression axiale sur l'épineuse

Elle est faite avec la pulpe du pouce (figure 9.21 et 9.20b); la pression est verticale vers le bas, elle doit

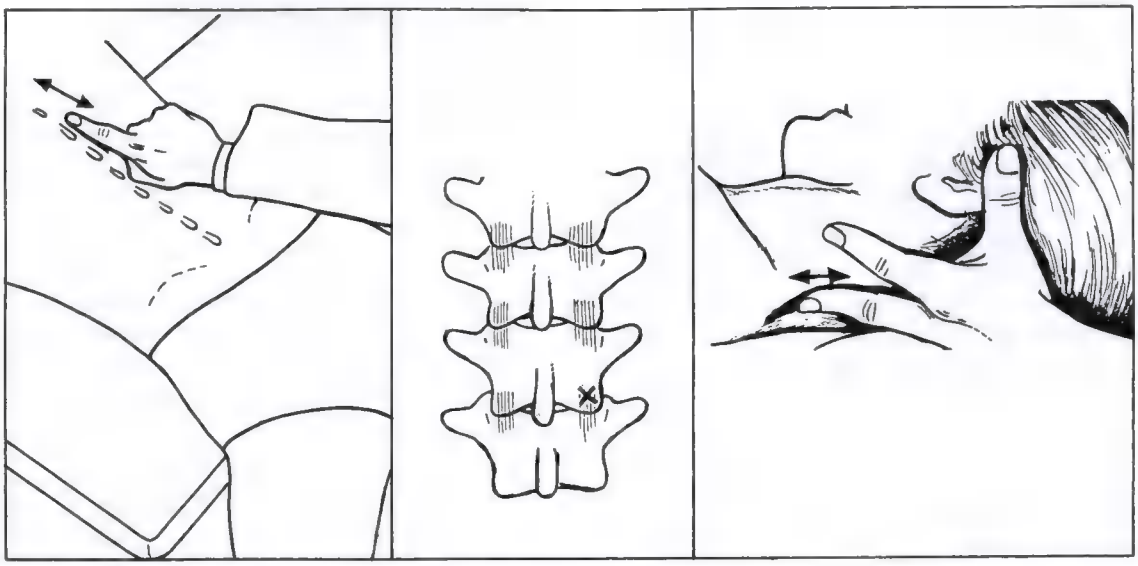

Figure 9.18. La manœuvre de pression-friction sur le massif articulaire postérieur. La douleur articulaire postérieure est une constante dans les douleurs vertébrales communes. Sa recherche au niveau dorsolombaire à gauche, au niveau cervical à droite, où elle est le seul signe pratique de l'examen segmentaire.

© 2009 Elsevier Masson SAS. Tous droits réservés

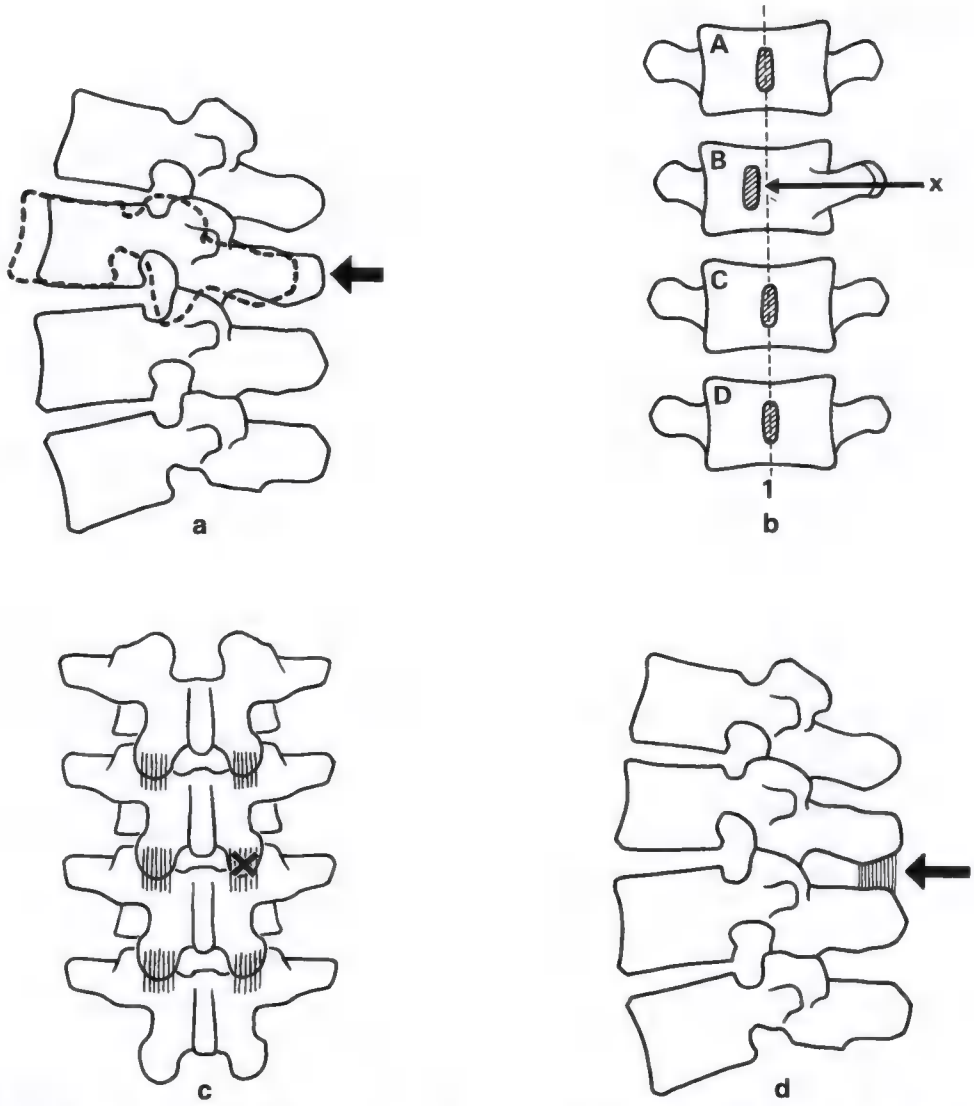

Figure 9.19. Les quatre manœuvres de l'examen segmentaire. a. pression axiale sur l'épineuse ; b. pression latérale sur l'épineuse. Il est bon d'utiliser à ce niveau les deux pouces superposés. Elle doit être faite des deux cotés ; c. pression-friction sur le massif articulaire postérieur ; à faire de chaque coté ; L'index renforce le majeur ; d. pression sur le ligament interépineux (avec anneau de clé).

être ferme, lente et maintenue quelques secondes. Il est mieux de faire une pression indirecte avec un doigt interposé, l'autre pouce de préférence. Elle est répétée deux ou trois fois.

Pression latérale sur l'épineuse

C'est une manœuvre valable à tous les niveaux, sauf au niveau cervical où elle n'est utilisable que sur C7.

La pression est faite de droite à gauche, puis de gauche à droite, sur l'épineuse, tangentiellement à la peau (figures 9.19, 9.22 et 9.20c). Elle doit être lente et progressive.

Cette manœuvre provoque un mouvement de rotation de la vertèbre sollicitée. Dans l'exemple de la figure 9.22, c'est la vertèbre B qui est douloureuse à la pression de droite à gauche, donc dans le mouvement de rotation droite.

N.B. *La pression doit bien se faire sur l'aspect latéral de l'épineuse pour induire une rotation, et non dans l'angle que fait l'épineuse avec la transverse. Cette dernière manœuvre induit peu de rotation et donne beaucoup de faux positifs car elle comprime aussi des rameaux des branches postérieures en ce point.*

© 2009 Elsevier Masson SAS. Tous droits réservés

a

b

c



d

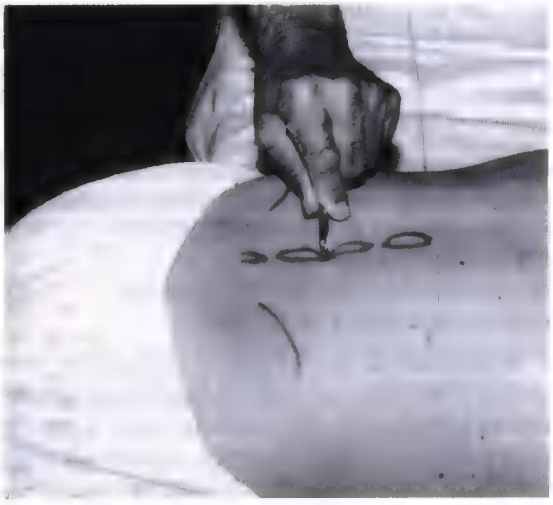

e

Figure 9.20. Positions d'examen. a. position pour l'examen lombaire et dorsal moyen et inférieur (pour le cou, le patient est couché sur le dos et assis). Nous avons adopté cette position du patient pour l'examen segmentaire des lombes et de la région dorsale inférieure. Elle est confortable pour le patient, même en crise aiguë lombaire, et commode pour l'examinateur car elle expose bien la région lombodorsale et dégage bien les épineuses. Pour plus de confort, le patient peut poser ses coudes sur un tabouret. Une variante consiste à adopter la même position avec le sujet en bout de table, ce qui lui évite d'avoir la tête dans le vide, mais le « bombé » du dos est moins bon. b. pression axiale sur l'épineuse ; c. pression latérale sur l'épineuse ; d. recherche d'une douleur articulaire postérieure ; e. pression sur le ligament interépineux.

© 2009 Elsevier Masson SAS. Tous droits réservés

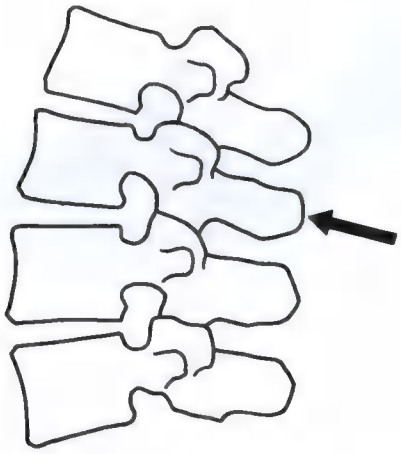

Figure 9.21. Pression axiale sur l'épineuse. Celle-ci est faite avec le ou les pouces superposés. Elle mobilise la vertèbre d'arrière en avant.

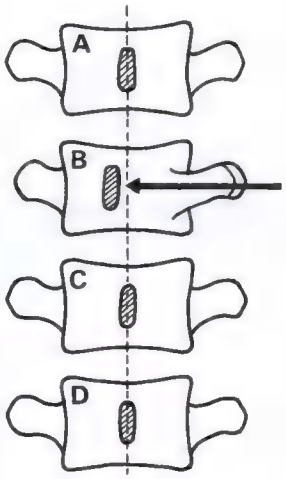

Figure 9.22. Pression latérale sur l'épineuse. Elle est faite vers la gauche, puis de gauche à droite sur chaque vertèbre. Elle provoque un mouvement de rotation de la vertèbre.

Cette manœuvre peut être sensibilisée par la « pression latérale contrariée latérale » (R. Maigne).

Tout en maintenant avec le pouce la pression latérale dans le sens douloureux, on exerce simultanément avec le pouce de l'autre main une contre-pression sur l'épineuse de la vertèbre sous-jacente, puis de la vertèbre sus-jacente. L'une de ces manœuvres accentuera notablement la douleur déjà provoquée. Elle permettra de mieux préciser le segment intéressé.

Dans l'exemple de la figure 9.23a, la pression de droite à gauche est douloureuse sur B.

Tout en maintenant la même pression sur B, on fait une contre-pression de gauche à droite : d'abord sur A, ce qui n'augmente pas la douleur produite par la seule pression sur B (figure 9.23b), puis sur C, ce qui augmente notablement la douleur produite par la seule pression sur B (figure 9.23c).

On peut conclure que c'est dans le segment BC que se trouve l'origine de la douleur provoquée.

La position des pouces pour effectuer ces manœuvres est montrée en figure 9.23d.

Pression-friction sur les articulations postérieures droite et gauche

La recherche d'une douleur articulaire postérieure est réalisée par une manœuvre de pression-friction (figures 9.18 et 9.20d). Il n'y a pratiquement pas de souffrance d'un segment vertébral sans qu'une des deux articulations interapophysiaires correspondantes (rarement les deux) soit douloureuse.

Au niveau du cou, il est facile de récliner les muscles lorsque le patient est allongé sur le dos, bien détendu. Les doigts qui palpent sont ici en contact presque direct avec les massifs articulaires postérieurs. Cela n'est pas possible au niveau dorsal ou lombaire. Néanmoins, lorsque la pression-friction, faite à un travers de doigt de la ligne des épineuses, révèle un point particulièrement sensible, celui-ci correspond pratiquement toujours à l'articulation interapophysaire, comme nous avons pu le vérifier à maintes reprises sous écran. Mais au niveau dorsal moyen (T4-T5-T6), ce point coïncide souvent avec le point d'émergence superficielle de la branche postérieure, de T2 ou T3. Celui-ci est beaucoup plus latéral pour les branches inférieures. De plus, à ce niveau, la peau est souvent cellulalgique, ce qui provoque des faux positifs (voir le chapitre *Dorsalgies*).

Pression sur ligament interépineux

La souffrance du segment entraîne habituellement une sensibilité accrue du ligament inter- et surépineux (figures 9.24 et 9.20e). Celle-ci sera mise en évidence par la pression-friction faite avec la pulpe de l'index ou, mieux, avec l'anneau rond d'une clé.

Causes d'erreur et précautions dans l'examen segmentaire

Des erreurs peuvent être commises, par excès ou par défaut. Des pressions excessives, maladroites, peuvent être douloureuses sur un segment normal. Mais sur-

© 2009 Elsevier Masson SAS. Tous droits réservés

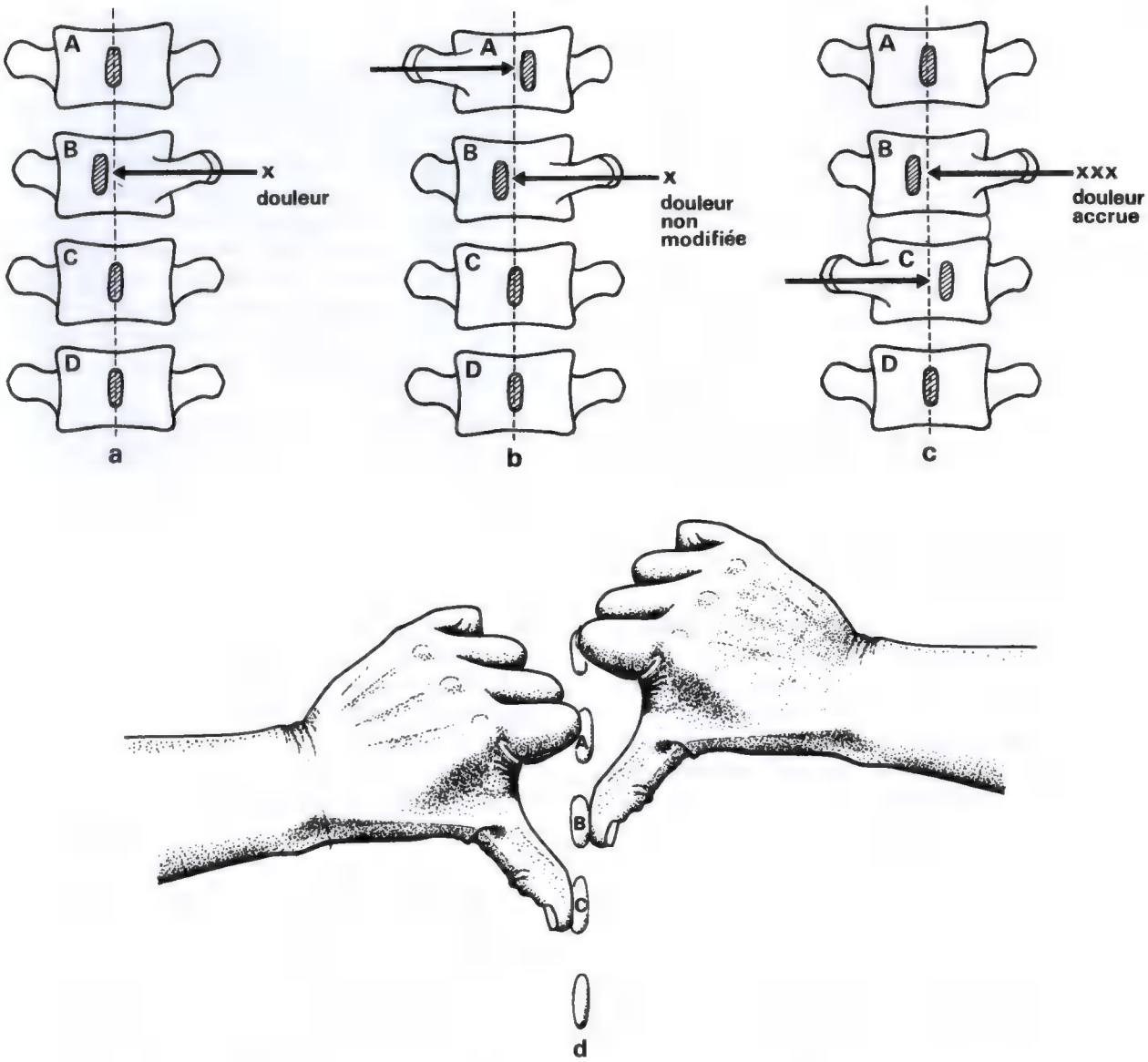

Figure 9.23. Pression latérale contrariée. Pour sensibiliser l'examen précédent, on peut utiliser la pression latérale contrariée (Maigne). a. On a par exemple provoqué une douleur en faisant pression de la droite vers la gauche sur B (x). On veut savoir si la cause de cette douleur siège dans le segment AB ou dans le segment BC. b. Tout en maintenant la pression sur B de droite à gauche, on exécute simultanément une contre-pression de sens inverse sur A. Dans l'exemple choisi, celle-ci n'augmente pas la douleur provoquée. c. En revanche, la même manœuvre exécutée sur C augmente notablement (x x x) la douleur provoquée par la seule pression sur B. C'est donc dans le segment BC que siège la cause de la douleur. d. Position des doigts.

tout, des pressions insuffisantes ou mal appliquées ne révèleront pas la réelle sensibilité du segment.

Toutes les manœuvres de l'examen segmentaire doivent être faites avec une pression mesurée, progressivement plus insistante. L'examen doit être lent, minutieux, répété, comparatif avec les segments voisins. Les pressions doivent être égales pour chaque côté. Ces manœuvres demandent une certaine habitude, mais ceux qui sont entraînés à les pratiquer retrouvent tous chez un patient donné les mêmes signes aux mêmes niveaux.

D'ailleurs, la réalité de la douleur segmentaire sera confirmée par la présence de manifestations du syndrome segmentaire CTM métamérique (voir p. 100),

© 2009 Elsevier Masson SAS. Tous droits réservés

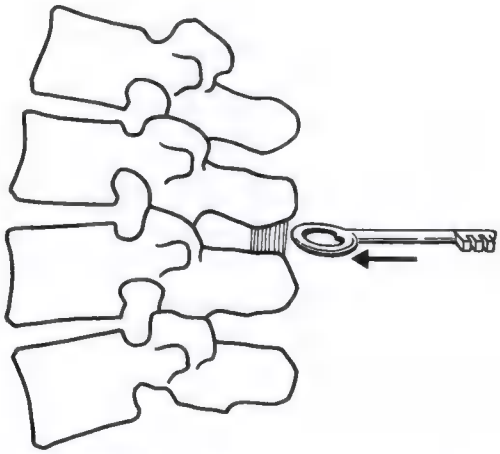

Figure 9.24. Pression sur le ligament interépineux. Celle-ci peut se faire avec l'extrémité du doigt, mais il est plus commode d'utiliser un anneau de clé.

et particulièrement au niveau du tronc, par la présence habituelle d'une zone de cellulalgie dans le territoire cutané du n. rachidien correspondant, particulièrement dans celui de sa branche postérieure.

Quelques pièges sont à éviter :

– la douleur à la pression axiale sur l'épineuse peut être due à la sensibilité particulière du périoste de l'apophyse (apophysite) et non au mouvement imprimé à la vertèbre. Cette apophysite est mise en évidence par la simple friction du sommet de l'épineuse, qui est ici aussi douloureuse que la pression axiale. Quelques gouttes de procaïne en injection sous-cutanée la font disparaître (figure 9.25);

– une autre erreur peut provenir du pincement d'un pli de peau cellulalgique contre l'épineuse dans la manœuvre de la pression latérale sur l'épineuse (figure 9.26). Cela est particulièrement fréquent au niveau dorsal moyen (voir « Dorsalgies », p. 204). Il faut donc s'assurer que la portion de peau que l'on comprime entre le pouce et l'épineuse n'est pas anormalement sensible à la manœuvre du « pincé-roulé » (figure 9.27);

– au niveau dorsal moyen (figure 9.28), vers T5 et T6, la palpation d'un point exquisément sensible à un travers de doigt de la ligne médiane peut souvent faire croire à la douleur d'une articulation interapophysaire, alors qu'il peut s'agir, à ce niveau, du point d'émergence superficiel du rameau cutané de la branche postérieure de T2 ou de T3 (voir « Dorsalgies », p. 204). C'est la seule région où l'émergence du rameau cutané de la branche postérieure se fait sur la ligne des massifs articulaires postérieurs. Au-dessous, elle est plus externe et la confusion n'est plus possible.

Si on retrouve ce point douloureux, il faut donc examiner par le « pincé-roulé » la bande de peau attenante à ce point. Si celle-ci est douloureuse,

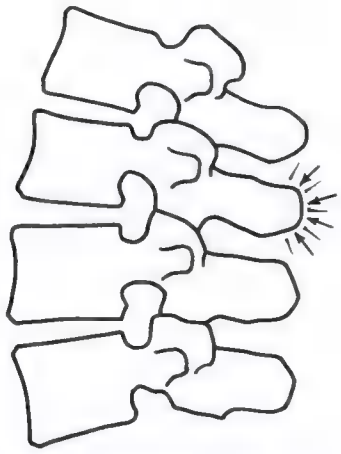

Figure 9.25. Cause d'erreur dans l'examen segmentaire : l'apophysite épineuse. La douleur est provoquée par une simple friction de l'épineuse. Elle est superficielle. Elle disparaît après l'injection de quelques gouttes d'anesthésique local.

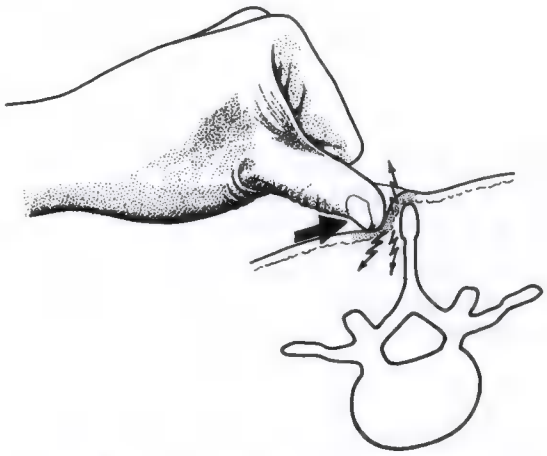

Figure 9.26. Autre cause d'erreur : la cellulalgie. Si, lors de la pression latérale sur l'épineuse ou lors de la pression axiale, le pouce comprime contre l'épineuse un pli de peau anormalement sensible (cellulalgie), cela provoquera une douleur trompeuse. Il en va de même pour la recherche de la douleur articulaire postérieure ou ligamentaire.

© 2009 Elsevier Masson SAS. Tous droits réservés

Figure 9.27. Il faut toujours, préalablement à l'examen segmentaire, examiner les plans cutanés par le « pincé roulé » pour éliminer cette cause d'erreur.

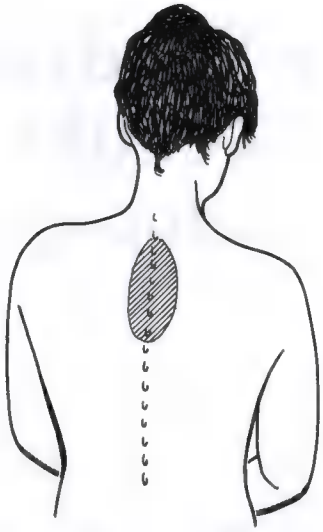

Figure 9.28. C'est au niveau de la région interscapulaire que les causes d'erreur sont les plus fréquentes car les plans cutanés de cette « zone ingrate » sont souvent cellulalgiques.

elle traduit la sensibilité du territoire cutané de la branche postérieure du deuxième n. dorsal. Le point douloureux correspond alors à l'émergence superficielle de son rameau cutané. S'il s'agit d'une douleur segmentaire T5-T6, c'est dans le territoire de la branche postérieure de T5 que sera retrouvée la douleur au pincé-roulé de la peau, c'est-à-dire plus bas, sensiblement au niveau de T9 (voir p. 204).

L'examen palpatoire attentif des tissus (peau, muscles, insertions ténopériostées) du métamère correspondant au segment douloureux constitue l'étape suivante (voir chapitre suivant, *Syndrome segmentaire cellulo-téno-myalgique*).

N.B. *La position du patient pour l'examen segmentaire doit être strictement la même lors des examens successifs.*

© 2009 Elsevier Masson SAS. Tous droits réservés

10. Syndrome segmentaire cellulo-téno-myalgique à topographie métamérique

Sous le nom de «Syndrome segmentaire cellulo-téno-myalgique» (CTM) [R. Maigne] sont regroupées les modifications de sensibilité et de consistance des tissus qui peuvent être mises en évidence dans le métamère correspondant au segment vertébral douloureux.

Ce syndrome constitue la deuxième clé proposée dans cet ouvrage pour mieux comprendre, diagnostiquer et traiter les douleurs d'origine vertébrale.

La notion de douleur segmentaire est souvent confondue avec celle de douleur radiculaire. Cette dernière, typique dans la sciatique, la névralgie crurale, la névralgie cervicobrachiale, par exemple, n'est pas la seule qui puisse être générée par des lésions du segment vertébral. Depuis Gowers (1899), il y a eu des discussions considérables sur l'origine de la douleur.

C'est ici, d'une manière inhabituelle, purement clinique, que ce problème est abordé, fondé sur une sémiologie originale :

1. la *dermocellulalgie* détectée par la manœuvre du pincé-roulé dans le territoire du dermatome ;
2. les *cordons myalgiques* indurés avec des *trigger points* ou points gâchettes dans des muscles du myotome. Ces derniers sont au contraire très étudiés, surtout aux États-Unis après Travell, et bien connus comme responsables de douleurs régionales ou projetées. Mais ces *taut bands* et ces *trigger points* sont attribués par ces auteurs à un surmenage du muscle, ce qui est vrai pour certains et non pour d'autres ;
3. *l'hypersensibilité des insertions ténopériostées* ne semble pas avoir beaucoup retenu l'attention.

La pratique systématique de l'examen segmentaire associée à la palpation méthodique des tissus nous a permis de constater que la douleur du segment vertébral *quelle qu'en soit la cause* détermine habituellement des modifications objectives de la sensibilité et de la texture des tissus innervés par le nerf rachidien correspondant, qui constituent le métamère. Ce dernier comprend, rappelons-le :

– le *dermatome*, c'est-à-dire le territoire cutané;
– le *myotome*, qui groupe les muscles recevant leur innervation ou, plus exactement, une partie de celle-ci, du même n. rachidien (très rares en effet sont les muscles qui sont innervés par une seule racine);
– le *sclérotome* qui lui-même comprend le périoste, les tendons, les fascia, les appareils capsuloligamentaires des articulations;
– le *viscérotome*, peu ou très discrètement concerné.

Les perturbations réflexes répertoriées dans ce syndrome apportent une sémiologie complémentaire précieuse dans le domaine de la douleur vertébrale.

La notion qu'une perturbation siégeant dans le segment vertébral puisse entraîner des troubles fonctionnels ou douloureux dans le territoire du métamère correspondant a été évoquée d'une manière diverse par de nombreux auteurs, notamment par Lewis, Kellgren, Inman et Saunders, Feinstein. Il a été montré par ces auteurs et confirmé par d'autres que l'irritation du n. rachidien n'était pas la seule cause de la douleur d'origine vertébrale. Ils ont par exemple constaté que l'injection d'une solution hypersaline à 6 % dans le ligament interépineux après anesthésie de la peau provoque une douleur de caractère et de topographie différents de celle que produit la stimulation de la racine nerveuse homologue, ou une lésion de celle-ci. Kellgren introduit la notion de «douleur profonde» (*deep pain*) pour décrire la douleur ainsi provoquée, qu'il interprète comme se distribuant dans le sclérotome. Il a aussi été noté une hypersensibilité (*sensitization*) générale des tissus du métamère, en cas de

Douleurs d'origine vertébrale. Comprendre, diagnostiquer et traiter
© 2009 Elsevier Masson SAS. Tous droits réservés

perturbation fonctionnelle du segment vertébral, celle-ci entraînant un bombardement continuel du secteur correspondant de la moelle par les influx nociceptifs qu'elle génère, et de ce fait une hyperréactivité des neurones qui en partent ou qui y aboutissent (Korr, Perl).

Curieusement, les publications ne font guère mention des perturbations tissulaires palpables qui sont décrites ici. Elles ne semblent pas avoir été remarquées ou recherchées, mais il est intéressant de constater que les cartes des projections douloureuses données par différents auteurs (qui sont celles où le patient dit ressentir la douleur) sont très voisines de celles où nous constatons la présence d'une dermocellulalgie. Or celle-ci, lorsqu'elle est « active », peut être responsable d'une douleur ressentie localement, non comme une douleur superficielle, mais comme une douleur *profonde* viscérale ou vertébrale, similaire à celle décrite par Kellgren (*deep pain*). Le patient la situe au niveau de la zone cellulalgique qu'il ignore, donc à distance de son origine vertébrale qu'il ignore aussi, car le dérangement douloureux intervertébral mineur (DDIM) responsable n'est le plus souvent douloureux qu'à l'examen segmentaire.

D'autres auteurs ont reconnu l'existence de cordons myalgiques indurés dans certains muscles, tout à fait semblables à ceux qui sont décrits dans ce syndrome segmentaire, et ont noté leur responsabilité dans certaines douleurs aiguës ou chroniques trompeuses, par l'intermédiaire de certains points très douloureux à la palpation qu'ils présentent et qui ont reçu le nom de *trigger points*. Mais ils attribuent l'origine de ces cordons à une fatigue excessive des faisceaux musculaires concernés (Travell) ou au fait que l'articulation que font mouvoir ces muscles présente une lésion (coxarthrose par exemple), ce qui est confirmé par Brugger. Toutefois, ce dernier note qu'ils peuvent succéder à la compression d'une racine nerveuse, ce qui pour lui est plutôt rare.

Dans l'ensemble, l'origine vertébrale fréquente de ces perturbations tissulaires est méconnue. Or, les cordons myalgiques que nous constatons au niveau des muscles du myotome correspondant à un segment vertébral douloureux sont tout à fait semblables à ceux qui sont décrits comme ayant une origine locale. Leur origine vertébrale et nerveuse est ici évidente, car ils disparaissent lorsque disparaît par traitement la douleur du segment vertébral, mais leur nature a de fortes probabilités d'être semblable.

■ Manifestations du syndrome segmentaire CTM (R. Maigne)

Le syndrome CTM segmentaire comprend :

1. une *dermocellulalgie* dans tout ou partie des plans cutanés du dermatome, révélée par la manœuvre du pincé-roulé qui met en évidence un épaississement et une vive sensibilité du pli cutané ;
2. des *cordons myalgiques* indurés dans certains muscles du myotome. Ces cordons présentent généralement en leur centre un point particulièrement sensible à la pression, le « point gâchette ». La pression sur ce point provoque ou reproduit éventuellement une douleur à distance habituellement connue du patient ;
3. une *hypersensibilité* à la palpation des tissus du sclérotome : insertions ténopériostées, ligaments périarticulaires.

ces manifestations ne sont pas forcément toutes présentes simultanément dans le cas d'une douleur segmentaire donnée, mais il est rare qu'elles soient toutes absentes. Dans le cas de douleur chronique à épisodes, celles qui existent sont toujours présentes même dans les périodes où le patient ne souffre pas. Ces manifestations douloureuses à l'examen sont ignorées du patient qui est tout étonné lorsque l'examinateur les découvre. Elles peuvent être le support de douleurs souvent trompeuses, elles sont alors dites « actives » ; mais elles peuvent aussi être présentes, douloureuses à l'examen mais neutres pour le patient. On les dit alors « inactives ». Elles disparaissent lorsque le segment vertébral concerné devient, spontanément ou après traitement, indolore à l'examen. Dans les cas très chroniques, certaines peuvent persister, généralement inactives mais parfois actives, et nécessiter un traitement local. La cause de la douleur du segment vertébral responsable peut être de nature maligne ou bénigne. Dans le cadre des douleurs communes, elle est évidemment bénigne et habituellement d'origine discale, articulaire ou ligamentaire. Une cause très fréquente est le DDIM, ce qui confirme la réalité de celui-ci, et son caractère pathogène (voir « Dérangement douloureux intervertébral mineur », p. 118). Il est fréquent que le patient ne ressente lui-même aucune douleur au niveau du segment vertébral en cause qui n'est douloureux qu'à l'examen segmentaire, surtout s'il s'agit d'un DDIM. Il peut s'agir d'une douleur locorégionale, mais plus souvent de douleurs projetées simulant des douleurs radiculaires, périarticulaires ou viscérales mais aussi vertébrales à quelque distance de leur origine.

© 2009 Elsevier Masson SAS. Tous droits réservés

Il nous a été opposé que cette souffrance segmentaire, ainsi décrite, devrait sur un plan neurophysiologique provoquer des perturbations dans un territoire plus étendu, particulièrement dans le domaine viscéral. Mais à part le météorisme abdominal parfois associé à une constipation, qui accompagne souvent un *syndrome de la jonction dorsolombaire* dont un DDIM est habituellement responsable (voir p. 353) et qui disparaît par traitement vertébral, nous n'avons rien noté qui soit habituel et cliniquement appréciable dans ce domaine. Nous limitons la description de ce syndrome aux manifestations cliniques objectivement mises en évidence par l'examen clinique reproductible que nous proposons, et qui disparaissent par le traitement réussi.

Topographie constante des manifestations pour un segment donné

Pour un segment donné, ces manifestations ont toujours la même topographie, même si elles ne sont pas toujours au complet. Elles sont habituellement unilatérales et siègent toutes du même côté : celui de la douleur articulaire postérieure révélée par l'examen segmentaire. Elles peuvent être bilatérales si celle-ci l'est, ce qui est rare lorsqu'il s'agit d'un DDIM, mais plus fréquent s'il s'agit d'une poussée inflammatoire d'arthrose.

Pour les mettre en évidence, l'examen palpatoire doit être lent, minutieux et comparatif avec le côté opposé et les zones voisines. Il réclame attention et minutie de la part de l'opérateur, et une certaine habitude. Si, par exemple, certains opérateurs vont très vite être à même de faire correctement la manœuvre du pincé-roulé, de bien reconnaître les cordons myalgiques, ce qui est apparemment très simple, cela n'est pas vrai pour tout le monde. Mais avec un peu de persévérance et d'application, tout le monde doit pouvoir pratiquer un examen correct.

Ces manifestations CTM du « syndrome vertébral segmentaire » permettent de mieux comprendre pourquoi des traitements purement vertébraux, tels que la manipulation, peuvent apporter un soulagement parfois instantané à des douleurs tendineuses, musculaires ou pseudoviscérales qu'on n'aurait aucune raison de rattacher au rachis.

■ Dermocellulalgie (dans le dermatome)

Elle est la manifestation la plus fréquemment rencontrée au niveau du tronc où elle constitue aussi un élément sémiologique de premier ordre, particulièrement en ce qui concerne les branches postérieures des nerfs rachidiens (R. Maigne). Elle se traduit par un épaississement et par une vive douleur du pli cutané à la manœuvre du « pincé-roulé » sur une zone limitée, généralement en bande, unilatérale.

La technique du « pincé- roulé » est la manœuvre clé de cet examen. Elle consiste à pincer assez fermement un pli de peau entre pouce et index. Le pincement étant maintenu, le pli est lentement roulé entre les doigts dans un sens puis dans l'autre, comme on le ferait d'une cigarette. Le pincement ne doit jamais être relâché tout au long de la manœuvre (figures 10.1, 10.2, 10.3). Il est mieux de faire cette manœuvre avec les deux mains, les pouces étant en opposition. Ce « malaxage » doit concerner chaque centimètre carré dans les zones critiques.

L'examen doit être bilatéral et symétrique, portant sur toute la surface cutanée. Une pression rigoureusement égale et constante est nécessaire. L'exploration se fait en général de bas en haut pour le tronc et transversalement pour les membres. Tout le revêtement cutané, débordant largement la zone où le patient ressent sa douleur, doit être exploré.

Cette manœuvre doit être dosée de manière à être indolore sur des plans cutanés normaux. Elle peut être extrêmement douloureuse chez certains sujets, d'une manière inattendue. Il est recommandé de toujours faire plusieurs essais avec des pressions progressives, en comparant avec le côté symétrique et les zones voisines.

L'épaississement du pli est plus ou moins important selon les régions du corps et selon les individus. Il est parfois très épais, grumeleux, donnant entre les doigts l'impression d'un boudin. Il arrive même qu'il soit tellement infiltré qu'il est impossible à saisir entre pouce et index. Chez d'autres sujets, l'épaississement est à peine appréciable. Seule est présente la douleur. Il s'agit souvent de sujets à la peau fine, avec des plans sous-cutanés très minces. La ligne de démarcation est généralement très nette avec les zones voisines saines.

Chez certains sujets, surtout les femmes obèses qui présentent un épaississement global des tissus et zones cellulitiques diffuses et importantes (nuque, épaules, bras, lombes, fesses, hanches, face interne du genou, etc.), la recherche d'une zone cellulalgique unilatérale limitée dépendant d'un syndrome vertébral segmentaire est difficile. Néanmoins, il est généralement possible de noter chez ces sujets une véritable hyperalgie de la zone

© 2009 Elsevier Masson SAS. Tous droits réservés

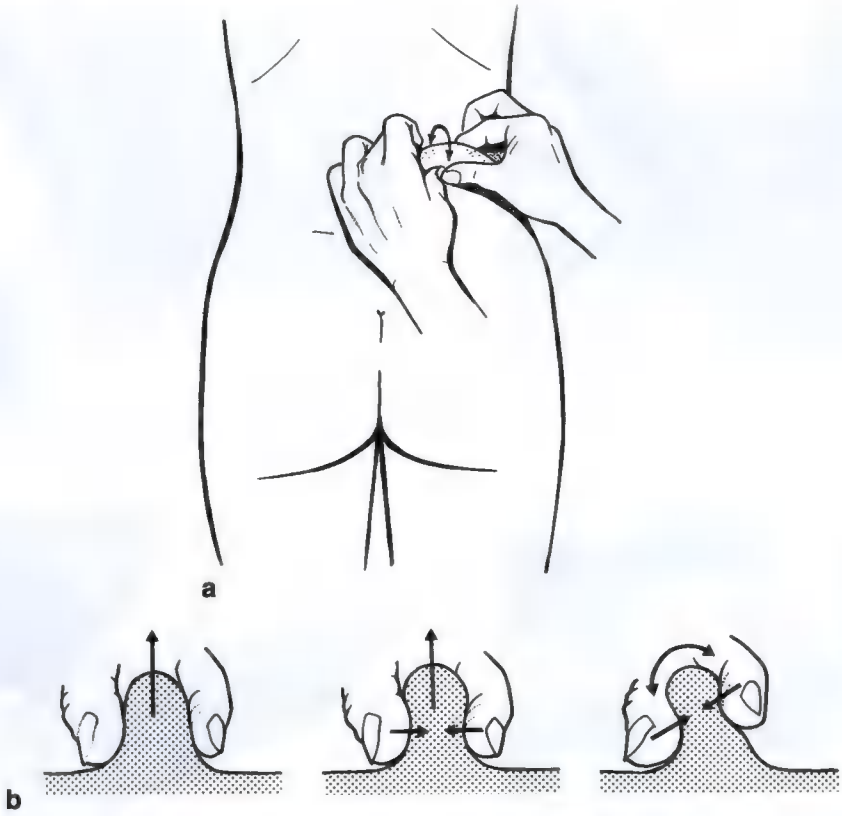

Figure 10.1. Manœuvre du « pincé-roulé ». a. au niveau des plans lombaires ; b. les différentes phases de la manœuvre :
– un pli de peau est fermement pris entre pouce et index des deux mains ;
– il est tiré comme pour le décoller ; tout en maintenant la traction, il est pincé et roulé entre les deux doigts. Il est important de ne pas relâcher le pincement tout au long de la manœuvre.

concernée par rapport aux zones symétriques dans le même métamère.

Topographie

La zone concernée est plus ou moins étendue, mais reste localisée. Elle coïncide avec tout ou partie du dermatome. Elle est habituellement unilatérale.

▪ **Au niveau du tronc,** *à la région postérieure,* sa topographie reproduit le territoire cutané de la branche postérieure du n. rachidien correspondant. Elle en fournit la seule sémiologie clinique. L'étude des zones cellulalgiques postérieures en fonction des segments vertébraux responsables nous a d'ailleurs amenés à constater qu'ils ne correspondaient pas toujours aux diverses cartes des dermatomes postérieurs figurant dans la plupart des ouvrages. Des vérifications par dissection ont confirmé nos impressions cliniques.

– En revanche, *à la région antérieure* du tronc, les infiltrats cellulalgiques sont retrouvés dans des territoires correspondant à celui des dermatomes habituellement décrits (voir figure 2.5). Ils sont moins constants que dans la région postérieure (figures 10.4, 10.5).

▪ **Au niveau des membres inférieurs,** les territoires cellulalgiques de L2, L3 et L4 correspondent aussi aux dermatomes classiques. Celui de L5 et celui de S1 ne correspondent pas aux schémas répandus. Ils sont réduits à une zone très limitée, à la face antéroexterne de la jambe pour le premier et à la face postérieure du mollet pour le second. Pour ces deux derniers segments, la cellulalgie n'existe que dans les cas où la souffrance segmentaire L4-L5 ou L5-S1 s'accompagne – ou s'est accompagnée – de névralgie sciatique. On ne les retrouve pas en cas de lombalgie liée à une pathologie de ces segments. En revanche, ces zones correspondent exactement à ce qu'il est convenu dans certaines représentations cartographiques de nommer « zones autonomes » (Netter), signifiant que ces petites zones ont une innervation cutanée monoradiculaire.

© 2009 Elsevier Masson SAS. Tous droits réservés

Figure 10.2. Examen des plans cutanés dans un syndrome vertébral segmentaire S1. a. zone cellulalgique examinée par le pincé-roulé (40 % à 50 % des cas) ; b. palpation du cordon myalgique du biceps crural (quasi constant) ; c. palpation des cordons myalgiques fessiers (constants) et des « points gâchettes ; d. palpation des cordons myalgiques du jumeau externe (quasi constant).

– Au niveau des *membres supérieurs*, les limites topographiques sont moins nettes. Les infiltrats cellulalgiques d'origine vertébrale se constatent au niveau du bras et à la partie externe et supérieure de l'avant-bras. Une cellulalgie locale est souvent le seul signe objectif retrouvé dans les cas de névralgie où il n'y a aucune hypo- ou hyperesthésie évidente au tact ou à la piqûre.

Dermocellulalgie active et inactive

Comme toutes les manifestations du *syndrome CTM segmentaire,* les infiltrats cellulalgiques peuvent être présents et douloureux à l'examen, mais « inactifs », ne provoquant aucune douleur pour le patient. En revanche, ils peuvent être « actifs », méconnus du patient et comme cela a été souligné plus haut, responsables de douleurs locales ressenties comme profondes et trompeuses.

Celles-ci simulent volontiers une douleur viscérale au niveau de l'abdomen ou du thorax (figure 10.1). Au niveau du dos, ces infiltrats provoquent des douleurs locorégionales (dorsalgies, lombalgies) situées plus bas que le segment vertébral responsable puisqu'ils occupent le territoire d'innervation cutanée des branches postérieures dont on sait le décalage entre leur niveau d'origine et leur territoire d'innervation (figure 10.4).

Ainsi, la douleur issue des segments de la jonction dorsolombaire T11-T12-L1 sera ressentie dans la région sacro-iliaque pour la région postérieure, simulant une lombalgie d'origine lombosacrée et

© 2009 Elsevier Masson SAS. Tous droits réservés

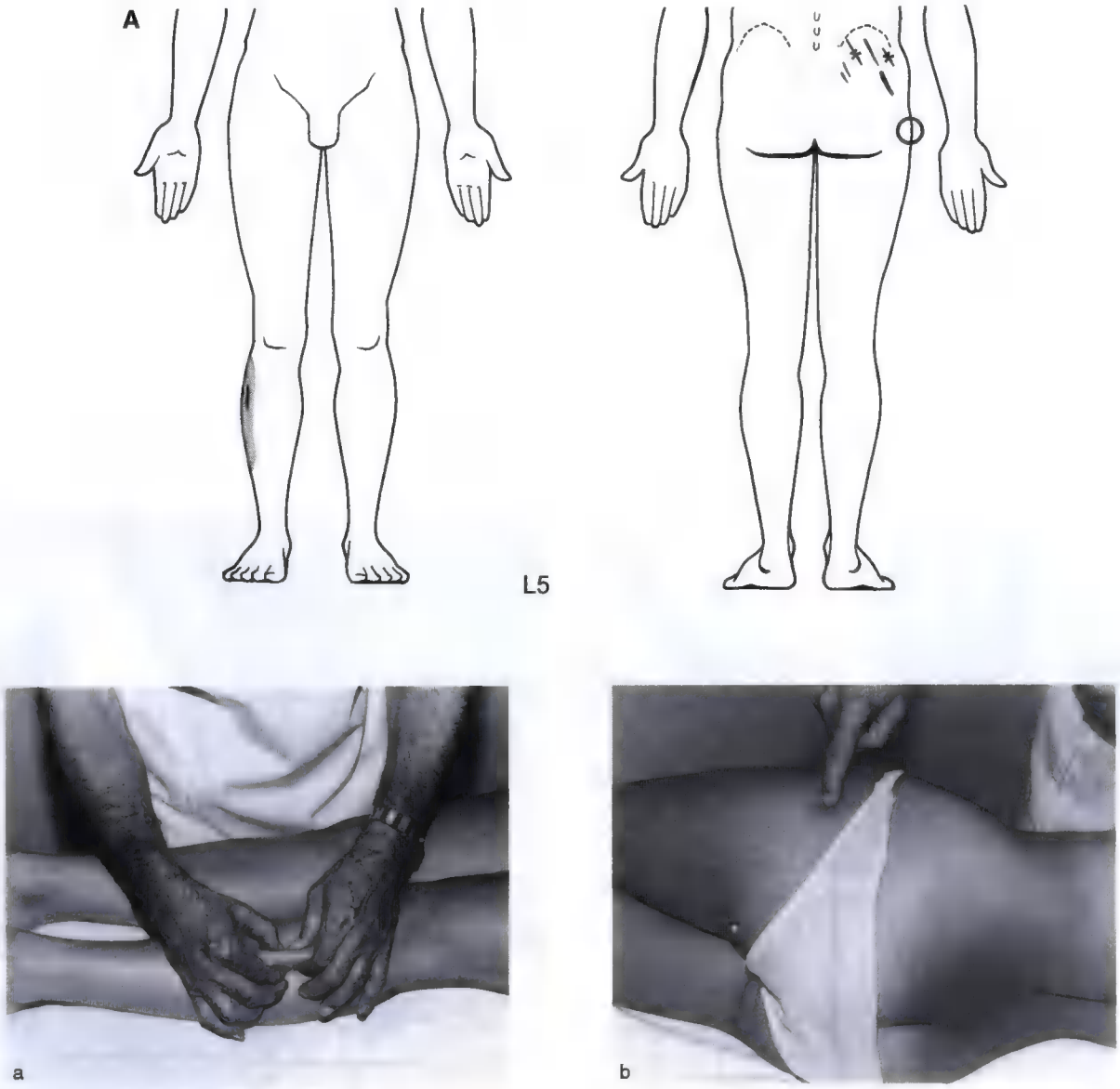

Figure 10.3A. Syndrome vertébral segmentaire L5.
– *Cellulalgie* : face antéro-externe de la jambe.
– *Cordons myalgiques* : muscles moyen fessier, petit fessier, fascia lata, grand fessier (faisceaux supérieurs surtout).
– *Hypersensibilité ténopériostée* : grand trochanter.
– *Points gâchettes* (*trigger points*) marqués par les croix.
a. Recherche de la cellulalgie dans un syndrome vertébral segmentaire L5. Elle n'existe que dans les cas de sciatiques ou de séquelles de sciatiques et pas lorsqu'il n'y a qu'une lombalgie. On la retrouve alors dans 60 % des cas. b. Palpation du trochanter. Il est souvent douloureux dans un syndrome vertébral segmentaire L5.
b. Palpation des cordons myalgiques des muscles fessiers.
Ils sont toujours présents dans une atteinte L5 et S1 et, à un moindre degré dans une atteinte L4.

© 2009 Elsevier Masson SAS. Tous droits réservés

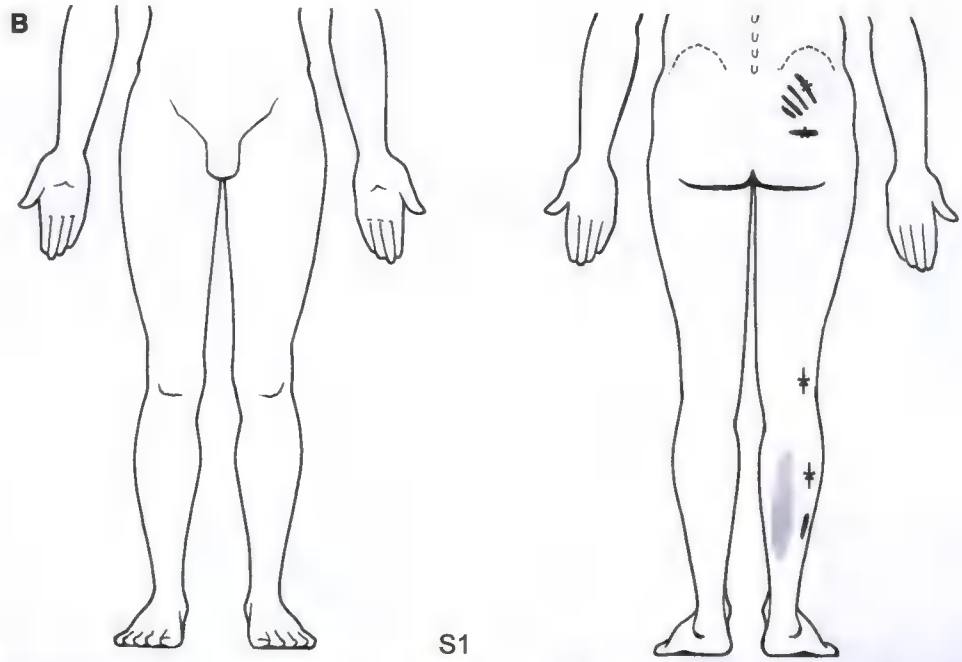

Figure 10.3B. Manifestations cellulalgiques, myalgiques et ténopériostées qui peuvent être retrouvées par la palpation dans une sciatique radiculaire L5 (a), dans une sciatique radiculaire S1 (b) :
– zones foncées : cordons myalgiques ;
– zones grisées : zones cellulalgiques (dans 40 % des cas environ) ;
– traits épais : cordons myalgiques ;
– étoiles « points gâchettes » (*trigger points*).

© 2009 Elsevier Masson SAS. Tous droits réservés

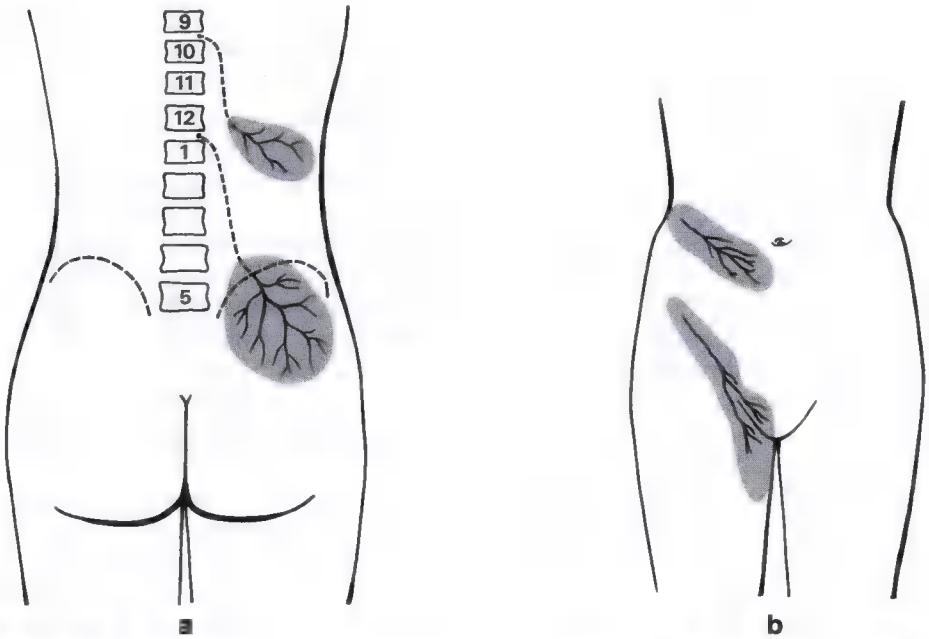

Figure 10.4. Zone cellulalgique dans les douleurs segmentaires T9-T10 et T12-L1. Elle occupe le territoire des rameaux cutanés de branche postérieure du nerf rachidien au niveau du dos (a) (constant) et de la branche antérieure au niveau de l'abdomen (b) non constant.

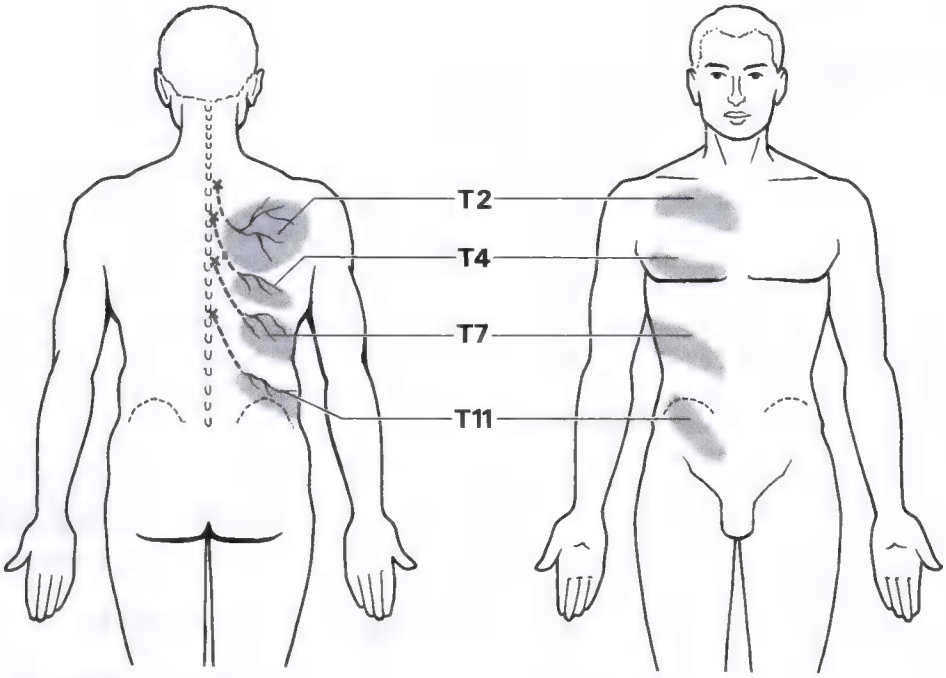

Figure 10.5. Une cellulalgie de la région médiodorsale et de la fosse sous-épineuse correspond, pour l'auteur, à des souffrances segmentaires du rachis cervical inférieur. Mais anatomiquement, ce large territoire est innervé par le rameau cutané de T2 et de T3 (voir chapitre *Dorsalgies*).
– À T4 correspond un territoire postérieur situé environ vers T8, et antérieur au niveau du mamelon.
– À T7 correspond un territoire postérieur situé au niveau de T11-T12, et antérieur au niveau des dernières côtes.
– À T11 correspond un territoire postérieur situé au-dessus de la crête iliaque et une zone antérieure (moins fréquente) située à la partie inférieure de l'abdomen.

© 2009 Elsevier Masson SAS. Tous droits réservés

éventuellement une douleur intestinale, rénale ou gynécologique pour la région antérieure. Les zones cellulalgiques avec leur correspondance segmentaire sont représentées (figure 10.6).

La présence d'une zone cellulalgique localisée, surtout si elle est unilatérale, implique l'examen attentif des segments vertébraux correspondants et la recherche d'autres manifestations du syndrome CTM segmentaire (cordons myalgiques, hypersensibilité ténopériostée) dans le même métamère.

Au niveau des membres, il peut arriver qu'une zone cellulalgique limitée soit responsable de la persistance d'une douleur régionale ou pseudoradiculaire. L'infiltration anesthésique locale de la zone cellulalgique supprime passagèrement la douleur rebelle. Ces zones cellulalgiques sont habituellement ignorées du patient, qui est tout étonné qu'elles soient aussi douloureuses à l'examen, même avec un « pincé-roulé » léger.

Ces infiltrats cellulalgiques disparaissent dès que disparaît la souffrance segmentaire qui les a engendrés. Dans les cas anciens, ils peuvent persister partiellement, moins douloureux et moins épais à la manœuvre du « pincé-roulé » et surtout peu responsables de douleurs. Un traitement local en vient généralement facilement à bout.

Dermocellulalgie et thermographie

Comme nous l'avions constaté au début de nos travaux (1968), le territoire cellulalgique est plus froid de 0,5° C à 2° C à la thermographie que son symétrique ou que les territoires voisins. Cela a été confirmé sur des centaines de cas par Gatto, notamment sur la cellulalgie du syndrome de la jonction dorsolombaire (voir p. 353) et celle, sus-orbitaire, des céphalées cervicales (voir p. 169). Gatto a constaté que cette perturbation thermique persiste 4 à 6 semaines après le traitement efficace qui a fait disparaître la douleur habituelle du patient, et rendu le pli de peau souple et indolore.

Sans parler de cellulalgie, Korr a remarqué que la zone de projection métamérique, correspondant à un segment vertébral en dysfonction, présente une faible résistance électrique, ce qui suppose une activité des glandes sudoripares, donc du sympathique.

Glover a décrit un « syndrome d'hyperesthésie » dans les douleurs de dos. Les zones d'hyperesthésie qu'il signale au niveau cervical et dorsal ne sont pas très différentes des zones cellulalgiques que nous pouvons constater. Il n'en va pas de même à la région lombaire. Mais Glover ne précise pas comment il détermine le niveau vertébral responsable, puisque, apparemment, il ne recherche pas la douleur segmentaire. Dans les premiers temps de notre étude sur ce sujet, nous avions prêté attention à cette notion d'hyper- ou d'hypoesthésie cutanée. Mais les résultats obtenus n'étaient pas clairs, il nous était apparu qu'il pouvait exister tantôt une hypo- tantôt une hyperesthésie. La manœuvre du « pincé-roulé » nous a semblé tellement plus fiable que nous avons abandonné cette recherche.

Dermocellulalgie et « cellulite »

La cellulalgie du syndrome CTM est d'origine nerveuse et est sans doute la conséquence d'un réflexe d'axone. Il ne faut pas confondre cette « cellulalgie » réflexe du syndrome CTM avec la « cellulite » – terme populaire –, qui est une forme de graisse. Les deux ont en commun l'épaississement des plans cutanés et la douleur à la manœuvre du pincé-roulé. Mais la « cellulite » est diffuse et symétrique mal limitée ; elle concerne toute une région, parfois l'ensemble du corps. Elle est de nature graisseuse, d'origine hormonale, le plus souvent liée à des facteurs génétiques, à un apport calorique important, à une rétention hydrique. Dans sa forme modérée, où elle donne localement l'aspect banal de la « peau d'orange », elle semble même être un processus physiologique normal, tant elle est fréquente, sous une forme limitée et modérée, chez la majorité des femmes. Il est évident que cette « cellulite » n'a pas une origine vertébrale.

La « dermocellulalgie » du syndrome CTM segmentaire est au contraire localisée, presque toujours unilatérale et très rapidement influencée par le traitement vertébral. L'effet de celui-ci est assez souvent immédiat : d'une manière étonnante, le pli devient souple et indolore après manipulation efficace ou infiltration articulaire postérieure. Dans les cas chroniques, un traitement complémentaire local peut être nécessaire.

Dermalgies viscérales

Jarricot a décrit des zones de dermalgie déterminées par la lésion de tel ou tel viscère. Ceci se rencontre effectivement, mais d'une manière générale lors d'atteintes viscérales connues et ne prête guère à confusion. Il faut néanmoins le savoir et y penser.

© 2009 Elsevier Masson SAS. Tous droits réservés

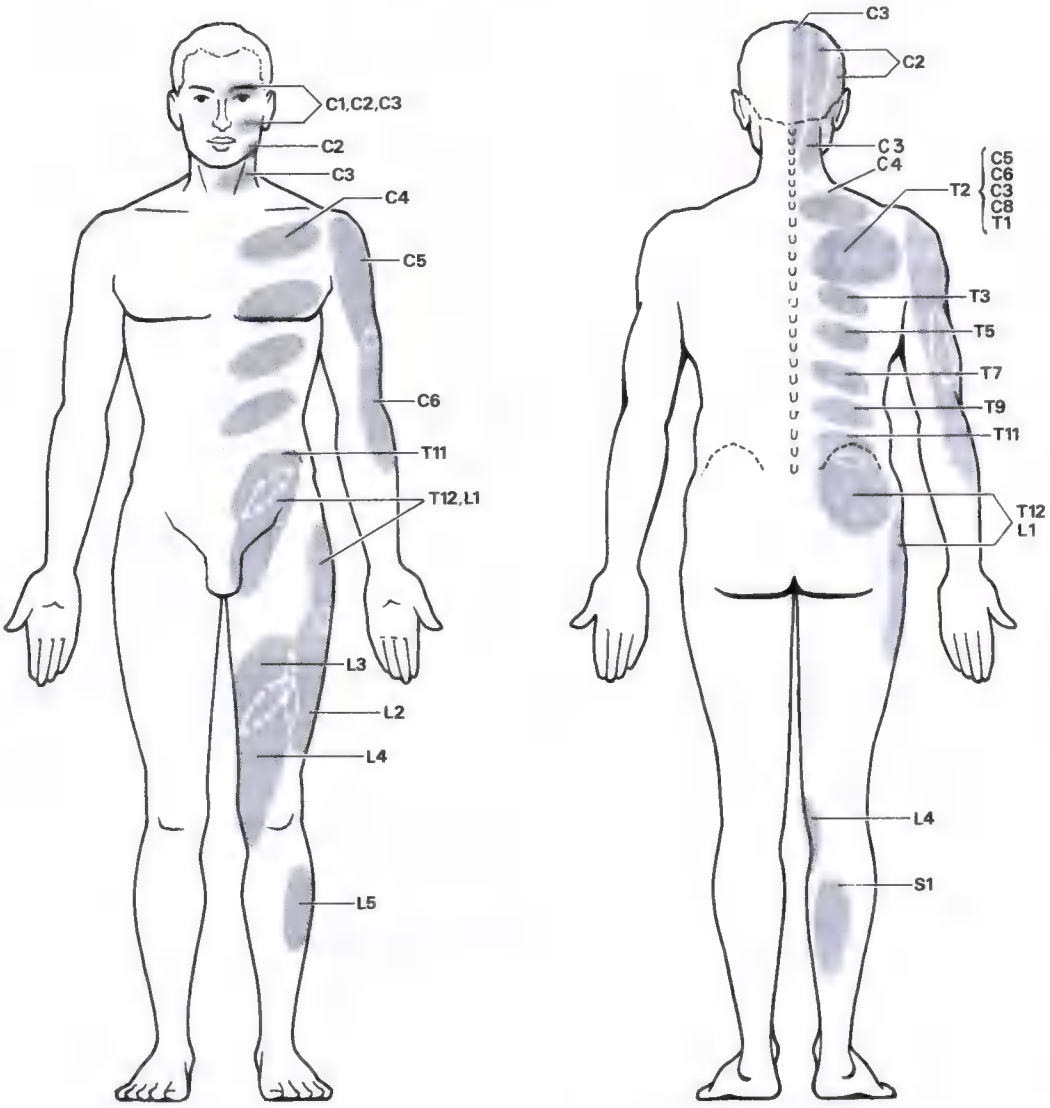

Figure 10.6. Syndrome cellulo-périosto-myalgique vertébral segmentaire (R. Maigne). Représentation des zones *cellulalgiques* douloureuses au pincé-roulé, avec leur correspondance segmentaire habituelle. Au niveau du cuir chevelu, le pincé-roulé est remplacé par le « signe de la friction ».

■ Cordons myalgiques indurés et points gâchettes (*trigger points*)

Dans certains muscles du myotome, une palpation attentive permet de mettre en évidence des faisceaux musculaires durs, très sensibles à la palpation, qui forment comme un cordon. Celui-ci est de diamètre variable selon les muscles concernés, allant de celui d'une aiguille à tricoter à celui d'un cigare. Longs de quelques centimètres (figures 10.7, 10.3b), ils présentent généralement en leur milieu un point précis très sensible à la pression. L'étirement produit par la palpation transverse du cordon (c'est-à-dire perpendiculaire à ses fibres) provoque un spasme du muscle perceptible et visible. Le même effet est obtenu par le contact de l'aiguille avec ce point. La pression faite sur lui reproduit habituellement une douleur locorégionale ou à distance souvent connue du patient, d'où le nom de point gâchette ou *trigger point* (figure 10.8). L'infiltration de ce point avec quelques gouttes de solution anesthésique provoque au début de l'injection le spasme et une vive douleur, locale et irradiée, qui disparaissent rapidement avec l'effet de l'anesthésique. La même injection

© 2009 Elsevier Masson SAS. Tous droits réservés

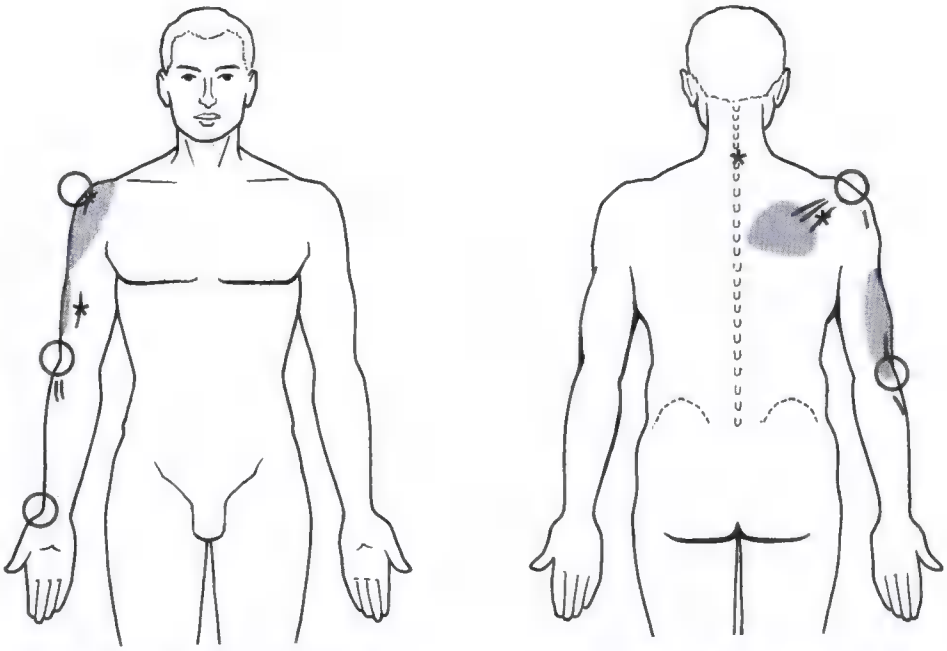

Figure 10.7. Les manifestations du syndrome segmentaire C6 : cellulalgiques, myalgiques, et ténopériostées qui peuvent être retrouvées par la palpation en cas de souffrance segmentaire C5-C6 (voir explications des zones sur la figure 10.2). Ne sont figurées ici que les plus habituelles.



Figure 10.8. Schéma d'un cordon myalgique avec un point gâchette (*trigger point*). Les cordons myalgiques peuvent présenter un point particulièrement douloureux à la palpation. La pression sur ce point myalgique « gâchette » (*trigger point*) ou le contact avec une aiguille peuvent déclencher ou reproduire une douleur locorégionale ou à distance. Celle-ci est souvent connue du patient. Dans cet ouvrage sur les schémas les cordons myalgiques sont figurés par des traits épais. Les points gâchettes le sont symboliquement par une croix (X). Ils le sont dans leurs emplacement les plus habituels, mais les variations sont fréquentes.
NB : La tradution littérale de trigger point est « point détente » ; mais l'usage fait qu'en français l'expression « point-gâchette » nous semble plus adaptée.

faite dans une partie voisine du muscle, à quelques millimètres près, ne produit aucune réaction.

Des cordons myalgiques similaires ont été décrits dans les années 1950 par des auteurs suisses et allemands, sous des noms divers (*hartspann*, *myogélose*) et avec des explications pathogéniques variées, mais généralement attribués à des troubles posturaux ou statiques ou à une irritation articulaire, comme par exemple les m. fessiers ou les muscles des cuisses dans une coxarthrose. Les descriptions les plus détaillées de cordons musculaires indurés ont été faites par Janet Travell, qui fut officiellement le médecin de John Kennedy. Ses descriptions sont à vrai dire quelque peu différentes de celles des auteurs germaniques. Pour ces derniers, les cordons musculaires sont relativement gros, ce sont des parties de muscles qui sont indurées. Travell s'intéresse à des cordons beaucoup plus petits et qui nécessitent souvent une certaine habitude pour les reconnaître, mais surtout elle insiste sur les *trigger points* qu'ils présentent. Elle considère ces *taut bands* (bandes tendues) du muscle comme étant la conséquence d'une fatigue excessive des faisceaux concernés (*overuse*) par mouvements répétés, efforts, troubles

© 2009 Elsevier Masson SAS. Tous droits réservés

posturaux ou statiques, ou lorsque les muscles en question font mouvoir une articulation lésée (gonarthrose par exemple). Ces *taut bands* présentent des *trigger points* ou points gâchettes. Ceux-ci, longtemps ignorés ou méprisés par le public médical, ont soudainement suscité un énorme intérêt dans les années 1990. Ils ont donné lieu à une littérature abondante dans les pays anglo-saxons, car ils apportaient une réponse pour un certain nombre de douleurs communes vues par les médecins et pour lesquelles ceux-ci n'avaient pas de solution. On considère que ces cordons sont faits de faisceaux musculaires hypercontractés qui diminuent les réserves d'énergie locale et affaiblissent la fonction des pompes à calcium, ce qui perpétue la contraction; celle-ci entraîne une diminution ou même un blocage de l'irrigation sanguine ainsi que l'accumulation de substances algogènes (bradykinine). J. Travell et D. Simons ont établi des cartes exhaustives de ces points gâchettes et de leurs irradiations.

Travell et l'ensemble des auteurs qui l'ont suivie attribuent ces cordons indurés à une surcharge fonctionnelle du muscle, ce qui paraît tout à fait exact pour certains. Mais cette origine locale ne concerne qu'une partie d'entre eux. Ils paraissent le plus souvent avoir une origine nerveuse réflexe, et appartenir à un syndrome CTM vertébral segmentaire. Un argument qui semble de poids en faveur de cette opinion est leur disparition ou leur désactivation parfois immédiate par le traitement vertébral (manipulation, infiltration).

Ignorant à l'époque les travaux de Travell, nous avions attiré l'attention sur l'existence de cordons myalgiques dans les sciatiques, les cruralgies, comme un des éléments de la douleur aiguë et surtout comme responsables de douleurs traînantes. Puis, en même temps que nous observions la présence de zones cellulalgiques dans le territoire d'innervation cutanée du n. rachidien correspondant à un segment vertébral douloureux, nous avons constaté la présence de tels cordons dans des muscles appartenant au même territoire métamérique. C'était le plus souvent un DDIM qui était responsable de la douleur segmentaire. Le traitement vertébral (manipulation) provoquait assez régulièrement la disparition parfois immédiate de la cellulalgie et des cordons myalgiques ou leur désactivation. C'est à partir de ces données, mille fois vérifiées par la suite, qu'a pu être décrit le syndrome CTM segmentaire.

Récemment, certains auteurs ont également émis l'hypothèse de l'origine nerveuse de ces cordons myalgiques et de leur *trigger points*, sans toutefois mentionner nos travaux, très antérieurs (Chu, Gunn, Quinter).

« Muscles cibles »

Ces cordons myalgiques siègent presque toujours dans les mêmes muscles pour un même segment vertébral et concernent la même partie de ce muscle. Ce sont des « muscles cibles ». Quelques-uns semblent spécifiques d'un segment : la courte portion du biceps crural (biceps femori) est pratiquement toujours concernée dans les sciatiques S1, de même que les fibres externes du jumeau externe. Le plus souvent, ils appartiennent à deux segments. Les m. fessiers (gluteus maximus, medius et minimus) sont toujours concernés lorsqu'il y a souffrance segmentaire d'un des deux derniers segments lombaires. Le pyramidal (piriformis) n'est guère concerné que dans les atteintes L5-S1.

Il en va de même au niveau du membre supérieur; les muscles cibles sont le sus-épineux (supra spinatus), le sous-épineux (infra spinatus) et le petit rond (teres minor) [C5, C6], le court supinateur (supinator) [C5, C6], les m. radiaux (extensor carpi) [C6, C7], le triceps, l'extenseur commun (C7), le sous-scapulaire (C6), etc.

« Points gâchettes » et douleurs projetées

Ces cordons indurés et surtout ces points gâchettes (figure 10.8) sont susceptibles d'entretenir des mois, des années, des douleurs rebelles; le patient les ignore car ils sont rarement douloureux localement, tandis que les douleurs qu'ils provoquent sont ressenties à distance (projetées). Un point myalgique du moyen ou du petit fessier peut, par exemple, être responsable d'une douleur qui pourra évoquer parfaitement une sciatique. Un cordon myalgique du sous-épineux peut simuler une douleur d'épaule, tandis qu'un point gâchette d'un muscle du mollet va provoquer une talalgie. Ils peuvent aussi être responsables de la persistance de douleurs dans les séquelles de cruralgie, de sciatique ou de névralgie cervicobrachiale. Tous les cordons myalgiques ne provoquent pas de symptômes douloureux à distance, car certains sont « inactifs ».

La projection douloureuse de ces points est analogue à celle qu'on peut provoquer par l'injection de quelques gouttes de sérum salé hypertonique au même endroit dans un muscle normal.

© 2009 Elsevier Masson SAS. Tous droits réservés

■ Hypersensibilité ténopériostée

Elle est assez fréquente. Elle est retrouvée dans le territoire du sclérotome, essentiellement au niveau des insertions ténopériostées ou des structures périarticulaires. Il s'agit parfois d'une douleur spontanée sous forme d'une pseudotendinite, mais souvent d'une découverte d'examen. La sensibilité du tendon est mise en évidence par la contraction du muscle contre résistance ou par la palpation comparative. Elle diminue considérablement aussitôt que la souffrance du segment vertébral responsable disparaît ou s'atténue. C'est ainsi que l'effet d'une manipulation ou d'une infiltration articulaire postérieure peut être quasi instantané. Cette sensibilité tendineuse d'origine vertébrale est particulièrement fréquente à l'épaule (sus-épineux, sous-épineux, biceps). Nombre d'apparentes « tendinites » disparaissent aussitôt après le traitement vertébral.

Si l'on palpe l'épicondyle d'un patient qui présente une douleur segmentaire C5-C6 ou C6-C7 due à un DDIM, ou à une poussée inflammatoire d'arthrose, on constate que sept fois sur dix, il est douloureux à la moindre pression du côté où est retrouvée la douleur articulaire postérieure. Cette

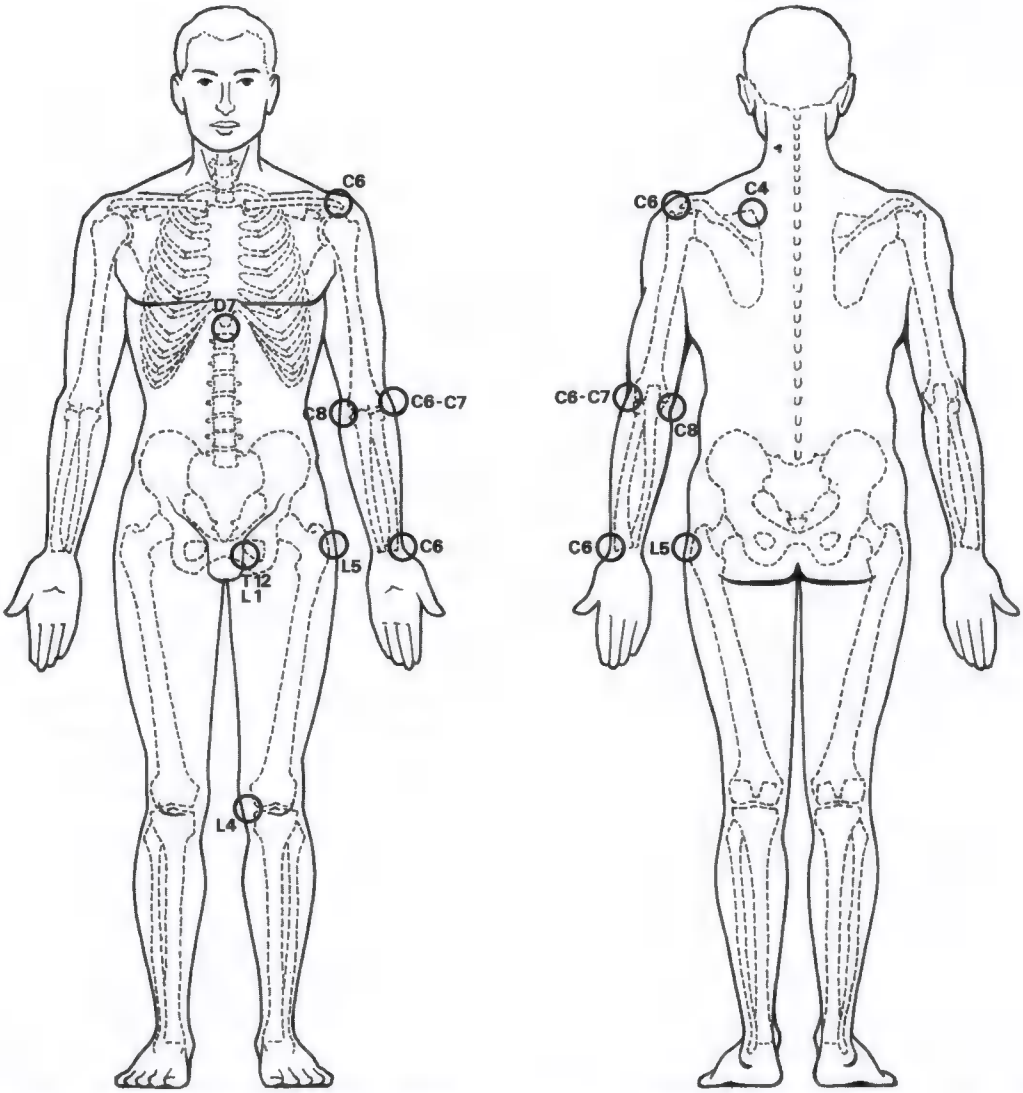

Figure 10.9. Syndrome cellulo-périosto-myalgique vertébral segmentaire (R. Maigne). Représentation des zones d'hypersensibilité ténopériostée d'origine vertébrale les plus fréquentes avec leur correspondance segmentaire habituelle.

© 2009 Elsevier Masson SAS. Tous droits réservés

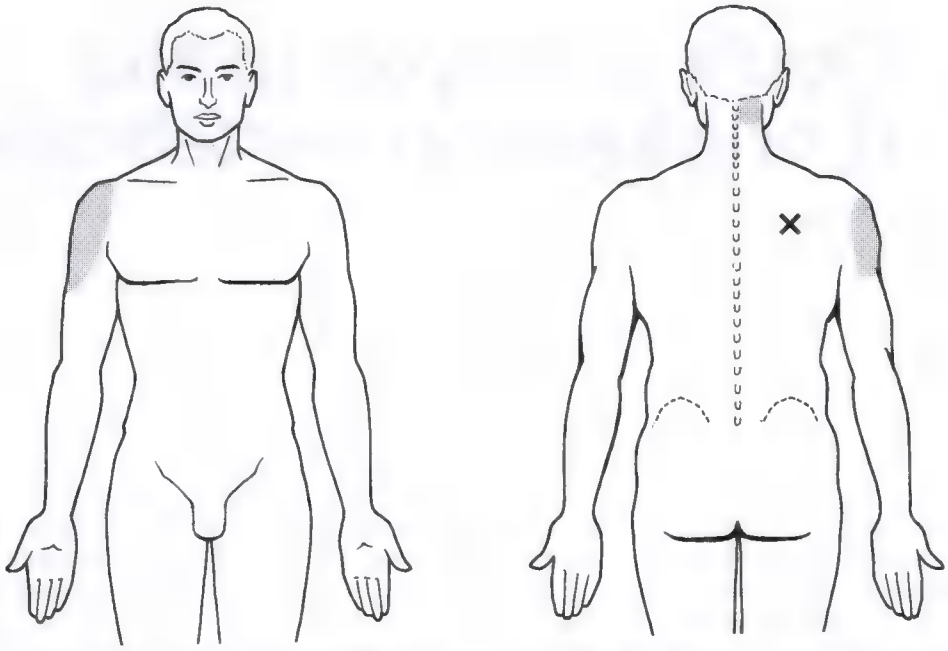

Figure 10.10. Projection douloureuse à partir d'un « trigger point », selon J. Travell. Un « trigger point » (point gachette) du muscle sousépineux provoque, s'il est actif, une douleur de la face antérieure de l'épaule, et plus rarement une douleur irradiée jusqu'à la face dorsale des premiers doigts.

hypersensibilité épicondylienne est habituellement ignorée du malade. Mais si celui-ci se livre à des travaux inhabituels de serrage ou de taille d'arbustes avec un sécateur par exemple, ou s'il joue au tennis avec excès ou s'il change de raquette – ce qui modifie ses habitudes musculoarticulaires –, il va déclencher très facilement une épicondylalgie qui répondra vite, parfois immédiatement à un traitement cervical. Dans les cas où l'irritation cervicale est légère, le traitement local de l'épicondyle (infiltration) peut suffire. Mais si le facteur cervical est plus marqué, ce dernier sera inefficace, d'effet passager, ou bien l'épicondylalgie récidivera à la première occasion (voir « Épicondylalgies », p. 321). Il en va de même pour d'autres douleurs d'insertion telles que certaines pubalgies qui ont souvent une origine ou une facilitation vertébrale (T12, L1) (voir « Pubalgie », p. 334), pour certaines pseudotendinites de la patte d'oie (L3, L4) ou du trochanter (L5) [figures 10.9 et 9.20].

Il apparaît que l'hypersensibilité ténopériostée d'origine vertébrale crée parfois, mais facilite souvent la douleur dite « d'insertion » ou la « pseudotendinite ». L'importance du stress local susceptible de provoquer la douleur spontanée est en proportion inverse du degré de facilitation vertébrale.

■ Manifestations CTM actives et inactives

Certaines de ces manifestations CTM du syndrome vertébral segmentaire, retrouvées à l'examen systématique dans le territoire métamérique correspondant à une souffrance vertébrale segmentaire, ne sont responsables d'aucune douleur spontanée. Elles sont « inactives ».

Lorsque existent plusieurs manifestations CTM liées à un même segment douloureux, il est fréquent qu'une seule d'entre elles soit active : ce peut être une zone cellulalgique, un cordon myalgique ou une insertion ténopériostée. Les autres sont mystérieusement inactives. Mais elles peuvent, à tout moment, devenir « actives » par accentuation de la souffrance vertébrale segmentaire, par irritation locale ou par baisse du seuil de tolérance. Il s'agit là d'une éventualité relativement fréquente, et particulièrement nette dans le cas du syndrome de la jonction dorsolombaire (voir p. 353).

Ces manifestations CTM sont elles-mêmes le point de départ d'influx nociceptifs susceptibles d'entretenir des réactions réflexes périphérie–centre–périphérie perpétuant et réactivant l'hypersensibilité vertébrale segmentaire.

© 2009 Elsevier Masson SAS. Tous droits réservés

11. Douleurs myofasciales d'origine non vertébrale

L'origine de douleurs locales ou projetées dans des tissus cutanés ou musculaires présentant des modifications de consistance et de sensibilité a été reconnue par de nombreux auteurs depuis longtemps. Des noms variés leur ont été donnés : cellulite, panniculose pour les infiltrats cutanés, fibrosite, myogélose, tendomyose, *myofascial pain*, *hartspann*, *trigger points*, etc. pour les cordons myalgiques. Leur distribution, les mécanismes invoqués dans leur production sont différents de ceux du syndrome cellulo-téno-périosto-myalgique (CTM) vertébral segmentaire de R. Maigne décrit dans le chapitre précédent. Mais il n'est pas douteux que nombre de cordons myalgiques qui rentrent dans le cadre de ce syndrome et qui disparaissent par le traitement vertébral ont été attribués par d'autres auteurs à des causes différentes.

■ Cellulite ou panniculose

La cellulite ou panniculose a été décrite la première fois par Balfour en 1816. Cette description a été reprise par de nombreux auteurs, notamment par Wetterwald. Il s'agit d'une sensibilité douloureuse du tissu adipeux qui se localise d'une manière privilégiée et symétrique en certaines régions : le plus souvent la nuque, les fosses sus-épineuses, la face externe des épaules, le pourtour des hanches et la face interne des genoux. Elle touche surtout les femmes. Elle peut être responsable de douleurs diffuses généralisées ou localisées, accentuées par la chaleur. La peau est adhérente aux plans profonds, le pincement d'un pli de peau met en évidence le phénomène de la « peau d'orange » qui traduit la dilatation des pores. Le pincement et le pétrissage de la peau sont très douloureux et redoutés de la patiente.

Il semble qu'il y ait un facteur génétique : la « cellulite » est souvent familiale. Elle est liée à des facteurs généraux neurohormonaux. La douleur est attribuée à une compression des terminaisons nerveuses libres par la pression interne. Elle est accentuée par la pression externe. On a pu lui attribuer la responsabilité de douleurs variées. En France, Laroche et Blatter, Debray et May entre autres ont publié des observations de douleurs abdominales trompeuses dues à la cellulite.

Dans les pays anglo-saxons, le terme de « fibrosite » englobe certaines sensibilités douloureuses des plans cutanés, musculaires, tendineux et aponévrotiques; cela inclut la cellulite telle que nous venons de la décrire mais aussi les douleurs tendineuses et musculaires décrites ci-dessous.

Remarque : *les infiltrats cellulalgiques localisés que nous décrivons dans le cadre du syndrome CTM vertébral segmentaire sont différents. Ils se voient chez n'importe quel sujet, et peuvent se situer dans n'importe quelle région du corps. Ils sont généralement unilatéraux et n'occupent qu'une petite surface. Ils peuvent être plus marqués chez certains patients, plus discrets chez d'autres. Ils peuvent se surajouter à des infiltrats cellulitiques régionaux, ce qui rend le diagnostic plus difficile. Leur topographie est évidemment directement liée à l'étage du segment vertébral responsable.*

■ Tendomyose

Sous ce nom ou sous d'autres (myogélose, *hartspann*) ont été décrits des états douloureux des muscles et des tendons qui ne rentraient pas dans le cadre strict de la pathologie classique (tendinites, ténosynovite, bursite).

Douleurs d'origine vertébrale. Comprendre, diagnostiquer et traiter
© 2009 Elsevier Masson SAS. Tous droits réservés

La *fibrositis* anglo-saxonne englobe d'une manière assez vague toutes les douleurs des parties molles. Certains l'ont divisée en fibrosite musculaire, fibrosite sous-cutanée, tendineuse, aponévrotique articulaire, etc.

Le mot « tendomyose » souligne l'habituelle sensibilité concomitante du muscle et du tendon. « La tendomyose est un trouble fonctionnel douloureux aigu ou chronique sans substratum humoral ou anatomopathologique actuellement connu. Il s'agit d'un syndrome caractérisé par des propriétés musculaires déterminées, provoquées par différents facteurs pathogéniques » (Brugger). La tendomyose entraîne des douleurs essentiellement liées au mouvement. Elles peuvent le rendre douloureux et le limiter. Le muscle concerné présente des indurations en faisceau ou en nodule. Ces états douloureux réflexes reconnaissent pour Brugger quatre groupes de facteurs étiologiques :

– le surmenage musculaire par excès d'activité ou par mauvaise attitude;

– une projection douloureuse dans certains muscles. Par exemple, chez le migraineux, il existe souvent, après une forte crise, des douleurs des m. peauciers de la face, notamment du frontal; chez le sujet souffrant d'angine de poitrine peuvent exister des tendomyoses du deltoïde et du sus-épineux, zones où se projettent les douleurs cardiaques;

– le traumatisme local. La douleur musculaire peut persister après celui-ci. On trouve alors non seulement une douleur au niveau de la contusion, mais aussi au niveau du tendon correspondant;

– un réflexe d'origine articulaire. C'est le cas des états douloureux tendineux et musculaires retrouvés par exemple dans les coxarthroses, les gonarthroses, etc. L'aspect clinique est parfois moins évident; c'est par exemple le cas des tendomyoses de la ceinture scapulaire provoquées par une souffrance de l'articulation acromioclaviculaire; la douleur tendinomusculaire passe ici au premier plan. La souffrance articulaire n'est pas toujours évidente et doit être recherchée. L'infiltration articulaire supprime aussitôt la douleur spontanée et la tendomyose réflexe.

Ces tendomyoses peuvent donc être responsables de douleurs locales, souvent à allure périarticulaire, ou de douleurs pseudoradiculaires. Le rôle des articulations interapophysaires est noté au même titre que celui des autres articulations synoviales, comme source possible d'une tendomyose des m. paravertébraux.

Le mécanisme pathogénique de ces tendomyoses n'est pas bien élucidé. Pour Brugger, il s'agit « d'une modification musculaire couplée à des mécanismes réflexes nerveux qui se traduit par des symptômes inhibiteurs de la fonction ». Cela « commence par une douleur à la contraction et passe par la désorganisation du schéma de contraction normale (fasciculations) jusqu'à l'apparition d'un blocage musculaire (contracture fasciculaire, rigidité) ». La tendomyose est ainsi « l'expression d'un effet de blocage neurovégétatif » et se rattache aux réflexes végétatifs les plus importants.

Ces « tendomyoses » ou ces « myogéloses » peuvent provoquer et entretenir des douleurs locorégionales et surtout des douleurs à allure pseudoradiculaire.

En fait, un certain nombre de ces états correspond aux cordons myalgiques indurés, et aux douleurs ténopériostées du syndrome segmentaire CTM (R. Maigne) décrit précédemment, et sont donc d'origine vertébrale; les autres, tout comme les *taut bands* de Travell, sont la conséquence de fatigue du muscle par surmenage ou autre motif évoqué par Brugger. Sans nier ces causes locales, l'origine vertébrale ou la facilitation vertébrale nous paraît de loin la plus fréquente.

■ *Taut bands* et *trigger points* (J. Travell et D. Simons)

Les *trigger points* ou points gâchettes musculaires ont été ainsi nommés parce qu'ils peuvent « déclencher » des douleurs régionales ou à distance. Ils se situent dans des cordons indurés (*taut bands*) dont le point central est particulièrement douloureux. La pression faite sur lui ou le contact avec l'aiguille provoque souvent la douleur projetée dont il est responsable. L'injection anesthésique la calme aussitôt.

Le contact de l'aiguille et la pression provoquent un bref spasme visible du faisceau musculaire. Il a pu être enregistré à ce moment des décharges répétitives de haute fréquence, de grande amplitude et de brève durée tandis que le reste du muscle se comporte comme un muscle normal (Travell et Simons).

Travell a popularisé ces *trigger points* et a étudié avec Simons la topographie de leurs projections douloureuses. Celle-ci est assez fixe pour une partie du muscle donnée, car un même muscle peut présenter plusieurs points gâchettes dont les projections sont différentes. Ils attribuent les cordons

© 2009 Elsevier Masson SAS. Tous droits réservés

musculaires indurés à une fatigue du muscle concerné par surmenage, trouble statique ou postural (jambe courte par exemple).

Pour Travell et Simons, et d'une manière générale pour l'ensemble des auteurs, ces *taut bands* et ces *trigger points* sont la conséquence d'un excès de fatigue des faisceaux musculaires concernés (*overuse*).

Il s'agit donc de manifestations analogues à celles décrites sous le nom de « myogélose » ou « tendomyose » dans les pays germaniques. Mais la recherche de Travell est plus fine et plus attentive pour retrouver le plus petit cordon myalgique susceptible de présenter un point gâchette ; point gâchette dont la description manque dans la version germanique.

Une aiguille de couple thermoélectrique introduite dans un « point gâchette musculaire » montre d'abord une température plus élevée que celle des tissus environnants, puis rapidement (15 à 60 s) la température tombe au niveau de celle des tissus voisins.

De nombreuses explications ont été avancées pour justifier la consistance particulière, dure, de ces cordons : tissu conjonctif fibreux, œdème local, myogélose (modification des colloïdes du muscle) qui n'ont pu recevoir aucune confirmation. La palpation du muscle donne l'impression d'une « contraction » localisée de celui-ci. Or, comme nous l'avons vu, l'électromyogramme ne révèle généralement aucune activité des unités motrices, et on peut d'ailleurs se demander comment le système nerveux pourrait commander la contraction isolée de certains faisceaux d'un muscle alors que les autres resteraient détendus.

C'est pourquoi Simons pense qu'il s'agit d'une « contracture » (contraction sans potentiel d'action) localisée. Celle-ci pourrait être déterminée soit par un effort dépassant les capacités des éléments contractiles et provoquant des microlésions responsables de perturbations métaboliques locales, soit par une répétition de contraintes sur le muscle entraînant un processus identique sur une partie vulnérable du muscle. Cette région lésée deviendrait incapable de se débarrasser de l'excès d'ions calcium libérés, ce qui provoquerait cette contracture locale permanente avec forte vasoconstriction.

Les perturbations circulatoires paraissent bien établies par étude de la température et de nombreux auteurs ont admis que les cordons musculaires sont une région d'ischémie locale.

Le caractère commun de tous ces cordons myalgiques d'origine locale ou vertébrale est leur hyperirritabilité, comme si les terminaisons nerveuses du nerf afférent au muscle étaient sensibilisées. Le rôle d'agents tels que sérotonine, histamine, kinine ou prostaglandine est souvent évoqué. Les biopsies d'Awad montrant au microscope électronique de nombreuses plaquettes (qui libèrent de la sérotonine) et des cellules de dégranulation (qui libèrent de l'histamine) ne sont pas contraires à cette hypothèse. L'hypersensibilité des cordons et particulièrement de leur point gâchette pourrait être due à des mécanorécepteurs ou des nocicepteurs sensibilisés. Comme dans le cas de la cellulalgie, le rôle d'un facteur périphérique ajouté à celui d'un réflexe médullaire semblent être un élément facilitant. Même dans les cas où une cause locale paraît devoir être retenue, un examen segmentaire attentif permet souvent de constater l'existence d'un facteur vertébral sensibilisateur ou provocateur.

© 2009 Elsevier Masson SAS. Tous droits réservés

12. Fibromyalgie

Depuis le début du siècle, le mot « fibrosite » a été utilisé dans certains pays anglo-saxons pour désigner des douleurs imprécises, cervicales, dorsales, lombaires ou des membres, lorsque la palpation révélait une douleur des tissus mous de la région.

L'idée a été reprise par Yunus (1981) qui, sous le nom de « syndrome fibromyalgique », décrit des douleurs intéressant muscles, articulations et zone d'insertion tendineuse. Cette affection essentiellement féminine (75 % des cas) serait très fréquente touchant surtout des femmes de la cinquantaine. Fatiguées, elles présentent des douleurs diffuses, une raideur matinale, une hypersensibilité aux émotions comme aux stress physiques, des céphalées, un côlon irritable, et se plaignent (« Docteur, j'ai mal partout »), etc.

Elles ont à l'examen un signe essentiel : des « points douloureux » multiples. Pour Smythe, il faut en trouver 12 sur 14 des sites proposés. Le nombre de points et les sites varient selon les auteurs. Ces sites sont en règle symétriques (pattes d'oie, trochanters, fosses sus-épineuses, épicondyles, etc.).

Les troubles du sommeil sont fréquents. Celui-ci n'est pas réparateur et il existe une importante activité d'éveil cortical que traduit le sommeil profond (Moldofsky). Troubles de la personnalité et troubles psychologiques sont fréquents.

Son apparition peut être isolée chez l'adulte jeune ou faire suite à des maladies variées, ou encore à un traumatisme physique ou psychique ; ces fibromyalgies dites réactionnelles ont la réputation d'être particulièrement sévères.

La bilatéralité des douleurs, la multiplication des zones douloureuses font de cette « polyenthésopathie » dite encore « Syndrome polyalgique idiopathique diffus » (M.-F. Kahn) une affection aux contours flous, mais fort différente du syndrome CTM segmentaire. Dans ce dernier, les manifestations retrouvées sont pratiquement toujours unilatérales, situées du côté de la douleur de l'articulation interapophysaire douloureuse du segment vertébral responsable. Elle est également différente des myalgies posturales. La coexistence est possible, « l'état fibromyalgique » du patient donnant de la voix à ces manifestations.

Les examens radiologiques et biologiques sont normaux, le bilan biologique sert essentiellement à différencier les multiples affections qui peuvent simuler la fibromyalgie.

De nombreuses controverses ont lieu concernant la fibromyalgie. La plus évidente concerne les fibromyalgies qui succèdent à des affections bien déterminées comme la polyarthrite rhumatoïde, le syndrome de Goujerot-Sjögren ou le lupus érythémateux et les fibromyalgies primitives. Il paraît certain que le diagnostic de fibromyalgie est tantôt porté par excès et tantôt méconnu.

Cette affection fournirait selon certains 10 % de la clientèle des rhumatologues. S'il est vrai, comme il est souvent écrit, que de nombreux cas de fibromyalgies ne sont pas diagnostiqués, on peut dire à l'inverse qu'il est des cas de douleurs apparemment un peu diffuses qui sont trop facilement étiquetées « fibromyalgies ». C'est le cas de nombreux patients présentant un syndrome des zones transitionnelles associées, tel qu'il est décrit au chapitre 49, et qui peuvent par ailleurs être légèrement dépressifs et un peu anxieux. Ces derniers vont pouvoir être soulagés par le traitement vertébral, éventuellement accompagné d'un traitement médical. Quant à la fibromyalgie, ce sont les antidépresseurs tricycliques qui donnent les meilleurs résultats, associés à des myorelaxants, à des traitements physiques consistant d'abord en exercices actifs, et aussi à des étirements, des massages, réalisés de préférence en milieu hydrique.

Douleurs d'origine vertébrale. Comprendre, diagnostiquer et traiter
© 2009 Elsevier Masson SAS. Tous droits réservés

13. Dérangement douloureux intervertébral mineur (DDIM) ou dysfonctionnement douloureux réversible du segment vertébral

Un faux mouvement, un effort, une chute peuvent provoquer une douleur vertébrale passagère ou tenace, alors que l'imagerie ne révèle aucune lésion et que l'examen clinique le mieux conduit reste lui aussi négatif. Il en va de même dans nombre de douleurs communes d'origine vertébrale où manque cette notion de début mécanique, qu'elle ait été oubliée ou qu'elle n'ait pas nettement existé.

En revanche, si on sollicite chaque segment vertébral par les manœuvres précises de « l'examen segmentaire codifié » (R. M.), celui-ci met presque toujours en évidence un segment douloureux, apparemment indemne de lésion, mais qui s'avère être responsable de la douleur ou de la gêne du patient. Cet état est habituellement réversible par manipulation appropriée. Mais celle-ci n'en constitue pas le seul traitement (figure 13.1).

C'est pour identifier cette douleur segmentaire particulière que nous avons proposé le nom de « dérangement intervertébral mineur » (DIM) [R. Maigne, 1964], défini comme une « dysfonction du segment vertébral, bénigne et réversible, de nature mécanique et réflexe, ayant tendance à être autoentretenue. La notion de « douleur » n'étant pas précisée dans le terme « DIM », il nous a paru plus juste, par la suite, de dire : « dérangement douloureux intervertébral mineur » (DDIM) [R. Maigne, 2004]. Il faut préciser ici qu'il n'est généralement douloureux qu'à l'examen segmentaire, la douleur dont il peut être responsable n'étant pas forcément ressentie à son niveau.

Le DDIM (par l'auteur) est la troisième clé *proposée pour, en addition aux données traditionnelles, mieux comprendre, diagnostiquer et traiter les douleurs communes d'origine vertébrale.*

Ces DDIM sont extrêmement fréquents et sont à l'origine de la plupart des douleurs communes d'origine rachidienne locorégionales ou à distance. Mais ils n'ont aucune traduction à l'imagerie, à une époque où l'image est reine. Seul un examen segmentaire systématique bien conduit les met en évidence, et

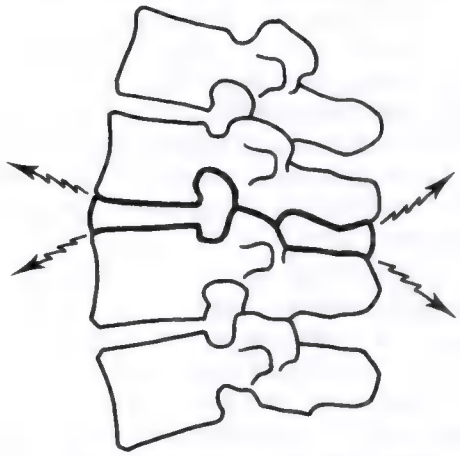

Figure 13.1. Dérangement douloureux intervertébral mineur (DDIM). C'est une dysfonction douloureuse bénigne du segment vertébral, de nature mécanique et réflexe. Celui-ci est douloureux lorsqu'on le sollicite directement par les manœuvres de l'examen segmentaire codifié de l'auteur.
Il est la conséquence d'efforts, faux mouvements, mauvaises positions, etc. Le segment concerné est habituellement indemne de lésions objectivables. Le DDIM est réversible, parfois spontanément, le plus souvent par manipulation. Mais celle-ci n'en constitue pas le seul traitement. Il est la cause la plus fréquente des douleurs communes d'origine vertébrale. Comme toute douleur segmentaire vertébrale, il détermine des perturbations palpables, plus ou moins marquées, dans les tissus du métamère correspondant, qui sont sources éventuelles de douleurs locorégionales ou à distance. Elles sont situées du côté de l'articulation zygoapophysaire douloureuse (syndrome cellulo-téno-myalgique segmentaire de R. Maigne).

Douleurs d'origine vertébrale. Comprendre, diagnostiquer et traiter
© 2009 Elsevier Masson SAS. Tous droits réservés

seul un traitement spécifique – manipulation appropriée, le plus souvent – peut les faire disparaître, parfois instantanément. Ce sont les raisons pour lesquelles ils n'ont pas été individualisés plus tôt et que leur réalité est parfois niée. En fait, quand il est bien identifié, d'autres traitements peuvent être opposés au DDIM.

C'est la pratique régulière et systématique de l'«examen segmentaire codifié» qui a permis de constater que certains segments vertébraux sont douloureux (figure 13.2), alors qu'ils passent inaperçus à l'examen clinique traditionnellement conduit et qu'ils sont strictement normaux à l'imagerie. Ils sont néanmoins responsables de douleur, mais celle-ci n'est pas toujours ressentie localement; elle l'est le plus souvent à distance. C'est ce que prouve la manipulation, car ces mini-lésions sont généralement régressives par son action. Correctement exécutée, elle fait disparaître parfois instantanément la douleur du segment et en même temps la douleur dont se plaint le patient. À l'expérience, la responsabilité de ces «détraquages» fonctionnels du segment vertébral est grande dans le domaine des douleurs communes d'origine vertébrale. Elle explique les bons résultats que permet la médecine manuelle lorsqu'elle est bien utilisée. Mais, si l'action de celle-ci est très démonstrative, elle n'en est pas le seul traitement. Les injections articulaires ou ligamentaires qui font disparaître la douleur segmentaire apportent le même résultat, mais celui-ci est souvent temporaire.

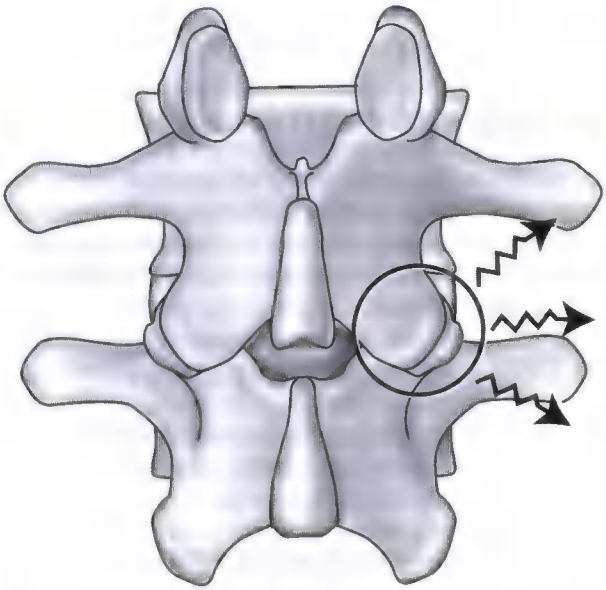

Figure 13.2. Dans un DDIM, il n'y a presque toujours qu'une seule articulation postérieure (droite ou gauche) qui est douloureuse à l'examen. C'est de son côté que se trouvent les manifestations métamériques du syndrome cellulo-téno-myalgique de l'auteur.

Définition

«Le DDIM est un dérèglement fonctionnel du segment vertébral, de nature mécanique et réflexe, qui rend celui-ci douloureux lorsqu'il est soumis à des pressions spécifiques (l'examen segmentaire codifié). Il est la conséquence d'effort, de faux mouvements, de mauvaises positions conservées, etc. Il n'a pas de traduction à l'imagerie et a tendance à être autoentretenu. Il est réversible dans la quasi-totalité des cas par manipulation appropriée. Il peut être responsable de douleurs locales ou à distance pour le patient. Celles-ci disparaissent dès que le segment concerné devient indolore, spontanément ou par traitement».

Ce concept de DIM ou DDIM comble un vide évident en matière de pathologie vertébrale commune. Le terme de DIM est d'ailleurs entré dans l'usage courant. Il est parfois utilisé à tort. Il est volontairement vague parce que nous n'en connaissons pas encore exactement le mécanisme, même s'il est possible d'émettre des hypothèses qui ne sont sans doute pas très loin de la réalité. On peut bien sûr discuter de son appellation, mais sa réalité clinique est incontestable.

Il est vrai que l'examen segmentaire qui conduit à le reconnaître peut apparaître difficile à ceux qui n'ont pas l'habitude des traitements manuels, donc de la palpation. Il demande certes un peu de pratique, de rigueur et d'attention. Il est trop souvent pratiqué à la va-vite, et dans des positions inadaptées du patient et de l'opérateur. Une longue expérience de l'enseignement nous a montré qu'avec un peu d'application, il est à la portée de tous, à l'exception d'un tout petit nombre qui semble – curieusement – totalement dénué du sens de la palpation, et pas seulement dans ce cas.

Évolution

Certains DDIM persistent, devenant chroniques. La plupart disparaissent spontanément, les autres ont tendance à une régression qui peut être rapide ou lente. Dans ce dernier cas, elle se fait en général en deux temps. Le premier voit disparaître la douleur que ressent le patient. Le deuxième concerne le segment lui-même, qui peut rester sensible à l'examen plus ou moins longtemps, inactif, ne provoquant aucune douleur, mais constituant un point de vulnérabilité. Au contraire, il peut être actif, responsable de douleurs épisodiques mais trompeuses si elles ne se manifestent qu'à distance.

© 2009 Elsevier Masson SAS. Tous droits réservés

■ Diagnostic d'un DDIM

Il y a deux étapes dans ce diagnostic, en présence d'un segment vertébral douloureux à l'examen segmentaire qui peut être tenu pour responsable de la douleur alléguée par le patient :
– *détecter un segment douloureux*. C'est le propre de l'« examen segmentaire codifié » ;
– *affirmer la nature bénigne et mécanique* de cette souffrance segmentaire par le contexte clinique et, si nécessaire, par les examens complémentaires.

Un troisième point sera de réunir les arguments qui permettent de penser que ce DDIM est bien responsable, directement ou par l'intermédiaire des manifestations réflexes qu'il détermine – comme toute douleur segmentaire – dans le métamère correspondant (voir « Syndrome cellulo-téno-périosto-myalgique segmentaire », p. 100).

Si la notion de douleur segmentaire constitue le point clé dans le diagnostic du DIM, il convient de tenir compte également de l'état de tension locale unilatérale des m. paravertébraux, appréciable par une palpation attentive. Celle-ci pourra aussi révéler, chez certains sujets chez qui ce signe est plus facile à mettre en évidence que chez d'autres, une tension du m. interépineux sous forme d'une minuscule olive allongée, plaquée contre l'épineuse et douloureuse à la palpation. Ces signes ne sont pas propres au dérangement intervertébral mineur; ils traduisent la douleur du segment quelle qu'en soit la cause.

Ces DDIM sont le plus souvent réversibles par manipulations appropriées; ils constituent la principale indication de ces techniques. Mais la manipulation n'est pas le seul traitement qu'on puisse leur opposer car elle peut être insuffisante, ou même contre-indiquée dans certains cas, en fonction notamment de l'état du rachis ou de l'état vasculaire du sujet. Alors, d'autres techniques manuelles, décrites dans ce livre, telles que les étirements musculoligamentaires digitaux, paraépineux, sur rachis immobile, apporteront une solution satisfaisante et sans risque, particulièrement au niveau du cou. Toutefois d'autres traitements sont possibles, infiltrations par exemple de l'articulation interapophysaire douloureuse à l'examen et parfois du ligament interépineux correspondant.

■ Différents états des DDIM

Les DIM peuvent être aigus ou chroniques. Il peuvent être « actifs » (responsables de douleur) ou « inactifs » (présents et douloureux à l'examen segmentaire mais non responsables de douleur pour le patient).

DDIM aigus

Les DDIM peuvent être aigus, consécutifs le plus souvent à un faux mouvement ou à un effort; ils peuvent s'accompagner alors d'une nette contracture musculaire locale. On peut dans ces cas parler d'entorse, mais il s'agit alors d'une entorse bien particulière sans lésion anatomique, puisqu'elle peut éventuellement être immédiatement soulagée par une manipulation appropriée.

DDIM chroniques

Ce sont les plus fréquents. La plupart se constituent sans phase aiguë de départ. Lorsqu'ils sont responsables de douleurs chroniques évoluant par poussées, les signes d'examen sont constants et retrouvés pendant les phases non douloureuses, même si celles-ci sont longues. Cela est très important pour le diagnostic.

DDIM « actifs » et « inactifs »

Les DDIM actifs sont ceux qui sont responsables de douleurs soit directement, soit par l'intermédiaire des manifestations cellulo-téno-périosto-myalgiques réflexes qu'ils déterminent dans le métamère correspondant (voir « Syndrome segmentaire cellulo-téno-myalgique », p. 100). Les DDIM inactifs sont douloureux à l'examen seulement, mais ne provoquent spontanément aucune douleur pour le patient. Cependant, ils peuvent à tout moment devenir actifs.

■ Diagnostic différentiel

En pratique courante, dans le cadre de douleurs communes, en dehors du DDIM, la souffrance segmentaire peut, sauf rares exceptions, être la conséquence d'une poussée inflammatoire d'arthrose ou d'une lésion discale.

Poussée congestive d'arthrose

Il n'est pas nécessaire que l'arthrose soit radiologiquement très évoluée pour présenter une poussée congestive (inflammatoire). Le rachis cervical est ici le plus souvent concerné. Le diagnostic entre souffrance mécanique et poussée congestive ne se pose guère lorsque l'examen révèle la vive sensibilité de plusieurs massifs articulaires postérieurs et si les tests de mobilisation sont douloureux dans tous les sens. Il est plus difficile si une seule articulation est touchée. Le test des mobilisations répétées en rota-

© 2009 Elsevier Masson SAS. Tous droits réservés

tion, centrées sur le segment concerné, orientera le diagnostic : elles sont habituellement douloureuses dans une seule direction, rotation droite ou gauche, s'il s'agit d'un DDIM; elles le sont dans les deux s'il s'agit d'une poussée rhumatismale. La confusion dans ce cas ne serait pas très grave. Le risque viendrait essentiellement d'utiliser la manipulation avec impulsion, comme traitement de la poussée inflammatoire d'arthrose, ce qui ne pourrait qu'aggraver les choses. Mais en pratique, l'application de la « règle de la non-douleur et du principe du mouvement contraire » (R. Maigne) interdirait ici l'usage de cette thérapeutique (voir p. 139).

En revanche, une fois la poussée terminée, on est souvent ramené à un problème mécanique que mobilisations ou manipulations peuvent résoudre.

DDIM et lésion discale

Il en va un peu différemment en ce qui concerne les lésions discales. La manipulation peut dans certains cas être le traitement efficace d'une affection discale authentique, responsable d'une sciatique par exemple, sans qu'il y ait modification appréciable de la hernie à l'imagerie. Il est évident qu'une hernie discale n'est pas un DIM. Il n'y a aucun problème de terminologie lorsqu'on est en présence d'une hernie discale caractérisée comprimant une racine nerveuse.

Mais il est des cas où les choses peuvent être moins nettes : un segment douloureux à l'examen segmentaire présente une discopathie. Est-ce la discopathie qui est directement responsable de la souffrance segmentaire ? Ou est-ce un DDIM favorisé par cette discopathie ? Si la manipulation est possible et qu'elle apporte un soulagement durable, on peut considérer qu'il s'agit d'un DDIM. En revanche, si les caractères cliniques, l'évolution permettent d'attribuer les symptômes à la lésion discale elle-même, il est clair qu'on ne parlera pas de DDIM.

Cette situation se rencontre assez souvent en pratique quotidienne. C'est en fait une question de vocabulaire de peu d'importance.

Localisation et nombre

Localisation

Les DDIM peuvent se retrouver à tous les étages de la colonne. Les zones transitionnelles du rachis sont toutefois particulièrement concernées.

Nombre

Pour une région donnée, il n'y a le plus souvent qu'un DDIM, parfois deux, portant habituellement sur des segments adjacents. En revanche, il n'est pas rare de retrouver chez un même patient plusieurs DDIM, les uns inactifs, les autres actifs, situés à différents étages rachidiens.

Association de DDIM à différents niveaux

L'association de DDIM à différents niveaux est assez fréquente dans les cas chroniques. Chez un patient présentant une lombalgie chronique provenant par exemple de L4-L5, l'examen mettra souvent en évidence des DDIM actifs ou inactifs siégeant sur les zones transitionnelles sus-jacentes : thoracolombaire, cervicodorsale, cervicoccipitale. Fait notable, ils se présentent presque toujours avec *la douleur articulaire postérieure du même côté*, droit ou gauche, réalisant un syndrome particulier : le « syndrome des zones transitionnelles » (R. Maigne), qui peut donner des tableaux cliniques bien particuliers par association des douleurs provenant de ces différents DDIM (voir « Syndrome des zones transitionnelles associées », chapitre 49).

DDIM et seuil de tolérance

Certains DDIM peuvent rester asymptomatiques et disparaître spontanément sans avoir jamais été gênants. D'autres ne se manifestent que par des douleurs épisodiques, tandis que les signes d'examen témoignant de la souffrance du segment responsable persistent en dehors des périodes douloureuses.

Il y a donc un *seuil de tolérance* à partir duquel le DDIM provoque des douleurs et au-dessous duquel il n'en provoque pas. Ce seuil est variable d'un sujet à l'autre. Il l'est chez un même sujet, selon les périodes. Il est des individus à « seuil bas » et d'autres à « seuil haut ». Les facteurs psychologiques jouent en ce domaine un rôle évident ; à plus forte raison lorsqu'il existe un état dépressif ou anxieux. La spasmophilie (avec tout ce que ce terme suscite de réserves) est un facteur fréquent de potentialisation de ces DDIM, par abaissement du seuil de tolérance et par hyperexcitabilité neuromusculaire.

Mais il peut s'agir aussi :

– de facteurs mécaniques qui peuvent solliciter et rendre actif tel ou tel DDIM : mauvaise position de travail ou de sommeil, faux mouvements;

© 2009 Elsevier Masson SAS. Tous droits réservés

– de causes internes, digestives, gynécologiques ou autres affections organiques, ou d'un état de fatigue lié à un excès de travail, à un manque de sommeil qui diminuent la tolérance du sujet;
– de causes externes, telles que froid, courant d'air qui vont augmenter la sensibilité des tissus.

Il semble bien que le DDIM puisse aussi être « réactivé » ou rendu symptomatique par l'irritation d'une des manifestations cellulalgiques, ténopériostées ou myalgiques réflexes qu'il provoque dans le territoire du métamère correspondant, comme nous allons le voir dans le chapitre suivant « Syndrome segmentaire ».

■ Traitement

Il n'y a pas de traitement standard des DDIM car s'ils ont des caractères communs, ils ne surviennent pas tous sur des rachis identiques, et sur des patients présentant le même terrain. Le traitement doit tenir compte du trouble dont il est responsable, de l'état vertébral, de l'état général, du terrain et des manifestations neurotrophiques associées. Le traitement le plus habituel consiste, sauf contre-indications particulières, en un traitement manuel, avec toutes les modalités que celui-ci comporte.

La manipulation avec impulsion en est le traitement habituel par son action sur les mécanorécepteurs, dans la mesure où elle détermine un important réflexe d'inhibition qui est sans doute le mode essentiel de son action. « La règle de la non-douleur et le principe du mouvement contraire » nous en donnent le mode d'emploi.

Elle peut être souvent remplacée par des mobilisations ou des manœuvres de détente musculaire.

Les étirements transversaux musculoligamentaires paravertébraux exécutés du bout des doigts sur rachis immobile peuvent être très efficaces. Ils peuvent être pratiqués sur des rachis fragiles. Ces procédés manuels nécessitent un long apprentissage pour être efficaces.

Ils peuvent dans bien des cas être remplacés par l'infiltration de l'articulation interapophysaire douloureuse, avec quelques gouttes d'un dérivé cortisoné. C'est le traitement que seront amenés à pratiquer ceux qui n'ont pas la maîtrise des traitements manuels, mais il va sans dire que l'infiltration, si elle peut assez souvent apporter un soulagement au patient, ne résout pas le problème mécanique sous-jacent. L'infiltration du ligament interépineux peut parfois se montrer utile.

Cas aigus

Pour la région lombaire et dorsale inférieure, ce peut être la manipulation, si elle est possible selon les règles d'application qui sont données dans cet ouvrage. Pour la région cervicale, il est préférable d'utiliser d'autres thérapeutiques manuelles, telles que les étirements transversaux portant sur les structures musculoligamentaires paravertébrales. Dans tous les cas, l'infiltration articulaire postérieure est souvent utile, apportant un soulagement appréciable, de même que les anti-inflammatoires et les antalgiques, sans toutefois résoudre le problème mécanique qui pourra être traité à froid ultérieurement. Au niveau cervical, l'immobilisation temporaire par collier est généralement à conseiller.

DDIM récidivants

Tel patient présente un syndrome douloureux dont le lien avec un DDIM vertébral est bien établi. Il est soulagé par le traitement, mais il récidive au bout de 3 ou 4 mois, et cela à plusieurs reprises. Chaque fois, l'examen révèle le même DDIM et la même manœuvre apporte le soulagement attendu en une ou deux séances. Entre les reprises de la douleur, on constate à l'examen segmentaire la réapparition progressive du DDIM et des manifestations métamériques associées. Il restera plus ou moins longtemps inactif avant de redevenir symptomatique.

Les causes de ces récidives sont multiples. Les mauvaises habitudes posturales sont le plus souvent en cause. Il peut s'agir pour le rachis cervical de positions de repos : dormir sur le ventre entraîne une rotation excessive du cou d'autant plus marquée que les muscles seront relâchés dans le sommeil. Il peut s'agir de gestes répétés dans les occupations journalières : tourner la tête pour prendre quelque chose derrière soi, faire de nombreux « créneaux » pour garer sa voiture en ville, par exemple. Des sièges ou des postes de travail mal adaptés peuvent aussi être en cause. Tous ces facteurs de récidive doivent être activement recherchés par l'interrogatoire. Une « jambe courte », des troubles statiques des pieds peuvent parfois retenir l'attention. Mais leur correction apporte rarement la solution.

Un « syndrome des zones transitionnelles associées » (R. M.) [voir chapitre 49] peut être en cause. Il est caractérisé, nous l'avons vu, par l'existence de DDIM sur d'autres segments vertébraux appartenant à des zones vertébrales transitionnelles. Même « inactifs », ceux-ci peuvent faciliter la récidive du

© 2009 Elsevier Masson SAS. Tous droits réservés

DDIM en cause. Il faut dans ces cas traiter tous les DDIM présents.

Enfin, la persistance de manifestations neurotrophiques métamériques (syndrome CTM segmentaire) déterminées par le DDIM peuvent être en cause : d'elles partent des influx nociceptifs qui contribuent à entretenir une hypersensibilité du métamère, d'où la nécessité de leur traitement local.

Cas chroniques

Dans les cas chroniques, des traitements manuels, avec toutes leurs modalités, sont le traitement de choix. Si pour des raisons variables, manipulation et mobilisations sont contre-indiquées, les manœuvres d'étirement musculaire transversal ont toujours leur place. L'infiltration articulaire avec un dérivé cortisoné est utile, surtout s'il y a une forte réaction périarticulaire. L'infiltration du ligament interépineux est parfois nécessaire. Le traitement local des manifestations CTM associées est souvent indispensable dans les cas anciens.

Traiter le terrain peut être important. Nombre de DDIM ne prennent de la voix que si la tolérance du sujet diminue : fatigue, état dépressif, décompensation d'une spasmophilie, affection intercurrente, etc. Il faut faire prendre conscience au sujet de ses mauvaises habitudes posturales très souvent en cause : siège, lit notamment. L'amélioration obtenue sera complétée par une rééducation.

Faut-il traiter les DDIM « inactifs » ?

Oui, s'ils semblent contribuer à entretenir d'autres DDIM qui, eux, sont « actifs » (voir « Syndrome des zones transitionnelles associées », chapitre 49). S'ils sont isolés et si leur traitement s'avère facile, il faut le faire. Sinon, il convient de les surveiller régulièrement d'une manière espacée, et de prévenir le patient des mouvements ou des positions à risque. C'est affaire d'appréciation en fonction du problème, de ses conséquences, et de la psychologie du patient.

Le dérangement intervertébral mineur est-il susceptible d'avoir des répercussions viscérales ?

La souffrance segmentaire qui entraîne des manifestations réflexes dans le territoire du n. rachidien correspondant a sans doute une certaine répercussion sur le système sympathique viscéral (viscérotome). Mais si elle existe – elle a été le souci essentiel des ostéopathes – il faut bien reconnaître qu'elle n'a guère, sauf rares exceptions, de traduction clinique objective.

Seuls les DDIM de la jonction thoracolombaire s'accompagnent avec une certaine fréquence de manifestations cliniques évidentes : météorisme abdominal, constipation, qui disparaissent après le traitement vertébral. Ces faits ne sauraient conduire à considérer que des dérèglements rachidiens sont à l'origine de la plupart des troubles fonctionnels viscéraux.

■ Hypothèse sur le mécanisme du DDIM

Il est logique de chercher d'abord s'il peut exister un élément *mécanique* non visible sur les radiographies qui serait susceptible d'expliquer cette douleur segmentaire. Si une telle lésion réversible existe, elle ne peut logiquement siéger que dans le disque ou les articulations interapophysaires.

Hypothèses mécaniques

Rôle éventuel des lésions discales

Les lésions discales modifient le fonctionnement du segment mobile. Elles amènent souvent une surcharge sur les articulations interapophysaires. Certains auteurs (Copman, Taillard, Brugger, etc.) considèrent à juste titre la souffrance articulaire postérieure comme une cause additionnelle de douleur dans les hernies discales.

On peut imaginer que des lésions intradiscales (incarcérations intradiscales, muettes par elles-mêmes) peuvent entraîner une dysfonction douloureuse des articulations postérieures ou créer une tension anormale du ligament interépineux. Ceci pourrait être le mécanisme de certains DDIM et rendre compte de l'effet de la manipulation qui normaliserait passagèrement le fonctionnement du segment. Si ce mécanisme peut être pris en compte dans certains cas, il ne saurait l'être d'une manière générale. Mais, le plus souvent, les DDIM siègent sur des segments où le disque apparaît normal sur les radiographies et le demeurent des années plus tard. En outre, des DDIM se rencontrent aux étages cervicaux supérieurs où il n'y a pas de disque. Le

© 2009 Elsevier Masson SAS. Tous droits réservés

rôle de lésions discales réductibles ne peut donc être rejeté, mais il ne pourrait rendre compte que d'une faible part des DDIM.

Rôle éventuel des articulations interapophysaires

Les lésions communes de ces articulations susceptibles de perturber leur bon fonctionnement sont essentiellement l'arthrose et les malformations. Le rôle des formations méniscoïdes intra-articulaires a été retenu par certains, leur éventuel blocage rendant compte de l'efficacité de la manipulation et justifiant son emploi.

Arthrose

L'examen segmentaire montre que l'arthrose vertébrale est le plus souvent indolore. Elle ne devient douloureuse qu'en cas de poussée inflammatoire.

Peut-elle favoriser des DDIM? On peut le penser, encore que la plupart des segments arthrosiques soient indolores à l'examen segmentaire. Lorsque sur ces rachis arthrosiques existe un DDIM, celui-ci se retrouve fréquemment sur le segment apparemment le moins atteint. Dans certains cas, l'état arthrosique du segment semble compliquer le DDIM, rendre son traitement plus difficile et favoriser les récidives.

Le plus souvent, l'arthrose semble agir comme une « rouille » favorisant des enraidissements segmentaires plus que des DDIM. Mais il est des cas où son rôle de facilitation paraît assez évident dans certains DDIM.

Malformations articulaires

Rappelons que Putti (1927) attribuait aux articulations interapophysaires la responsabilité habituelle des lombalgies et des sciatiques. Outre les lésions arthrosiques, il attachait de l'importance à leur asymétrie de surface ou d'orientation. On peut actuellement mettre celles-ci en évidence sur les coupes scanographiques, mais aucune preuve n'est encore apportée quant à l'éventuelle responsabilité de ces asymétries, en tout cas pas en ce qui concerne les dérangements intervertébraux mineurs.

Gillot et Freudenberg ont pu constater la fréquence de certaines anomalies au niveau du rachis lombosacré, notamment la fréquence de crêtes transversales sur les surfaces des articulations lombosacrées. Ils estiment qu'elles pourraient être responsables de « blocages articulaires ». Pour Farfan, ces crêtes sont fréquentes chez les sujets âgés ou chez les sujets présentant une discopathie très évoluée au même étage, mais ne jouent pas de rôle dans d'éventuels blocages.

De toute façon, si ces lésions peuvent expliquer certains cas, elles ne sauraient rendre compte de l'ensemble.

Formations méniscoïdes

Certains auteurs ont pensé pouvoir expliquer l'action favorable des manipulations par la libération qu'elles apporteraient à un blocage intra-articulaire de certaines formations méniscoïdes intra-articulaires.

L'incarcération de cette formation méniscoïde provoquerait une traction douloureuse de la capsule articulaire richement innervée sur laquelle elle s'insère, déclenchant une contracture réflexe. Celle-ci augmenterait le blocage qui accroîtrait le tiraillement sur la capsule et engendrerait ainsi un cercle vicieux.

Ce mécanisme séduisant évoqué par Kos (1972) a été réfuté par beaucoup. Reprenant leur étude anatomique, Bogduk (1984) constate que la plupart de ces formations « méniscoïdes » ont une forme qui ne permet guère un tel blocage et même lorsque celui-ci apparaît possible, il n'entraînerait aucune traction sur la capsule articulaire tant est lâche la base de la formation méniscoïde. Il en décrit trois types.

Pour Giles (1986), ceci n'est pas exact en ce qui concerne les articulations lombosacrées. Il critique l'étude de Bogduk qui ne porte que sur les articulations lombaires et pas sur les articulations lombosacrées. À ce niveau, comme au niveau cervical, Giles note deux types « d'inclusions synoviales » qui seraient susceptibles d'être coincées entre les surfaces articulaires lors de certains mouvements et de provoquer alors une traction douloureuse sur la capsule articulaire déclenchant une contracture réflexe : il s'agit d'une large inclusion graisseuse et vasculaire située à la partie inféromédiale de l'articulation et d'une inclusion dense fibreuse partant du ligament jaune située à la partie médiale (interne) de l'articulation.

Une autre question est de savoir si ces replis synoviaux sont innervés ou non. Pour Mooney et Robertson (1976), la membrane synoviale est richement innervée, mais ils n'apportent aucune preuve histologique. Pour Wyke (1981), il n'y a aucune terminaison nerveuse d'aucune sorte dans la synoviale et dans les pseudoménisques de ces articulations. Mais Giles et Taylor (1987) mettent en évidence par la méthode de l'imprégnation à l'argent l'existence de terminaisons nerveuses dans les replis synoviaux des articulations lombaires inférieures, « qui semblent être des nerfs afférents ayant probablement une fonction nociceptive ».

© 2009 Elsevier Masson SAS. Tous droits réservés

Si ces travaux sont confirmés, il resterait à démontrer que ces terminaisons existent à tous les niveaux du rachis. Il est peu vraisemblable que ce soit là le mécanisme habituel des DDIM.

Mécanisme réflexe

La plupart des DDIM rencontrés en clinique quotidienne siègent sur des segments vertébraux qui paraissent indemnes de lésions discales ou articulaires postérieures dans l'état actuel des investigations possibles.

Il faut toutefois remarquer que dans le système particulier que représente le rachis, au fonctionnement strictement automatique, il ne semble pas nécessaire d'invoquer l'existence d'un élément mécanique permanent pour expliquer un dysfonctionnement segmentaire douloureux qui se perpétue.

Lorsque survient une sollicitation excessive portant sur un segment vertébral à la suite d'un effort, d'un mouvement excessif et soudain, les muscles, les ligaments du segment en cause sont soumis *d'un côté* à un tiraillement excessif. Les propriocepteurs tendineux et musculaires situés de ce côté vont envoyer un nombre accru d'influx nociceptifs vers le segment médullaire correspondant. La fréquence de décharge de ces récepteurs est proportionnelle au degré de tension et de célérité de la légion causale. Du fait de la non-adaptabilité de ces récepteurs, la décharge aura tendance à se perpétuer. En outre, des sollicitations extrêmes répétées vont provoquer la souffrance de l'articulation ou du ligament interépineux et déclencher une contracture réflexe des muscles concernés. Celle-ci tend à protéger le segment mais ne peut le faire qu'imparfaitement, étant donné les énormes bras de levier qui jouent sur tous les éléments sensibles lors de mouvements amples, rapides, d'effort ou de certaines positions. Ce sont de perpétuelles occasions pour réactiver le cercle vicieux et entretenir le détraquage de tous les servomécanismes qui assurent l'harmonie de fonctionnement et la résistance du rachis.

Cette particularité de l'automaticité du fonctionnement vertébral peut être illustrée. Si on souffre d'une légère entorse tibiotarsienne, on boite lorsqu'on marche sans y penser (marche automatique), car les stimuli douloureux partant du ligament atteint déclenchent un blocage fonctionnel tendant à immobiliser au maximum l'articulation. Mais si on veut ne pas boiter, et si on peut dominer la douleur, on pourra imposer à ses muscles et à son articulation un mouvement normal et dérouler son pied. Rien de tel n'est possible au niveau vertébral. Le plus courageux ne pourra se redresser normalement s'il a un lumbago aigu, ni obliger son cou à être souple s'il a un torticolis.

Le fonctionnement automatique des m. intrinsèques de la colonne fait que nous n'avons pas la possibilité d'agir par la volonté sur tel ou tel groupe musculaire ou sur tel segment vertébral. Un mouvement vertébral est un mouvement global. Il met en jeu un nombre important de faisceaux musculaires aux insertions complexes qui doivent fonctionner en parfaite synergie pour amener une parfaite répartition des contraintes dans le segment mobile lors des mouvements et des efforts.

C'est à partir des récepteurs proprioceptifs dont les ligaments, les muscles et la capsule articulaire sont très riches, que partent les messages qui gagnent la moelle. Si un segment vertébral devient douloureux, il se produit aussitôt une réponse des muscles, qui tendent, sans y réussir vraiment, à réaliser un blocage fonctionnel segmentaire.

Dans un DDIM, les propriocepteurs tendineux et musculaires envoyant ces influx nociceptifs vers le segment médullaire correspondant, la répétition de ces agressions finit par créer un état d'hypersensibilité du segment médullaire correspondant, qui va entraîner une hypersensibilité des tissus du métamère se traduisant par une cellulalgie dans tout ou partie du dermatome, des cordons myalgiques indurés présentant ou non des points douloureux « gâchettes » dans certains muscles du myotome et enfin une hypersensibilité des insertions ténopériostées. Tous ces foyers CTM étant eux-mêmes source d'influx nociceptifs, tout concourt à créer et à entretenir cette hypersensibilité du segment et des tissus du métamère, car – sauf repos absolu de la région – le circuit douloureux ainsi créé sera sans cesse réactivé.

En 1989, Bastide proposait de considérer les petits muscles au pouvoir mécanique quasi nul comme des organes proprioceptifs. Des travaux ultérieurs (Nitz, Peck) lui ont donné raison. Les petits muscles vertébraux unisegmentaires (voir p. 32) sont très riches en fuseaux neuromusculaires et ont de ce fait un rôle essentiel dans le contrôle et la gestion des mouvements du segment vertébral. Leur contracture maintenue est une explication logique du « dérangement douloureux intervertébrale mineur », tout comme le soulagement qu'apporte la manipulation, l'étirement qu'elle fournit ayant un effet inhibiteur sur la contracture.

Conclusion

Le concept de dérangement douloureux intervertébral mineur comble un vide en matière de pathologie

© 2009 Elsevier Masson SAS. Tous droits réservés

douloureuse du rachis. Non seulement il donne un substratum médicalement acceptable et cliniquement logique aux manipulations ; mais il déborde largement le cadre de ce moyen thérapeutique. Il rend compte d'un grand nombre de douleurs vertébrales communes pour lesquelles il sera possible d'apporter non seulement une explication rationnelle, mais surtout de proposer un traitement prenant en compte ses origines et l'état clinique et radiologique du patient.

Dans un article consacré à la *Physiopathologie des douleurs rachidiennes mécaniques*, Lagarrigue et Lazorthes écrivent : « La plupart des signes du "dérangement intervertébral mineur" et du "syndrome cellulo-téno-myalgique de Maigne" trouvent une explication dans les notions anatomiques et physiopathologiques récentes ».

■ Confusions

DDIM et « lésion ostéopathique »

À la lecture de certains articles, on peut constater que certains confondent dérangement intervertébral mineur, lésion ostéopathique (devenue « dysfonction » somatique) et *facet syndrome*. Ces termes sont pourtant loin de désigner les mêmes choses.

Rappelons que les ostéopathes et les chiropracteurs convaincus – à juste titre dans de nombreux cas – de l'efficacité de leurs manipulations ont cherché à leur donner un support pour les expliquer. Ce furent la « lésion ostéopathique » pour les ostéopathes, la « *subluxation* » pour les *chiropractors*.

La « lésion ostéopathique » (devenue « dysfonction somatique ») est définie par *une perte de mobilité du segment concerné, une asymétrie vertébrale, une tension des tissus paravertébraux*, tout ceci étant apprécié par palpation. Il a malheureusement été montré, y compris dans les milieux ostéopathiques, que cet examen palpatoire subtil n'est pas reproductible.

La subluxation des *chiropractors* était également diagnostiquée par palpation et pouvait être objectivée (?) par la radiographie. La manipulation avait pour ambition de « réajuster » la vertèbre. Mais une très forte évolution s'est faite chez les *chiropractors* dont les conceptions se sont très fortement modifiées et médicalisées ces dernières années.

Sensiblement sur la même période, les écoles d'ostéopathie américaines sont devenues de vraies écoles de médecine, le diplôme de docteur en ostéopathie (DO) qu'elles délivrent donne aux États-Unis les mêmes droits que le titre de docteur en médecine (MD). Les étudiants ne s'intéressent plus aux traitements manuels et les abandonnent même dans les indications qui nous paraissaient les plus évidentes. Il faut comprendre que la manipulation ostéopathique qui traite ces « dysfonctions somatiques » n'a jamais eu pour but de soulager telle ou telle douleur, mais de rendre à l'individu sa capacité de résistance à la maladie. Abandonnant la théorie, ils abandonnent l'outil. En revanche, un tout petit nombre de ces étudiants choisit de suivre des cours d'« ostéopathie crânienne ». Celle-ci constitue une néo-ostéopathie qui tend à attribuer l'essentiel de la pathologie à de mini-déplacements des os du crâne. Cette conception n'a pas, dit-on, l'approbation de l'ensemble du corps professoral, mais les écoles qui ont reçu d'énormes dons et legs pour la cause de l'ostéopathie risqueraient d'avoir des problèmes si elles affichaient trop ouvertement une reconversion à la médecine traditionnelle.

Aucune attention et aucune référence ne sont donc faites à la douleur dans la définition de la « dysfonction somatique ». Il était même impératif, en ostéopathie traditionnelle, de ne provoquer aucune douleur pendant l'examen palpatoire, car cela risque d'entraîner une réaction des tissus paravertébraux perturbant le diagnostic palpatoire. Ce point essentiel est retrouvé dans la littérature ostéopathique et nous a été confirmé par des autorités ostéopathiques américaines.

C'est une conception voisine, fondée, en ce qui concerne le rachis, sur la perte de la mobilité segmentaire, et la malposition vertébrale qui a été adoptée par la plupart des écoles de médecine manuelle dans le monde pour caractériser la lésion à manipuler.

Tout à l'opposé, le diagnostic de DDIM est fondé sur la *douleur du segment provoquée lors de l'examen*. Il n'est pas tenu compte de la mobilité du segment si tant est qu'elle soit appréciable. On peut d'ailleurs penser que seul un segment dont le fonctionnement est douloureux peut être à l'origine d'influx nociceptifs suffisants pour déterminer des douleurs locales ou à distance.

Mais il faut savoir que nombre de ceux qui utilisent quelques techniques manipulatives croient que manipulation et ostéopathie sont strictement synonymes, et qualifient même de traitement ostéopathique des manœuvres d'orthopédie classique !

Syndrome facettaire et DDIM

Le terme *facet syndrome* est encore largement utilisé. C'est Ghormley qui le forgea en 1933. Il voulait désigner par ces mots la responsabilité des articulations interapophysaires arthrosiques dans la genèse des sciatiques. Il n'était pas le premier à évoquer leur rôle dans ces affections. D'autres – il le signale

© 2009 Elsevier Masson SAS. Tous droits réservés

lui-même – l'avaient fait avant lui (Goldwaith, 1911 ; Danforth, 1925; Putti, 1927; Ayers, 1929, etc.). Mais il était le premier à leur donner une appellation qui devait avoir du succès. Il était aussi le premier à faire des radiographies qui montraient « clairement » les rétrécissements du trou de conjugaison, considérés comme responsables des sciatiques et dus à des lésions arthrosiques ou à l'« emboîtage » excessif de ces articulations, lui-même conséquence d'un pincement discal. Il soulignait qu'il avait pu guérir des sciatiques en enlevant un massif articulaire postérieur; mais il conseillait d'une manière générale d'y associer une greffe lombosacrée et sacro-iliaque. L'articulation sacro-iliaque était à l'époque tenue pour être une source commune de lombosciatalgies et rentrait aussi, selon Ghormley, dans le *facet syndrome* puisqu'il s'agit d'une articulation synoviale.

Peu après, Mixter et Barr (1934) inauguraient l'époque du disque qui éclipsa le *facet syndrome* jusqu'à la publication de Rees (1971) sur la « rhizolyse bilatérale percutanée des nerfs segmentaires dans le traitement des syndromes discaux lombaires », avec laquelle il revendiquait 99,8 % de succès (autrement dit, la dénervation des articulations postérieures des trois derniers niveaux lombaires qu'il effectuait par voie percutanée avec un bistouri). Son travail fut repris par Shealy (1974) qui proposa la dénervation des facettes par « radiofréquence percutanée » sous contrôle radiologique, technique reprise après lui par de nombreux auteurs avec des résultats très inférieurs à ceux de Shealy (de l'ordre de 30 % en général).

Le terme de *facet syndrome* a été relancé par Mooney et Robertson (1975) qui proposent de l'étendre aux douleurs projetées dans le membre inférieur à partir des articulations des derniers segments lombaires.

Ils proposent, pour en faire le diagnostic, le *facet block*, c'est-à-dire l'injection anesthésique faite sous écran dans les trois articulations contiguës d'où est supposée partir la douleur. En cas de succès, la thermocoagulation percutanée est pratiquée sur ces trois articulations. Il s'agit ici toujours des trois derniers segments lombaires.

Depuis 1962, l'infiltration anesthésique articulaire postérieure à titre de test et son injection cortisonée à titre thérapeutique étaient utilisées en routine dans le service de médecine physique de l'Hôtel-Dieu de Paris (R. Maigne). La première publication spécifique sur ce thème fut faite en 1971 au Congrès international de médecine manuelle qui s'est tenu à Monaco et qui fut publié dans les *Annales de médecine* en 1972, mais cette pratique était déjà signalée dès 1964 dans différents exposés, cours ou articles.

Comme nous l'avons vu, dans la littérature anglo-saxonne, le terme de *facet syndrome* est habituellement utilisé pour désigner les douleurs provenant d'articulations arthrosiques, ou déséquilibrées par des lésions discales, et ne concerne guère que les articulations lombaires inférieures.

Or la douleur articulaire postérieure est une constante dans le DDIM. On pourrait, avec une vue superficielle des choses, considérer ces douleurs articulaires postérieures de DDIM comme étant un *facet syndrome* puisque, dans certains cas de DDIM, l'infiltration articulaire postérieure peut suffire pour soulager le patient. *Mais cela ne rend pas compte de l'habituelle douleur des autres constituants du segment mobile.* Si la souffrance articulaire postérieure est souvent dominante dans le DDIM, elle est parfois au deuxième plan derrière celle du ligament interépineux, ou celle d'un muscle qui meut directement le segment en question. La manipulation réussie faisait bien disparaître la douleur articulaire postérieure mais ne permettait pas une étude aussi précise du rôle de ces articulations dans les douleurs communes.

Ces infiltrations articulaires nous ont également servi de moyen d'étude des *branches postérieures des nerfs rachidiens*. Celles-ci contournent l'articulation et l'innervent. La dysfonction douloureuse du segment vertébral provoque un syndrome CTM dans le métamère correspondant, dont la cellulalgie dans le territoire cutané de la branche postérieure est la manifestation la plus habituelle. Cela nous a permis de montrer la responsabilité des articulations postérieures du rachis cervical inférieur dans les dorsalgies communes médiodorsales (1964) et dans certaines douleurs d'épaule et d'épicondyle, puis celles du rachis cervical supérieur dans de nombreuses céphalées, et un peu plus tard celles des articulations de la jonction dorso-lombaire dans certaines lombalgies basses et douleurs pseudoviscérales (1970).

En conclusion, il n'est pas évident qu'il existe un « syndrome facettaire » isolé. La douleur articulaire postérieure ainsi dénommée peut avoir plusieurs origines lésionnelles, ou fonctionnelles directes ou indirectes : poussée inflammatoire d'arthrose, aiguë ou subchronique, mais aussi surcharge fonctionnelle liée à des lésions discales par exemple; toutefois, elle est bien souvent la conséquence d'un DDIM.

Quoi qu'il en soit, la douleur articulaire postérieure est une douleur segmentaire, de la même manière que l'est la douleur discale, ou la douleur du ligament interépineux. Elles provoquent toutes, à des degrés divers, les mêmes manifestations métamériques CTM.

© 2009 Elsevier Masson SAS. Tous droits réservés

TABLEAU DE SYNTHÈSE
Manifestations du syndrome segmentaire
cellulo-téno-périosto-myalgique à topographie métamérique

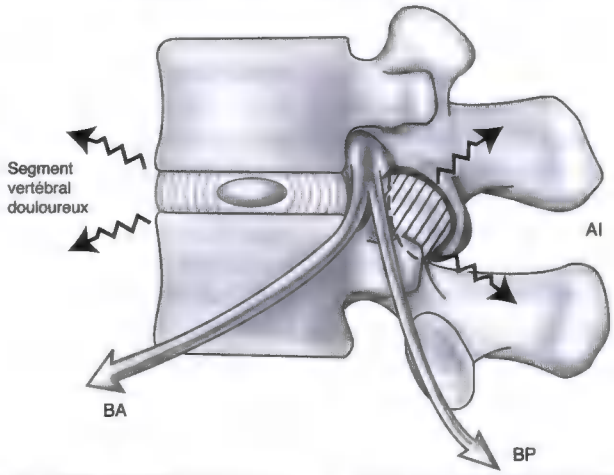

Territoire de la branche antérieure

DERMATOME

Dermocellulalgie
– Face antérieure
- du tronc
- du cou

– Membres

MYOTOME

Cordons myalgiques et points gâchettes (trigger points)
Muscles
- des membres
- de la ceinture scapulaire
- de la ceinture pelvienne
- de la partie antérieure du tronc et du cou

SCLÉROTOME

Douleurs ténopériostées
- membres
- ceinture scapulaire
- ceinture pelvienne

Territoire de la branche postérieure

DERMATOME

Dermocellulalgie
– Face postérieure
- du tronc
- du cou
- du crâne

– Partie supérieure des fesses

MYOTOME

Cordons myalgiques
Muscles paravertébraux et sous-occipitaux

LES MANIFESTATIONS DE CE SYNDROME
se situent du côté de l'articulation inter-apopysaire douloureuse à l'examen ; généralement unilatérale (DDIM, lésion discale), la douleur peut être bilatérale (synovite par exemple)

Il est déterminé par la douleur de segment, quelle qu'en soit la cause.

Ces manifestations peuvent être actives ou inactives.
INACTIVES, elles sont présentes, douloureuses à l'examen, mais ne provoquent pas de douleurs pour le patient.
ACTIVES, elles sont responsables de douleurs ressenties par le patient.
1. Dermocellulalgie ➲ provoque des douleurs locales ressenties comme profondes, rarement superficielles (pseudoviscérales, pseudo-articulaires ou périarticulaires, vertébrales).
2. *Trigger points* ➲ responsables de douleurs locorégionales ou à distance.
3. Téno-périostalgie ➲ douleurs périarticulaires, d'insertion, ou tendineuses.

Dans le cadre des douleurs communes d'origine vertébrale, la cause de la douleur segmentaire peut être :
1) discale,
2) articulaire postérieure (poussée inflammatoire d'arthrose),
3) le plus souvent le fait d'un DDIM.

© 2009 Elsevier Masson SAS. Tous droits réservés

Partie 2
TRAITEMENTS

L'approche des douleurs d'origine vertébrale proposée dans cet ouvrage implique une réponse thérapeutique adaptée. Dans la mesure où il est possible de rapporter une douleur donnée à un segment vertébral précis, le traitement doit viser d'abord ce segment. Son effet pourra, le plus souvent, être jugé immédiatement sur les manifestations cellulo-téno-myalgiques (CTM) qui en dépendent. L'indolence du segment entraîne leur disparition ou leur inactivité et le soulagement du patient. C'est la situation la plus habituelle. Il arrive que certaines d'entre elles persistent bien que le segment soit devenu indolore. Le praticien se trouve alors en présence de deux situations :

– ces manifestations résiduelles, bien qu'atténuées, restent actives, entretenant un résidu de douleurs ; il faut leur appliquer un traitement local pour obtenir le soulagement complet ;

– elles sont très atténuées, apparemment inactives ou peu actives ; il sera loisible de les traiter immédiatement, ou d'attendre quelques semaines, car elles peuvent disparaître progressivement, signe très favorable, témoignant de la stabilité du traitement vertébral.

Autre cas de figure : *le segment est encore un peu sensible à l'examen, de même que certaines manifestations CTM. Le patient peut malgré cela être soulagé et satisfait, ou l'être incomplètement. Quelques séances espacées au cours desquelles seront surveillés et traités segment vertébral et manifestations cellulo-myalgiques sont à envisager, sous couvert éventuel de brèves cures d'anti-inflammatoires, de même que la recherche de facteurs posturaux ou gestuels néfastes.*

Il est évident que les segments qui sont restés longtemps douloureux sont plus vulnérables que les autres, même s'ils ne présentent aucune détérioration discale ou articulaire évidente, les rendant plus fragiles. À plus forte raison s'ils en présentent. Aussi efficace que soit le traitement qui soulage, même durablement, il ne remplace pas les éléments usés ou détériorés ! Les circuits parasites ou de compensation qui se sont créés ne disparaissent pas toujours en quelques jours quand ils ont duré des mois ou des années.

Lorsqu'un dérangement intervertébral mineur est responsable, la cause qui l'a produit et surtout entretenu est souvent de nature posturale ou gestuelle. Il est alors indispensable d'approfondir ce point avec le patient et, éventuellement, de donner les conseils nécessaires. Ceux qui nous paraissent les plus importants et les plus fréquemment utiles seront exposés dans le chapitre « Précautions » (p. 184). Dans certains cas, il faut avoir recours à la rééducation pour stabiliser le résultat.

Le schéma thérapeutique présenté en encadré page suivante peut être proposé pour les cas les plus courants de douleurs liées à un syndrome vertébral segmentaire.

La situation est différente lorsqu'on se trouve en présence d'une crise de radiculalgie aiguë. Ce cas sera traité à part dans des chapitres indépendants.

Dans la méthode proposée ici, une large place est donnée aux traitements manuels. Il est vrai que

SCHÉMA THÉRAPEUTIQUE

1. Traitement du segment vertébral :
- a. manuel :
  - étirements musculoligamentaires paravertébraux, paraépineux, interépineux,
  - mobilisations,
  - manipulation ;
- b. infiltrations :
  - articulation interapophysaire douloureuse,
  - ligament interépineux ;
- c. traitements annexes de protection temporaire :
  - collier, corset, lombostat ;
- d. traitements médicamenteux :
- e. rééducation :
  - conseils posturaux.

2. Traitement local des manifestations résiduelles du syndrome CTM segmentaires :
- a. manuel :
  - étirements transversaux,
  - étirements longitudinaux,
  - massages ;
- b. injections :
  - infiltrats cellulalgiques localisés,
  - points myalgiques « gâchettes »,
  - insertions ténopériostées ;
- c. physiothérapie.

leur action souvent spectaculaire, et sans risque, s'ils sont appliqués strictement selon les règles par un praticien très entraîné, fait qu'ils sont difficilement remplaçables.

Le praticien choisira selon le cas les techniques d'étirement transversal musculoligamentaire, tout à fait recommandées pour les rachis fragiles, plus particulièrement à la région cervicale, ou les techniques de mobilisation ou enfin de manipulation avec impulsion, en fonction du cas et de sa propre compétence.

Si celles-ci ne sont pas applicables ou ont une action insuffisante, les infiltrations articulaires ou ligamentaires seront le traitement de substitution. Ce sera aussi la solution à adopter pour ceux qui ne maîtrisent pas les traitements manuels. Ces injections faites aux bons endroits sont très efficaces pour soulager.

Dans tous les cas, il ne faut pas négliger les traitements généraux anti-inflammatoires ou antalgiques utiles.

14. Traitements manuels

A. MANIPULATIONS, MOBILISATIONS

Il convient de considérer :
– les manœuvres agissant directement sur le rachis en le mobilisant : manipulations, mobilisations ;
– les manœuvres agissant directement sur le rachis sans le mobiliser, par action sur les muscles ou ligaments paravertébraux ;
– les manœuvres portant sur les articulations des membres : manipulations, mobilisations ;
– les manœuvres visant les tissus mous (plans cutanés et sous-cutanés, muscles, tendons, ligaments).

■ Manipulations et mobilisations vertébrales

Manipulations

Appliquées à des cas bien choisis et bien exécutées, les manipulations vertébrales constituent un excellent traitement de nombreuses affections courantes du rachis. Toutefois, de multiples raisons ont fait qu'elles ont souvent mauvaise réputation. En sont notamment responsables les interprétations pathogéniques fantaisistes dont elles ont fait l'objet, les accidents et incidents dont elles ont été la cause entre des mains non qualifiées, et plus encore, les abus de ceux qui ont voulu faire de certaines techniques manuelles le traitement des maladies les plus variées.

Les manipulations ont eu successivement pour but de traiter des « subluxations vertébrales », des « adhérences articulaires », des « subluxations sacro-iliaques », des « dysfonctions des os du crâne », etc. Chaque manœuvre étant « justifiée » par l'existence d'une pathologie particulière dont le « diagnostic » est toujours fondé sur une palpation dont la subtilité ou la mauvaise interprétation défient souvent le bon sens. Tandis qu'à l'inverse, d'autres utilisateurs de techniques manipulatives limitent leur pratique à quelques indications, utilisant systématiquement trois ou quatre manœuvres globales de routine, les mêmes pour tous les cas traités. C'est apparemment de cette manière que sont faites bien des « études » supposées juger de l'intérêt de ce moyen thérapeutique ! Sans parler de la qualité et de l'expérience des opérateurs.

Et pourtant, les manipulations ne sont pas seulement un moyen thérapeutique efficace si elles sont utilisées à bon escient, elles sont aussi un moyen d'étude tout à fait exceptionnel des douleurs communes d'origine vertébrale. Par leur efficacité, par leur action souvent immédiate, elles constituent à elles seules la preuve de l'origine vertébrale de nombreuses douleurs que l'on n'aurait pu, sans elles, songer à rattacher au rachis. Faites à bon escient et bien exécutées, elles peuvent les soulager. Mal faites ou faites dans le mauvais sens, elles peuvent les aggraver ou les provoquer. Leur action favorable constitue dans bien des cas un sujet de réflexion. La manipulation a été pour nous, ainsi que d'autres procédés manuels, une clé dans l'analyse et la compréhension de nombre de douleurs communes. Elles nous ont amenés à revoir certaines idées établies et à en proposer d'autres, objet de cet ouvrage.

Différents procédés sont à envisager.

Manipulation avec impulsion

Elle comporte trois temps :
– mise en position du patient et de l'opérateur ;
– mise en tension du segment à traiter ;
– impulsion manipulatrice proprement dite.

Mise en position

Imaginons un patient allongé sur le dos, le médecin lui tenant la tête entre ses deux mains (figure 14.1). C'est la « mise en position ».

Douleurs d'origine vertébrale. Comprendre, diagnostiquer et traiter
© 2009 Elsevier Masson SAS. Tous droits réservés

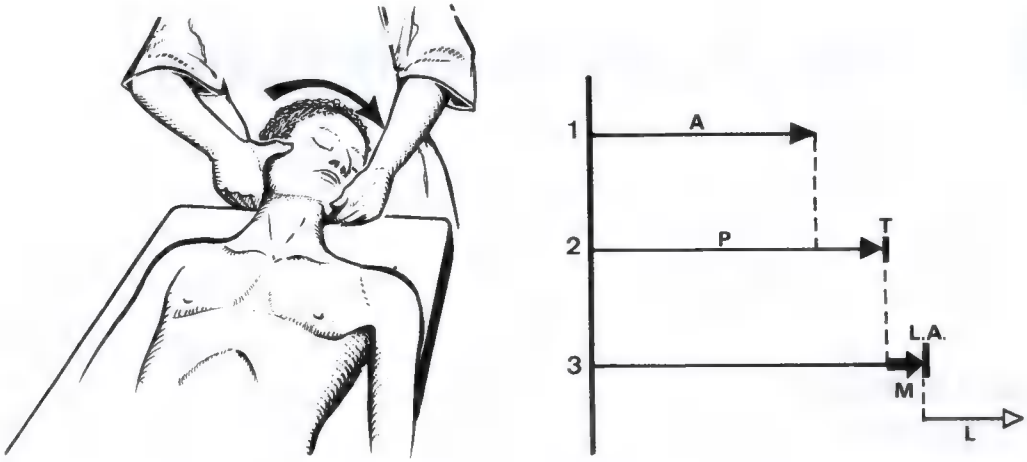

Figure 14.1.
1. Si le sujet tourne lui-même la tête à gauche au maximum de sa possibilité, c'est un mouvement actif. Il est figuré par la ligne A.
2. Si le médecin imprime lentement au cou du sujet une rotation gauche, c'est un mouvement passif P. À un certain degré de rotation, le médecin – comme le patient – a l'impression qu'il n'est pas possible d'aller plus loin. C'est le point de mise en tension T.
3. Si, à partir de cette mise en tension, il imprime avec une force suffisante une brève impulsion exagérant le mouvement, une résistance cède, et il se produit un bruit de craquement. Ce mouvement bref, forcé, très limité, fait à partir de la mise en tension, constitue la manipulation (M) proprement dite ou pulsion manipulatrice.
Si cette pulsion dépassait la limite anatomique (LA), il y aurait luxation (L), ce qui suppose un parfait contrôle du mouvement de la part de l'opérateur.

La mise en position correcte du patient et de l'opérateur est très importante, elle conditionne la bonne exécution de la manœuvre : l'opérateur doit y apporter toute son attention et prendre son temps pour qu'elle soit parfaite. Il doit être en mesure de la contrôler de bout en bout et à aucun moment ne doit se sentir en déséquilibre.

Mise en tension

L'opérateur imprime au cou une rotation vers la gauche jusqu'à ce qu'il ait la sensation, butant contre une résistance, d'être arrivé au bout du mouvement possible, impression partagée par le patient. Il insiste légèrement : c'est la « mise en tension ».

Impulsion terminale

Il maintient cette mise en tension, et d'un petit coup sec et très bref du poignet droit, l'opérateur effectue une brève impulsion qui imprime un léger *mouvement de rotation supplémentaire.* Il a brusquement le sentiment qu'une résistance a cédé et que le segment vertébral a exécuté quelques degrés de mouvement supplémentaires.

La particularité de cette impulsion est qu'elle s'accompagne d'un bruit de craquement caractéristique. Ce mouvement forcé, sec, bref, unique, exécuté à partir de la mise en tension, constitue « *l'impulsion manipulatrice* » qui caractérise la manipulation (figures 14.2 à 14.5).

Cette impulsion doit toujours être effectuée à partir de la mise en tension qui est maintenue. Ce doit être un mouvement très limité. Un mouvement lancé de grande amplitude n'est pas mesurable, et de ce fait est dangereux. Ce geste doit être parfaitement contrôlé par l'opérateur et demande, pour être bien exécuté, une certaine expérience. Il doit être parfaitement indolore de bout en bout.

Si, à partir de ce point, il ne donne pas l'impulsion mais revient à son point de départ et recommence *plusieurs* fois : il a exécuté une série de « mobilisations » en rotation gauche.

La manipulation est donc un geste bien particulier.

Définition : *la manipulation est une mobilisation passive qui comporte en fin de course (mise en tension) une brève impulsion forcée, très limitée dans son amplitude. Celle-ci s'accompagne habituellement d'un bruit de craquement caractéristique. Elle tend à porter un ou plusieurs segments vertébraux ou les éléments d'une articulation, au-delà de leur jeu habituel, jusqu'à la limite de leur jeu anatomique possible, dans une direction déterminée.*

© 2009 Elsevier Masson SAS. Tous droits réservés

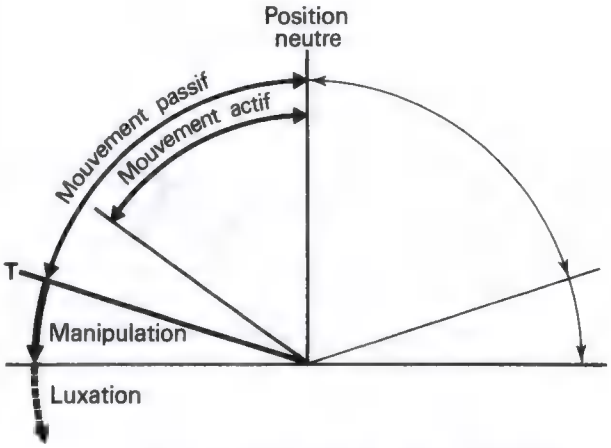

Figure 14.2. Impulsion manipulatrice. À partir d'une position neutre, le mouvement peut se faire dans deux sens opposés : rotation droite ou gauche, latéroflexion droite ou gauche, flexion ou extension.

On peut figurer l'amplitude du mouvement actif, celle du mouvement passif et l'impulsion manipulative. T est le point de mise en tension. Au-delà de la limite anatomique, il y a luxation.

Il s'agit donc d'un geste orthopédique précis, dont les coordonnées sont déterminées par un examen préalable et dont l'indication suppose un diagnostic médical bien établi.

Remarque : *le mot « manipulation » couvre dans la littérature anglo-saxonne l'ensemble des techniques manuelles (excepté les massages) que nous différencions ici en « manipulations »* (« thrust techniques » *ou* « low amplitude, high velocity technique ») *et en « mobilisations »* (« articulatory technique »).

Mobilisation

Si, ayant « mis en tension » comme il est décrit ci-dessus, l'opérateur revient à son point de départ et recommence plusieurs fois la même manœuvre d'une manière rythmée et élastique, nous dirons qu'il a fait une série de mobilisations en rotation gauche (figure 14.3).

La mobilisation est un mouvement passif généralement répété qui ne comporte aucune impulsion terminale.

Bruit de « craquement »

Le bruit de craquement qui accompagne habituellement l'impulsion manipulatrice réjouit le cœur du manipulateur novice et satisfait le patient qui pense trouver là, bien à tort, la preuve qu'on lui a « remis quelque chose en place ». En réalité, il signifie simplement que le degré de mouvement a été suffisant pour vaincre les résistances toniques périarticulaires et permettre une brusque séparation des surfaces articulaires dans des conditions mécaniques particulières. Inutile de dire que de nombreux auteurs se sont penchés sur ce problème.

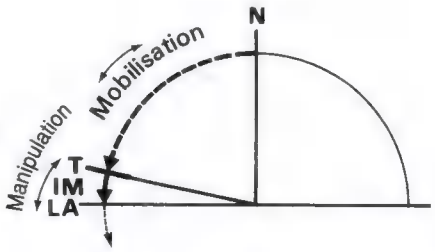

Figure 14.3. La mobilisation est un mouvement fait jusqu'à la mise en tension (T), avec retour à la position neutre (N) et répété plusieurs fois. L'impulsion manipulative (IM) s'effectue toujours à partir de la mise en tension T. C'est un mouvement bref, sec, unique, non répété. Il ne doit pas dépasser la limite anatomique. Il s'accompagne habituellement d'un bruit de craquement caractéristique. LA : limite anatomique.

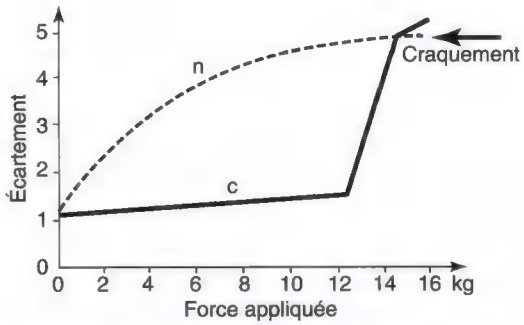

Figure 14.4. Trait en pointillé : articulation qui ne craque pas au cours de la manipulation :
l'écartement des surfaces articulaires est progressif jusqu'à la limite possible (n), comme l'est leur rapprochement lorsque cesse la traction.

Trait plein : articulation qui craque :
Il existe une résistance à l'écartement pendant la première partie du mouvement, puis celle-ci cède brusquement en même temps que se produit un bruit de craquement et que l'écartement est porté au maximum.

Selon Unsworth et al., le bruit est dû à l'éclatement des bulles de gaz qui se forment dans le liquide synovial lors de la manipulation (voir texte). Il survient un centième de seconde après leur éclatement.

© 2009 Elsevier Masson SAS. Tous droits réservés

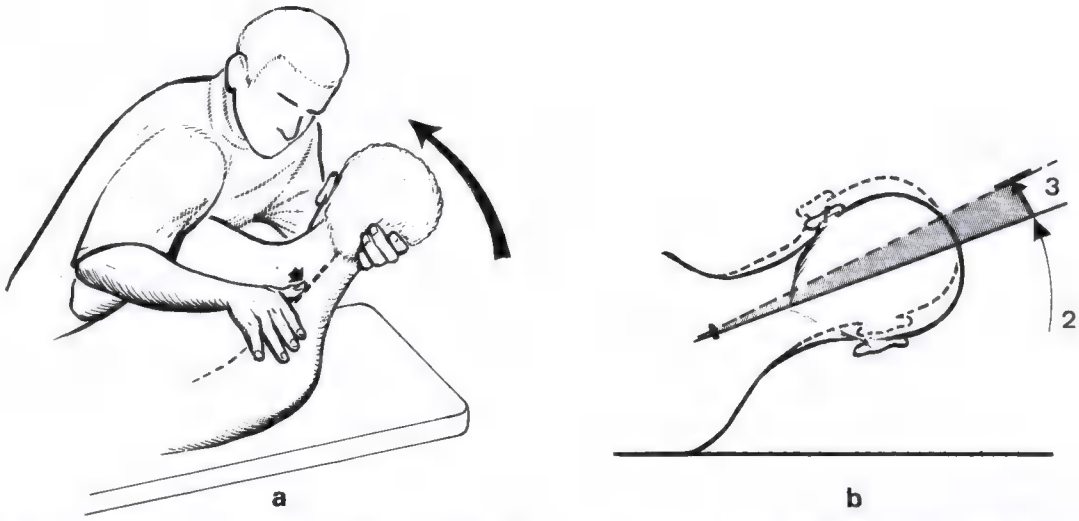

Figure 14.5. Exemple de manipulation cervicale en latéroflexion gauche (a et b). La flèche fine (2) montre la mise en tension (T). À partir de ce point, la flèche épaisse (3) montre l'impulsion manipulative, brève et limitée.

Le craquement est l'habituel accompagnateur de la manipulation avec impulsion. On ne l'entend pas au cours des mobilisations passives d'assouplissement. De tels craquements peuvent se produire aussi bien au niveau du rachis qu'au niveau des membres. On peut faire craquer les doigts, les pieds, etc. chaque fois que l'on peut obtenir, sous certaines conditions mécaniques, la brusque séparation de deux surfaces articulaires.

Au niveau du rachis, ce sont les articulations interapophysaires qui craquent et non le disque.

Les travaux de Unsworth et al. sont les derniers en date. Ils confirment des hypothèses antérieures et apportent des précisions intéressantes.

L'augmentation de l'écartement entre les surfaces articulaires produit une diminution de la pression intra-articulaire qui est déjà négative. Dans certaines conditions de forme des surfaces et d'angle d'étirement, il existe une mince lame de liquide synovial entre les deux surfaces articulaires. À un certain degré de séparation, il se produit au niveau de cette mince couche un « phénomène de cavitation » : il se crée de petites bulles de gaz dans le liquide, la pression continuant de décroître, ces bulles éclatent et libèrent brusquement leur énergie sous forme de bruit et de chaleur. C'est le bruit de cet éclatement qui donne le craquement. Les gaz ne s'échappent pas. Lorsque l'articulation revient à son état normal, les gaz sont réabsorbés dans le liquide synovial, mais cela demande 15 à 20 min. Ceci explique pourquoi il est impossible d'obtenir de l'articulation un nouveau craquement avant ce délai (Unsworth et al.).

Le craquement ne prouve pas que la manipulation ait réussi. Toute « manipulation », bonne, mauvaise, approximative ou inutile, peut éventuellement produire un craquement. Ce n'est que si celle-ci est justifiée, faite sur le bon segment et dans le bon sens, que le craquement a quelque intérêt. Il n'est ni nécessaire ni suffisant, il est habituel. Un « manipulateur » entraîné peut faire « craquer » le rachis d'un sujet normal à tous les niveaux, sans lui faire le moindre mal, et ceci selon différentes orientations du mouvement.

Mais l'articulation qui « craque » n'a pas tout à fait le même comportement que celle qui ne craque pas. Si l'écartement des surfaces articulaires reste sensiblement le même à la fin de la manœuvre dans les deux cas, le déroulement de l'opération n'est pas identique. Lorsqu'il n'y a pas de craquement, il débute tôt, et est progressif. À l'inverse, lorsque l'articulation « craque », il existe au début une résistance à l'écartement et celui-ci ne se produit qu'après un certain temps, mais d'une manière explosive (figure 14.4).

Il apparaît évident dans ces conditions que l'action de la manœuvre sur les mécanorécepteurs est très différente, et qu'elle peut entraîner dans le second cas un puissant réflexe d'inhibition.

© 2009 Elsevier Masson SAS. Tous droits réservés

Différents types de manipulations avec impulsion

On peut classer les techniques manipulatives en trois catégories :
– *directes* : elles consistent en pressions directes faites sur la colonne elle-même ;
– *indirectes* : aucune pression directe n'est faite sur le rachis. Sont utilisés ici les bras de levier naturels que constituent la tête, les épaules, le bassin par l'intermédiaire desquels on agit sur le rachis ;
– *semi-indirectes* : il s'agit de manœuvres indirectes dans lesquelles l'opérateur prend simultanément un appui direct au niveau du segment vertébral concerné, soit pour assister la manœuvre globale, soit pour y opposer une résistance locale.

Techniques directes

Ces manœuvres se pratiquent avec le talon de la main. C'est généralement le pisiforme qui constitue le point de pression. La force exercée est appliquée soit sur la transverse, soit sur l'épineuse. Elle est trop souvent mal pratiquée, d'une manière trop brusque. Il faut toujours agir en respectant les deux temps : une pression lente assure la mise en tension, et l'impulsion la manipulation. Une variante consiste à faire un appui lent et un relâchement brusque.

Par exemple :
– une pression sur la transverse gauche de B fera effectuer à cette vertèbre un mouvement de rotation vers la droite (figure 14.6) ;
– si une contre-pression simultanée est exercée sur la transverse droite de C avec l'autre main (figure 14.7a), ce mouvement agira électivement sur le segment BC (figure 14.7b).

Ces manœuvres sont plus difficiles à bien faire qu'il n'y paraît. La pression est difficilement dosable, donc parfois dangereuse. Elles offrent en pratique des possibilités limitées.

Techniques indirectes

Au contraire des précédentes, elles sont d'une infinie variété. Elles permettent de manipuler dans tous les sens la totalité des segments vertébraux, avec une force toujours dosable. Elles donnent aussi la possibilité de faire des mouvements de mobilisation répétés et progressifs ; elles permettent également une excellente analyse de la mobilité segmentaire. C'est une supériorité évidente sur les manœuvres directes. Sans entrer dans les détails, voici un exemple de manipulation indirecte qui doit être exécutée en respectant les trois temps :
– mise en position du patient ;
– mise en tension du segment ;
– impulsion manipulatrice.

Le patient est couché sur le côté droit (figure 14.8). Le médecin lui fait face. Il engage son avant-bras gauche sous l'aisselle gauche du patient et prend appui avec son avant-bras droit sur l'ischion gauche. C'est la *mise en position*.

Il repousse l'épaule gauche à 45° par rapport au plan de la table et il la maintient dans cette position, tandis que de son bras droit il appuie en sens inverse sur l'hémibassin gauche, provoquant un mouvement de rotation hélicoïdale du rachis lombaire jusqu'à sensation de résistance. C'est la *mise*

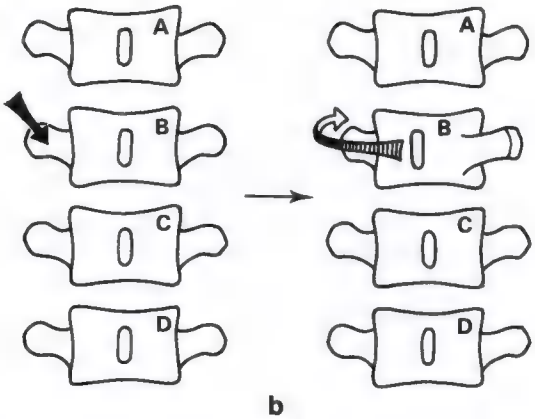

Figure 14.6. Manipulation directe par appui sur la transverse gauche de B avec le talon de la main (a et b). Elle produit un mouvement forcé de rotation droite sur la vertèbre.

© 2009 Elsevier Masson SAS. Tous droits réservés

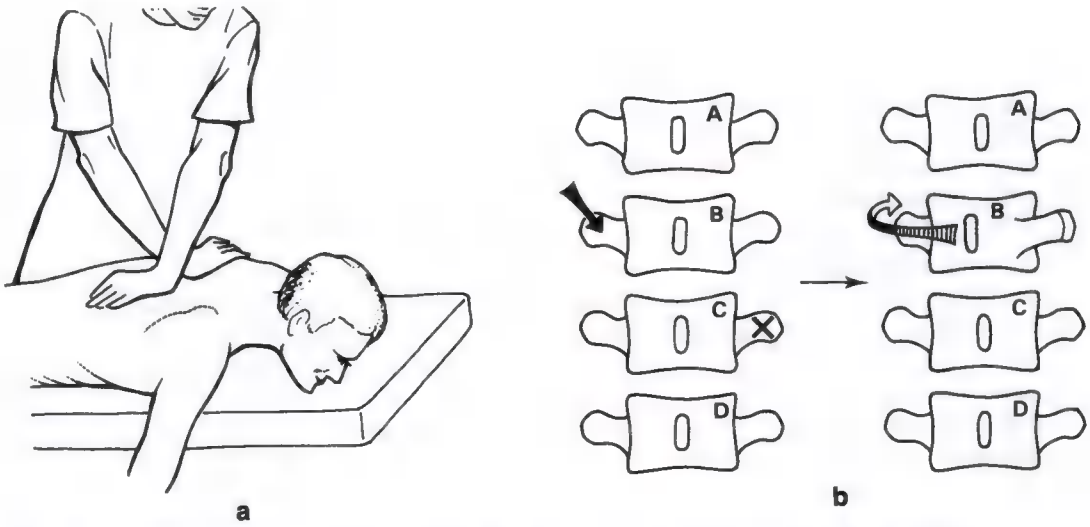

Figure 14.7. Manipulation directe avec contre-appui (a et b) ; la manœuvre est la même qu'en figure 14.6, mais ici, l'autre main prend un contre-appui sur la transverse droite de C et localise bien le mouvement sur le segment BC.

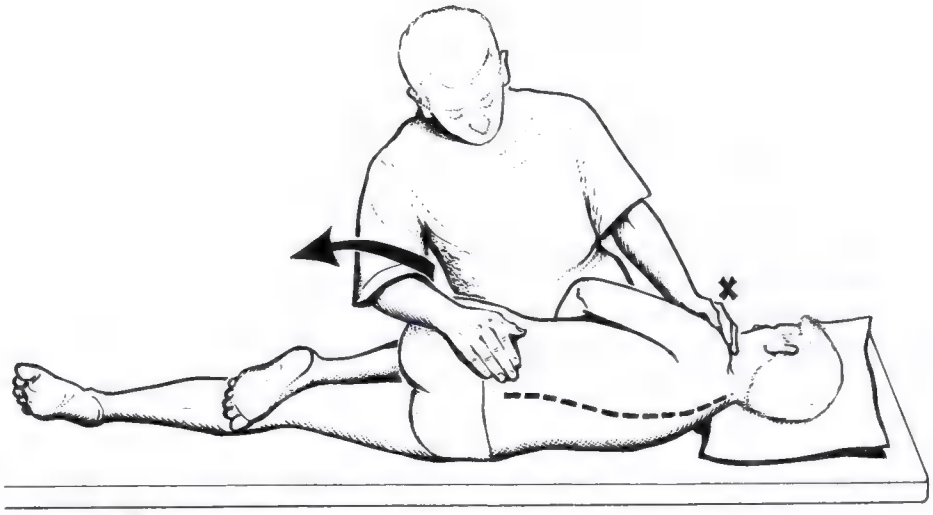

Figure 14.8. Manipulation indirecte.

en tension. Ce temps de la manipulation est capital, car la mise en tension doit être parfaite pour donner toute son efficacité et sa précision à la manœuvre.

Enfin, maintenant la mise en tension, il exagère sa pression sur l'ischion par une brusque et brève impulsion et réalise la *manipulation*.

En faisant varier l'inclinaison des épaules et du bassin, en plaçant le rachis lombaire en lordose ou en cyphose, en prenant d'autres points d'appui et en modifiant la direction de la force manipulatrice, on obtient des manœuvres variées répondant aux différentes nécessités des cas à traiter.

Techniques semi-indirectes

Pour obtenir une précision plus grande, on est amené à pratiquer des manipulations « semi-indirectes ». Dans ce type de manœuvre, la mise en tension est toujours donnée par un appui à distance, mais l'opérateur prend aussi un appui direct au niveau du segment à manipuler avec sa main, son genou ou

© 2009 Elsevier Masson SAS. Tous droits réservés

sa poitrine. Il localise ainsi l'action de sa manœuvre. L'impulsion manipulatrice sur cette colonne mise en tension se fera de deux manières :
– soit en assistant le mouvement donné à distance, par une pression directe faite dans la même direction que celle du mouvement imposé à distance, c'est une *manipulation semi-indirecte assistée* (figure 14.9) ;
– soit au contraire en exerçant une contre-pression locale qui s'oppose au mouvement imposé à distance, c'est une *manipulation semi-indirecte contrariée* (figure 14.10).

■ *Manipulation semi-indirecte assistée*

C'est au départ une manipulation indirecte. Prenons l'exemple d'une manipulation du rachis dorsal où l'on veut obtenir une rotation forcée gauche portant sur T9-T10. Le patient est assis à cheval en bout de table, les mains derrière la nuque. L'opérateur, debout derrière lui, passe son bras gauche sous l'aisselle gauche du patient et empaume son épaule droite. Tirant sa main gauche vers la gauche et l'arrière, il imprime au tronc un mouvement de rotation tandis que le talon de sa main droite est placé au niveau de la transverse droite de T9 (figure 14.9).

La mise en tension est donnée en deux temps : tout d'abord par la main gauche pour le mouvement global, puis par une pression lente et progressive de la main droite sur la transverse de T9. En pratique, ces deux mouvements sont simultanés. L'impulsion manipulatrice sera essentiellement donnée par la main droite, ce qui accentue localement le mouvement de rotation en « assistant » le mouvement.

■ *Manipulation semi-indirecte contrariée*

C'est un procédé inverse du précédent. Pour obtenir une manipulation en flexion de ce même segment T9-T10, c'est-à-dire lui imposer un mouvement de flexion maximale, on peut se servir de la technique de manipulation au genou.

Le patient est assis sur un tabouret, les mains croisées derrière la nuque. L'opérateur passe ses avant-bras sous les aisselles du patient, et lui saisit les poignets. Par la position qu'il donne au corps du malade et par l'action de ses avant-bras, le médecin amène la colonne du sujet en position de flexion globale. Il fait donc bâiller le segment en arrière. Pour localiser la manipulation, la courbure globale ainsi imposée à la colonne a son sommet en T9-T10. Le genou droit prend appui à ce niveau sur T10, avec interposition d'un petit coussin (figure 14.10).

La mise en tension se fait en soulevant les aisselles du malade ; le médecin maintient fermement l'appui de son genou et exagère légèrement son mouvement de soulèvement tout en tirant un peu

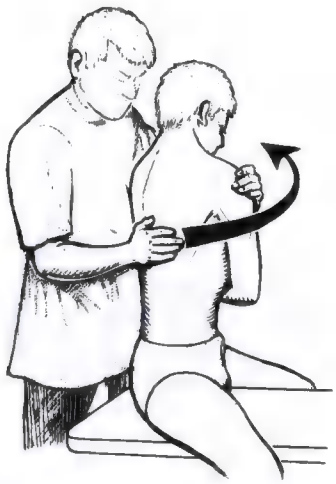

Figure 14.9. Manipulation semi-indirecte assistée.

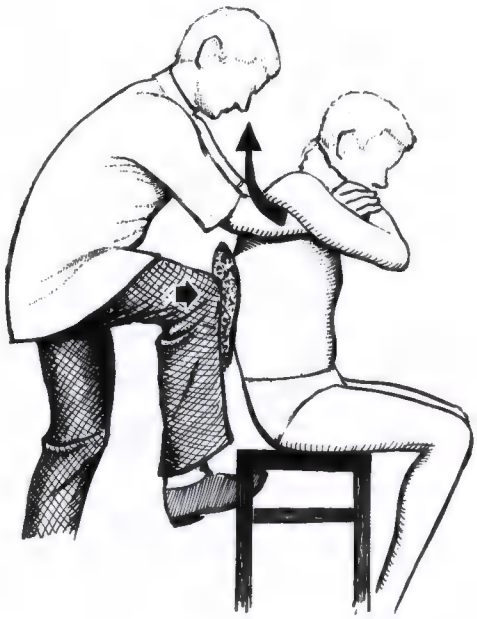

Figure 14.10. Manipulation semi-indirecte contrariée.

© 2009 Elsevier Masson SAS. Tous droits réservés

à lui pour une mise en tension efficace. Une légère impulsion entraîne la manipulation.

La figure 14.11 montre les vertèbres dorsales en flexion maximale. La flèche G est le point d'appui du genou sur T10. Lorsque l'opérateur impose un mouvement global de flexion au rachis, le point d'appui du genou s'oppose à ce que la vertèbre A suive le mouvement. De ce fait, le segment AB est devenu celui où la séparation des bords postérieurs des plateaux vertébraux est la plus grande. Le contre-appui du genou contrarie le mouvement globalement imposé. C'est une manœuvre « *contrariée* ».

La figure 14.12 montre une manipulation cervicale semi-indirecte contrariée, la latéroflexion portant sur le segment C6-C7.

Localisation de la manipulation

Le procédé des manipulations semi-indirectes assistées ou contrariées permet une localisation précise de la manipulation sur un segment donné du rachis. Il va sans dire que cette localisation est aussi fonction de la technique utilisée. De par ses caractères propres, telle manœuvre agit mieux sur telle ou telle région rachidienne et privilégie telle ou telle direction.

On peut aussi, lorsque le cas le permet, s'aider des particularités de la physiologie vertébrale : si un sujet assis, le buste bien droit, fait une rotation du tronc à droite ou à gauche, la zone pivot de celle-ci se situe en T10-T11. Mais s'il fléchit le tronc avant de faire sa rotation, celle-ci se situera plus haut, et au contraire plus bas s'il est en extension. Si une manipulation dorsale est indiquée « en rotation », la précision de la localisation peut être facilitée par l'utilisation de cette particularité.

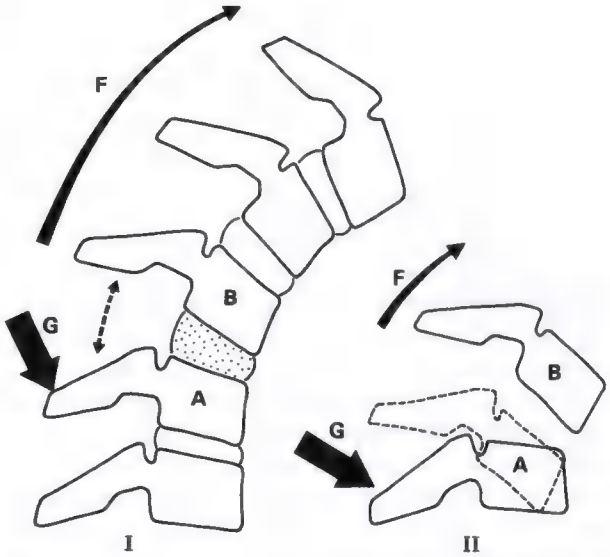

Figure 14.11. Le genou en contre-appui sur l'épineuse A (figure 14.10) retient celle-ci, lorsqu'elle est sollicitée en flexion par le mouvement global imposé par le bras de l'opérateur. De ce fait, l'écartement en flexion est maximal sur le segment AB.

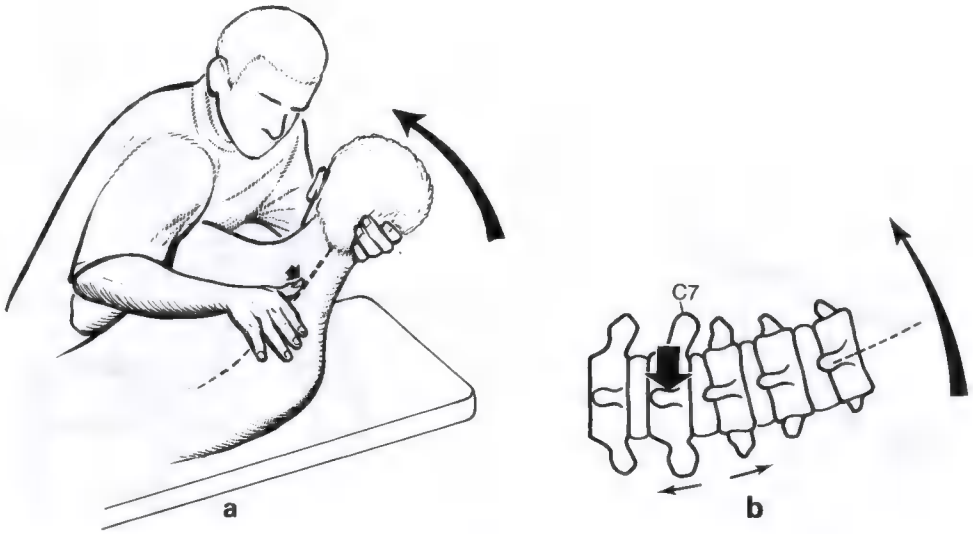

Figure 14.12. Manipulation semi-indirecte contrariée en latéroflexion (a et b). Ici le contre-appui est fait avec le pouce sur la partie gauche de l'épineuse sous-jacente (ici C7) du segment à manipuler (C6-C7).

© 2009 Elsevier Masson SAS. Tous droits réservés

Une autre particularité de la mécanique vertébrale peut également être utilisée. On sait qu'au niveau dorsal et cervical, la latéroflexion et la rotation sont des mouvements associés. Si on souhaite faire une manipulation en rotation sur un segment donné, dans un sens donné, on imprime d'abord une latéroflexion de même sens au rachis de manière que le segment à manipuler occupe le sommet de la courbe latérale ainsi formée.

Il est commode, quand cela est possible, de s'aider de ces particularités. Ce n'est pas toujours le cas.

On ne peut d'ailleurs assimiler un mouvement manipulatif à visée thérapeutique à un mouvement purement physiologique. Lorsqu'un genou présente un blocage méniscal, ce n'est pas en fonction de la physiologie du genou normal que sera déterminée la manœuvre qui permettra éventuellement le déblocage du ménisque lésé. Le mouvement utile sera fondé sur les données de l'examen clinique du genou atteint. C'est la même chose au niveau vertébral, dans le système qui est ici proposé.

Dans tous les cas, la « règle de la non-douleur et le principe du mouvement contraire » (R. Maigne) serviront de guide.

■ Règle de la non-douleur et principe du mouvement contraire (R. Maigne)

Pour tout cas justiciable d'un traitement manipulatif, il existe des manœuvres utiles, des manœuvres nuisibles et dangereuses, et éventuellement des manœuvres indifférentes, ne faisant ni bien, ni mal.

Il s'agit donc de trouver les premières et d'éviter les secondes en déterminant le sens précis de la manœuvre la meilleure à faire. Or celui-ci ne dépend pas du côté où le patient ressent la douleur. Si nous prenons le cas de plusieurs sciatiques communes droites, nous constatons que les unes sont soulagées par une manœuvre où la rotation gauche domine, alors que cette même manœuvre sera pénible et aggravante dans d'autres cas. Ceux-ci, à l'inverse, seront soulagés par une manœuvre en rotation droite.

Ce problème essentiel à nos yeux en matière de manipulation a été abordé très diversement selon les auteurs et les écoles.

Quelques-uns l'ignorent délibérément et à partir du moment où un traitement manipulatif est décidé selon leurs critères, ils appliquent rituellement à tous les patients les mêmes manœuvres globales stéréotypées et symétriques, ce qui réduit notablement les possibilités et les indications de ce moyen thérapeutique (*routines techniques*). J. Cyriax agit ainsi mais insiste sur la forte traction qu'il associe à ses manœuvres. Elle en est d'ailleurs l'élément essentiel, réalisée avec l'aide d'assistants.

Les autres, c'est-à-dire la quasi-totalité des écoles de médecine manuelle, pensent – à des nuances près – que la manipulation corrige des « blocages en malposition » ou des « pertes de jeu du mouvement intervertébral ». Ils utilisent donc des moyens de palpation, pour diagnostiquer cette « malposition » ou cette « hypomobilité ». Ils justifient ainsi leurs manipulations (restaurer une mobilité intervertébrale normale) et déterminent la ou les manœuvre(s) supposée(s) adéquate(s). Il a malheureusement été largement prouvé, même dans les milieux ostéopathiques où ce type de diagnostic a pris naissance, que les résultats d'un tel procédé ne sont pas reproductibles entre des opérateurs différents.

Le système d'application des manipulations qui est proposé ici est tout à fait différent. Il n'est pas fondé sur la notion de ***mobilité*** *vertébrale segmentaire (hypomobilité) ou de malposition, mais sur celle de la* ***douleur provoquée par le mouvement passif*** *appliqué sur le segment vertébral concerné (examen segmentaire codifié). Cela constitue l'une des clés annoncée en début d'ouvrage.*

Ce n'est pas la perte de jeu du segment vertébral – si tant est que l'on puisse réellement l'apprécier par la palpation – qui est l'élément primordial pour nous, mais sa douleur s'il est directement sollicité.

L'expérience nous a amenés à constater que le sens de la manipulation efficace est toujours celui qui est opposé à celui qui provoque la douleur ou les symptômes du patient, à condition qu'il soit lui-même libre et indolore.

Il faut bien noter qu'*il s'agit ici de la douleur provoquée par le mouvement appliqué passivement sur le segment concerné et non de la douleur provoquée par un mouvement actif fait par le sujet.* Il y a généralement coïncidence entre les deux, mais pas toujours. Il est intéressant de noter ici que dans l'ostéopathie traditionnelle, à laquelle nous devons la première codification des manipulations et de nombreuses techniques précises de qualité, il était impérativement recommandé de ne provoquer aucune douleur et de ne faire aucune pression lors de l'examen palpatoire. Ce dernier avait seulement pour but d'apprécier la tension

© 2009 Elsevier Masson SAS. Tous droits réservés

des tissus, la malposition vertébrale et la perte de mobilité segmentaire. Toute pression, toute douleur provoquée modifiait ces données.

Principes de base

La « règle de la non-douleur et le principe du mouvement contraire » de l'auteur consistent à forcer le mouvement passif indolore (non-douleur), opposé au mouvement passif douloureux (mouvement contraire).

Pour plus de clarté, prenons l'exemple d'un sujet qui présente une cervicalgie consécutive à un faux mouvement. L'étage C5-C6 est douloureux ; la mise en tension en rotation gauche est douloureuse et bloquée ; la manœuvre sur le même segment en rotation droite est indolore. C'est en exagérant le mouvement du segment responsable en rotation droite qu'on libérera la rotation gauche et qu'on supprimera la douleur du patient.

En pratique, les choses sont un peu plus compliquées puisque chaque segment vertébral peut être mû dans six directions : flexion, extension, latéroflexion droite, latéroflexion gauche, rotation droite, rotation gauche. La manœuvre utile sera faite de la combinaison des orientations libres opposées à celles qui sont bloquées ou douloureuses ; on peut aussi faire une succession de manœuvres unidirectionnelles selon chacune des directions libres.

C'est sur des bases pragmatiques, constamment vérifiées par l'expérience, que cette règle d'application des manipulations a été proposée (R. Maigne, 1959). Elle a aussi sa justification physiologique. Il est de plus en plus admis que l'action favorable de la manipulation est liée à un réflexe d'inhibition. L'hypothèse la plus généralement acceptée était qu'elle provoquait un allongement brusque des muscles contractés, entraînant une inhibition des motoneurones et un relâchement musculaire.

On a longtemps émis l'hypothèse que les organes de Golgi étaient en cause. Perl, plus récemment, pense que les terminaisons du groupe II des fuseaux neuromusculaires sont la source principale de ce puissant réflexe d'inhibition.

L'application de cette règle implique la nécessité de techniques précises dans leur direction et adaptées à chaque cas. Cela fait donc condamner les techniques standard globales non électives, et certaines pratiques de routine qui consistent à manipuler systématiquement d'un côté puis de l'autre avec la même technique. Il est d'ailleurs heureux que l'imprécision de la plupart de ces techniques standard, qui en atténuent l'efficacité, amoindrisse aussi leur nocivité éventuelle.

Application pratique de la « règle de la non-douleur et du principe du mouvement contraire »

Le résultat de l'examen clinique est reporté sur le schéma en étoile à six branches (figure 14.13) qui figure les directions du mouvement vertébral (Maigne et Lesage).

Les coordonnées du mouvement manipulatif utile apparaissent clairement : le schéma présenté en figure 14.13b représente un cas où l'examen passif a montré que la rotation droite, la latéroflexion droite et l'extension sont douloureuses, tandis que la rotation gauche, la latéroflexion gauche et la flexion sont libres et indolores.

La manipulation utile dans ce cas (si le contexte clinique est en faveur de ce traitement) se fera soit avec des manœuvres sollicitant ces directions libres opposées aux directions douloureuses ou bloquées, soit avec des manœuvres combinant ces directions.

Ce n'est pas la situation droite ou gauche de la douleur spontanée du patient qui conditionne le sens de la manipulation, mais le sens de la douleur provoquée par le mouvement passif.

Un exemple va nous être fourni par le cas de deux patients présentant tous les deux une sciatique droite. Le contexte clinique et l'examen préalable permettent de penser qu'elles constituent une bonne indication pour la manipulation.

L'une se présente avec une scoliose antalgique convexe du côté droit (A), l'autre avec une scoliose antalgique concave du côté droit (B). L'étude des mouvements lombaires passifs allant jusqu'à la « mise en tension » sur les patients assis à cheval en bout de table montre que les mouvements douloureux et libres sont différents dans les deux cas.

Ils sont même complètement opposés (figure 14.14) : rotation droite et latéroflexion droite douloureuses et bloquées pour A, rotation gauche et latéroflexion gauche douloureuses et bloquées pour B. L'extension est libre pour B, bloquée pour A. Les mouvements manipulatifs dictés par la « règle de la non-douleur et du mouvement contraire » seront donc opposés dans les deux cas. Les schémas en étoile mettent bien en évidence cette différence, montrant les directions libres et les directions bloquées.

© 2009 Elsevier Masson SAS. Tous droits réservés

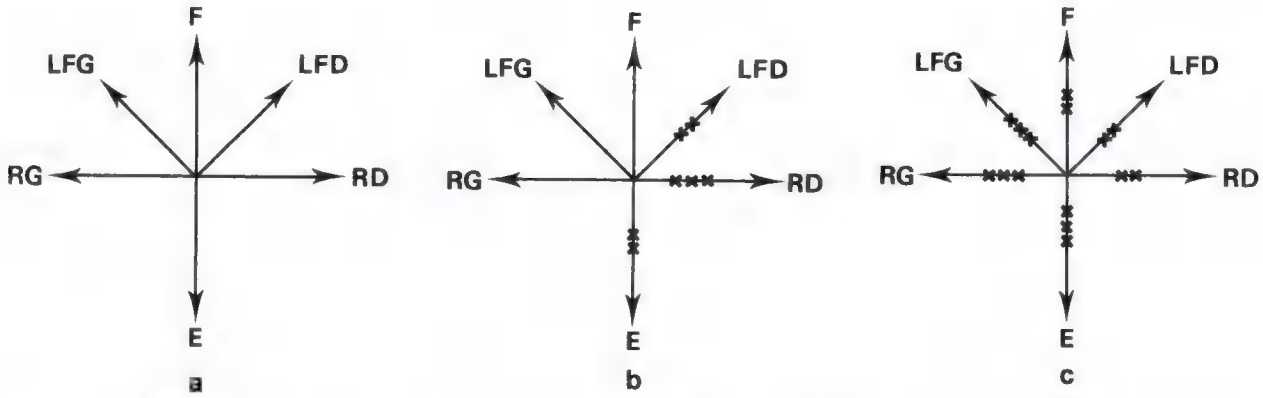

Figure 14.13. Règle de la non-douleur et du mouvement contraire. a. Schéma en étoile. b. Ici la rotation droite, la latéroflexion droite et l'extension sont douloureuses et limitées. La manipulation sera faite en rotation gauche, latéroflexion gauche et flexion, par des manœuvres combinant ces diverses orientations. c. Toutes les directions sont douloureuses. La règle de la non-douleur et le principe du mouvement contraire ne sont pas applicables. C'est une contre-indication technique à la manipulation.

Il sera ainsi pratiqué (figure 14.14-2):
– une manœuvre combinée de rotation gauche + flexion pour le sujet A (patient couché sur le côté droit) ;
– une manœuvre combinée de rotation droite + extension pour le sujet B (patient couché sur le côté gauche).

Ces deux manœuvres sont les manœuvres les plus couramment utilisées.

Deux autres manœuvres peuvent être utiles :
– une manœuvre en latéroflexion qui sera pratiquée sur le sujet à plat ventre sur la table, le bassin fixé par une ceinture. Ce sera une latéroflexion gauche pour le sujet A et une latéroflexion droite pour le sujet B (figure 14.14-3).
– une manœuvre de rotation en position assise à cheval du patient : rotation gauche pour le sujet A, rotation droite pour le sujet B.

Contre-indication technique à la manipulation

Si tous les sens du mouvement sont douloureux, toutes les branches de l'étoile sont barrées : il n'y a pas de manipulation possible (figure 14.13c). Cela est habituel dans les affections infectieuses, inflammatoires, tumorales, etc. Mais cela peut arriver dans des affections communes de caractère mécanique.

Dans ce dernier cas, la nature de l'affection pourrait faire légitimement envisager un traitement manipulatif, mais la « règle de la non-douleur et le principe du mouvement contraire » ne sont pas applicables. C'est une « contre-indication technique » à la manipulation.

En pratique, le traitement manipulatif a une bonne chance de réussite lorsque trois orientations au moins sont libres. S'il n'y a qu'une ou deux directions libres, on procédera par des mobilisations progressivement insistantes selon ces directions et on jugera de leur effet avant de faire la manipulation.

Cas particuliers

L'application de la « règle de la non-douleur et du principe du mouvement contraire » est évidente et simple lorsque l'examen montre des mouvements passifs nettement douloureux et d'autres libres.

Elle peut l'être un peu moins. Par exemple, il peut exister un dérangement douloureux intervertébral mineur (DDIM) sur un segment douloureux à l'examen segmentaire alors que les mouvements actifs ou passifs imposés à la région sont indolores dans toutes les directions. Ceci n'est pas rare, on se trouve alors en face de plusieurs éventualités :
– les données de l'examen segmentaire permettent clairement d'appliquer la règle (figure 14.15a). Par exemple (figure 14.15), la pression latérale sur l'épineuse de droite à gauche (provoquant une rotation droite de la vertèbre) est douloureuse alors que la pression des sens opposés (gauche vers droite) est indolore (figure 14.15b). La manipulation se fera dans le sens non douloureux, c'est-à-dire ici en rotation gauche (figure 14.15c). Rappelons que la pression de la droite vers la gauche sur l'épineuse provoque une rotation droite tandis que la pression de la gauche vers la droite provoque une rotation gauche. Il est simple, pour visualiser cela, de considérer la position de la transverse. Si la

© 2009 Elsevier Masson SAS. Tous droits réservés

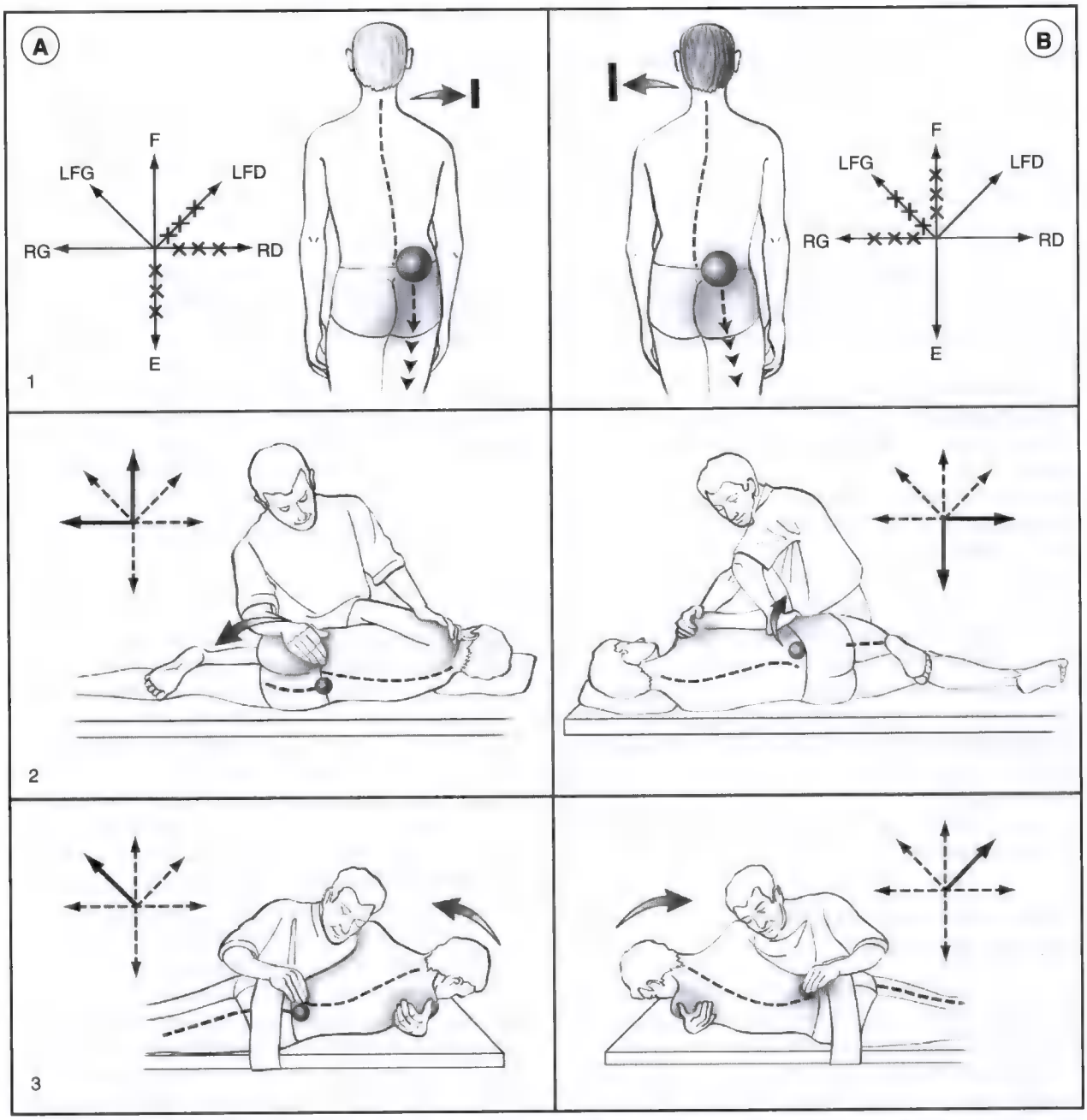

Figure 14.14. Application de la règle de la non-douleur et principe du mouvement contraire à deux cas de sciatiques droite.
A1. Sciatique droite où la rotation droite et la latéroflexion droite et l'extension sont douloureuses.
B1. Sciatique droite où, au contraire, la rotation gauche, la latéroflexion gauche et la flexion sont bloquées et douloureuses.
En conséquence, les manœuvres thérapeutiques seront de sens opposé dans les deux cas.
On fera :
A2. Une manœuvre en cyphose (flexion) et rotation G pour A qui est couché sur le côté douloureux (droit).
B2. Une manœuvre en lordose (extension) et rotation D pour B qui est couché sur le côté non douloureux (gauche).
A3. Éventuellement, une manœuvre en latéroflexion G pour A.
B3. Une manœuvre en latéroflexion D pour B.

© 2009 Elsevier Masson SAS. Tous droits réservés

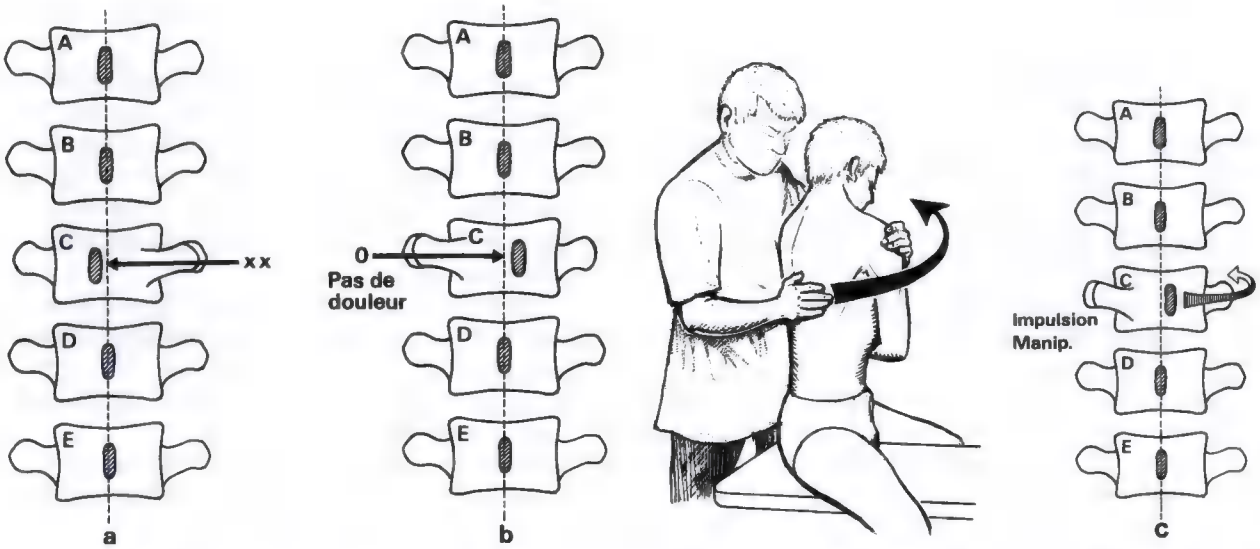

Figure 14.15A. Règle de la non-douleur et principe du mouvement contraire, basés sur l'examen segmentaire (pour rotation seulement).
a. Ici la pression latérale sur l'épineuse. Faite de la droite vers la gauche, provoque un mouvement de rotation droite douloureux de la vertèbre (X : douleur).
b. Le mouvement inverse est indolore (rotation gauche).
c. La manipulation sera faite en forçant la rotation gauche libre et indolore.

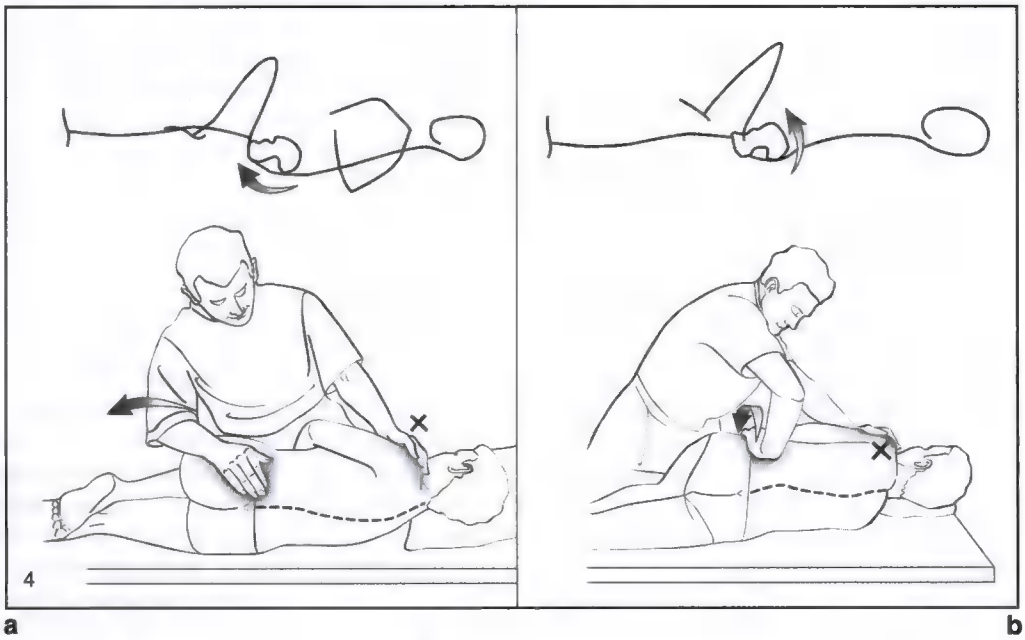

Figure 14.15B. Autre manière d'appliquer la règle de la non-douleur et le principe du mouvement contraire pour la région lombaire :
– le sujet est d'abord couché sur le côté droit ; l'opérateur teste des mobilisations, d'une manière progressivement insistante, en cyphose (a), puis en lordose (b) ;
– le sujet est ensuite couché sur le côté gauche et, de la même manière, l'opérateur teste les mobilisations en cyphose, puis en lordose.
Il est ainsi facile de déterminer les manœuvres indolores et celles qui sont douloureuses et donc de déterminer la manipulation favorable.

© 2009 Elsevier Masson SAS. Tous droits réservés

transverse gauche est postérieure par rapport à la droite, il s'agit d'une rotation gauche de la vertèbre. Si la pression latérale est douloureuse dans les deux sens, on ne doit pas faire de manipulation en rotation. Cela n'est pas applicable au niveau cervical et dorsal supérieur ;

– dans ce cas, ce sont « des mises en tension » répétées qui apportent la réponse. Elles sont exécutées dans chacune des directions. Faites dans les directions favorables, elles provoquent une sensation désagréable pour le patient et surtout accentuent la douleur articulaire postérieure à la palpation ainsi que la contracture musculaire paravertébrale locale. À l'inverse, faites dans les directions favorables, elles atténuent la douleur articulaire postérieure et les signes réflexes cellulo-myalgiques. Cette façon de procéder est surtout utile au niveau cervical où la palpation articulaire postérieure est facile et où existent assez souvent des DDIM responsables de problèmes chroniques (céphalées par exemple) sans qu'il y ait limitation ou douleur provoquée par le mouvement global.

Remarque : *lorsqu'une manipulation est douloureuse, mais apporte tout de même un soulagement, c'est le plus souvent que le geste a été maladroit ou trop forcé. Il se peut aussi que l'une des coordonnées secondaires n'ait pas été bien choisie, alors que la coordonnée principale était correcte. Cela peut aussi être dû à un état irritatif de l'articulation ou des structures périarticulaires.*

Règle de la non-douleur et principe du mouvement contraire dans les manipulations directes

Dans le cas des manipulations directes, la pression est faite directement sur les vertèbres concernées. C'est donc l'examen segmentaire qui donne le sens de la manœuvre à faire. Dans l'exemple de la figure 14.16, la pression vers la gauche sur l'épineuse de B provoque une douleur (figure 14.16a) alors que la pression vers la droite est indolore. Si, tout en maintenant cette pression vers la gauche sur B, on exerce simultanément une contre-pression de sens opposé sur l'épineuse de C, cela exagère la douleur déjà provoquée (figure 14.16c), alors que la même contre-pression exercée sur A ne modifie rien. La pression vers la droite sur B avec contre-pression vers la gauche sur C est indolore. La manipulation consistera à exagérer ce dernier mouvement, ce qui sera réalisé par une pression sur la transverse droite de B et une contre-pression sur la transverse gauche de C (figure 14.16d).

Lorsque le mouvement vertébral est limité par un simple enraidissement sans qu'il y ait de DDIM précis, et lorsque les mouvements limités ne sont pas douloureux lors des mises en tension, il est possible d'agir, selon les sens limités, par des mobilisations progressives, et d'aller jusqu'à la manipulation si elle est facile à faire.

On peut dire en conclusion que l'application de la « règle de la non-douleur et du principe du mouvement contraire » :

– permet ou contre-indique le traitement manipulatif ;
– détermine la manœuvre à utiliser ;
– conditionne l'exécution de cette manœuvre.

Cette manière de procéder constitue un guide précieux dont il ne faut pas s'écarter.

■ Conduite du traitement par manipulation

La manipulation est un traitement comme les autres.

C'est une évidence, mais sur laquelle il faut insister. Son emploi correct dépend d'abord d'un bon diagnostic : il doit s'agir d'une affection de nature mécanique. Mais toutes les affections mécaniques ne relèvent pas de la manipulation. Il y a parmi celles-ci de nombreuses contre-indications : état général, état du rachis, état vasculaire, etc. En outre, la manipulation doit être techniquement possible : la « règle de la non-douleur et le principe du mouvement contraire » doivent être applicables et le rachis pas trop enraidi.

Les manœuvres sélectionnées doivent être parfaitement exécutées et la force appliquée exactement dosée : insuffisante, elle sera inefficace ; trop poussée, elle sera traumatisante. Elles doivent aussi être bien programmées ; tantôt une ou deux manœuvres seront suffisantes au cours d'une même séance, tantôt plusieurs seront nécessaires. L'espacement des séances joue aussi un rôle. La conduite à tenir est fonction du résultat obtenu et de la réaction des tissus appréciée par une palpation attentive. Il faut savoir donner la priorité tantôt aux manœuvres de mobilisation ou d'étirement, tantôt à une manœuvre sèche mais mesurée. L'association éventuelle à d'autres traitements locaux ou généraux est normale et souvent indispensable. Le traitement par manipulation est sans doute séduisant par la rapidité de son action souvent immédiate, et par son élégance. Mais il n'est valable qu'à la condition d'être bien

© 2009 Elsevier Masson SAS. Tous droits réservés

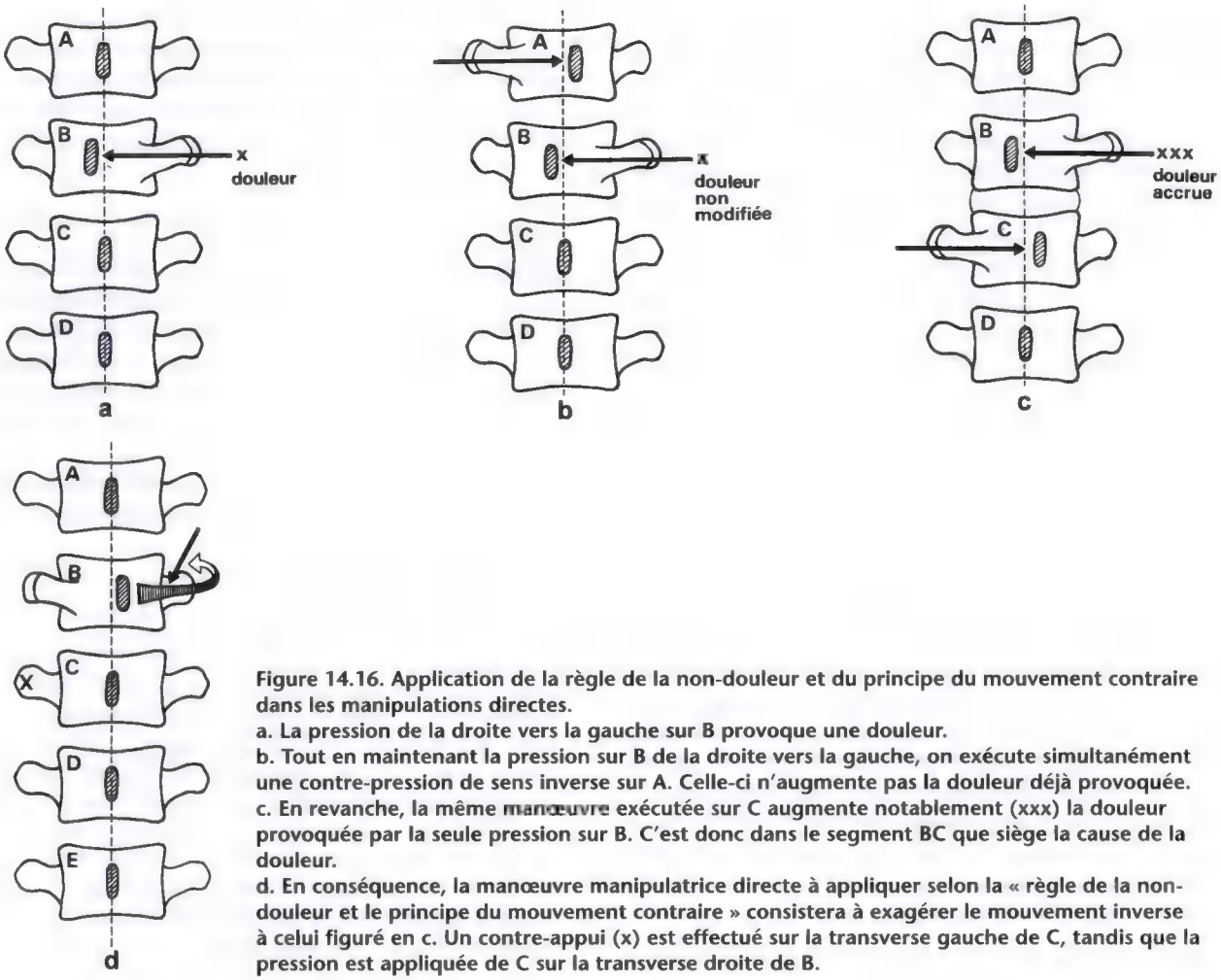

Figure 14.16. Application de la règle de la non-douleur et du principe du mouvement contraire dans les manipulations directes.
a. La pression de la droite vers la gauche sur B provoque une douleur.
b. Tout en maintenant la pression sur B de la droite vers la gauche, on exécute simultanément une contre-pression de sens inverse sur A. Celle-ci n'augmente pas la douleur déjà provoquée.
c. En revanche, la même manœuvre exécutée sur C augmente notablement (xxx) la douleur provoquée par la seule pression sur B. C'est donc dans le segment BC que siège la cause de la douleur.
d. En conséquence, la manœuvre manipulatrice directe à appliquer selon la « règle de la non-douleur et le principe du mouvement contraire » consistera à exagérer le mouvement inverse à celui figuré en c. Un contre-appui (x) est effectué sur la transverse gauche de C, tandis que la pression est appliquée de C sur la transverse droite de B.

exécuté. Il vaut mieux faire autre chose que de mal manipuler : « primum non nocere ».

Il faut systématiquement apprécier l'action de chaque manœuvre, sur :

– la diminution de la sensibilité ou la disparition des manifestations du syndrome segmentaire cellulo-téno-périosto-myalgique (CTM) qui, à un degré plus ou moins marqué, accompagne le segment responsable :

- de la zone cellulalgique située dans le territoire de la branche postérieure du n. rachidien,
- de la sensibilité ténopériostée (tests d'épaule, tests d'épicondylalgie, palpation des insertions),
- de la sensibilité des cordons myalgiques ;

– l'impression subjective du patient qui se sent mieux ou non, avec les limites évidentes d'une telle appréciation. La disparition des signes locaux du DDIM n'est pas toujours immédiate. La diminution de la douleur articulaire postérieure est un test fidèle.

Au terme de ce traitement manuel, il arrive que des signes atténués de DDIM persistent même si le patient est parfaitement et durablement soulagé. Le DDIM « actif » est devenu un DDIM « inactif ». Faut-il dans ce cas poursuivre le traitement ? La réponse est forcément nuancée. Il est des cas où tous les traitements mis en jeu ne feront pas de ce segment perturbé un segment totalement indolore à l'examen. S'il est inactif, il suffit de faire une séance de rappel de temps à autre (deux ou trois fois l'an) pour que le patient ne souffre plus. Un traitement complémentaire – infiltration articulaire ou ligamentaire (interépineux) – est également tout à fait indiqué.

Séance de manipulation

Une fois le diagnostic prémanipulatif établi, la séance de traitement comprend trois phases :

© 2009 Elsevier Masson SAS. Tous droits réservés

– les manœuvres de décontraction générale et locale ;
– les manœuvres de mobilisation orientées ;
– les manœuvres de manipulation (impulsion).

Dans la plupart des cas, la première manœuvre sera faite dans la direction opposée à celle qui est la plus bloquée et la plus douloureuse. Elle sera monodirectionnelle ou combinée avec une autre orientation libre.

Le résultat de cette première manœuvre est jugé sur les éléments donnés plus haut. En fonction de celui-ci, une deuxième manœuvre est exécutée avec, comme coordonnée principale, une autre orientation libre. Après nouvel examen, une troisième manœuvre pourra être appliquée en utilisant éventuellement des orientations que les manœuvres précédentes ont libérées. Dans une même séance, il n'est pas bon de faire plus de trois manipulations consécutives sur un segment vertébral. Il faut souvent savoir se limiter à une seule manœuvre.

Parfois, les mobilisations ou les *techniques d'étirement digital* seront préférables.

L'expérience de l'opérateur est ici irremplaçable. C'est en fonction des réponses obtenues et particulièrement de l'examen palpatoire qu'il modulera les manœuvres. Elles seront plus ou moins poussées, plus ou moins maintenues, très légères, faites du bout des doigts ou plus insistantes. Elles seront parfois un peu plus sèches, à la recherche d'un effet réflexe plus marqué.

Réactions après le traitement manipulatif

Dans un tiers des cas environ, après la première séance de manipulation, le patient peut présenter des réactions. Elles sont beaucoup plus rares après la seconde et toujours moins marquées. Elles sont bénignes et le plus souvent légères. Il s'agit de courbatures ou d'exagération passagère de la douleur traitée survenant après un intervalle libre de quelques heures.

Elles peuvent exister même si la manipulation a été discrète, faite « du bout des doigts ». Mais il va sans dire qu'elles risquent d'être plus marquées si les manœuvres ont été plus nombreuses et plus poussées. En règle, elles n'interfèrent pas avec le bon résultat que peut apporter ce traitement… à moins que le patient non prévenu ne l'arrête là, alors qu'une ou deux séances supplémentaires (sans réaction) auraient pu le soulager.

Courbatures

Elles sont en général modérées et cèdent facilement à l'aspirine ou au paracétamol et au bain chaud. Elles durent 6 à 48 h. Elles sont exceptionnellement vives. Elles ne se reproduisent généralement pas aux séances suivantes, ou sont très diminuées dans leur intensité et leur durée. Le patient a l'impression de s'être livré à des exercices inhabituels pour lui.

Exagération transitoire de la douleur traitée

Tout de suite après la première séance de manipulation, le patient peut éprouver un soulagement plus ou moins important. Mais dans 20 à 25 % des cas, 6 à 12 h après le traitement, il présente une réaction passagère qui se traduit par une reprise ou une augmentation de la douleur traitée. Elle dure quelques heures, parfois 1 j ou 2.

Ces réactions sont rarement très vives. Cela peut pourtant se voir, comme le montre l'observation suivante.

Observation : A. C., 26 ans

Grand champion de judo, il fait une chute sur la tête, entraînant des céphalées violentes et de fortes sensations vertigineuses. Les examens radiologiques, ORL et neurologiques sont normaux. Trois semaines après l'accident, les manifestations persistent. L'examen met en évidence un DDIM C2-C3 ; après quelques manœuvres de détente, une seule manipulation très légère et indolore est pratiquée en rotation. Amélioration immédiate du mouvement cervical et de la douleur. La nuit suivante, reprise de la céphalée irradiant vers l'oreille avec une intensité telle que dès le lendemain matin, il consulte en ORL, pensant avoir une otite aiguë (il en avait eu une 2 ans plus tôt). Il n'en est rien. Les choses s'atténuent dans la soirée. Le lendemain matin, tout a disparu : vertiges, céphalées, gêne cervicale. Il ne devait plus en souffrir.
Il s'agissait pourtant d'un athlète entraîné aux chocs, aux coups et chez qui la manipulation avait été faite du « bout des doigts ».

Qu'il s'agisse de courbatures post-manipulatives ou d'augmentation temporaire de la douleur, il ne faut pas faire une seconde séance de manipulation avant que les réactions de la première ne soient éteintes.

Elles n'existent guère qu'après la première séance ; elles sont très atténuées à la deuxième et rares à la troisième. Leur reproduction à chaque séance, jointe à une non-amélioration de l'état traité, doit conduire à interrompre le traitement et à revoir le diagnostic.

Ces réactions sont toujours précédées d'un temps libre de 6 à 12 h après le traitement. Leur présence ou leur absence ne constitue pas un élé-

© 2009 Elsevier Masson SAS. Tous droits réservés

ment pronostique pour le résultat du traitement. Une « réaction » survenant 24 ou 48 h après le traitement n'est pas une réaction, c'est habituellement une récidive dont la cause est souvent à son insu le comportement du patient.

Fausses réactions ou récidives précoces

À côté de ces réactions normales, bien des pseudoréactions post-manipulatives sont imputables au comportement du patient lui-même. Se sentant très soulagé après le traitement ou voulant éprouver le résultat de celui-ci, il s'efforce de faire ce qui lui était difficile ou impossible de faire la veille, ou commet des imprudences : effort, mauvaises positions, refroidissement, etc. Souvent il comprend mal, malgré des explications répétées, la nature de son mal. Tel ce cultivateur, victime d'un lumbago d'effort rebelle et soulagé aussitôt après une manipulation qui se précipite, dès son retour chez lui, vers l'objet lourd cause de ses maux : « Alors je me suis mis exactement comme j'étais quand ça m'a fait mal, et cette fois je l'ai soulevé sans douleur ! Docteur, on peut dire que votre réparation était bonne. » Pour lui, la vertèbre « était en place » ou n'« était pas en place ». Si elle y était, la mécanique devait avoir sa résistance totale !

Pendant quelques jours après une manipulation, surtout si celle-ci a apporté un soulagement marqué, le sujet reste très vulnérable. Avec un peu de malchance, des imprudences ne provoqueront pas seulement une irritation passagère, mais seront responsables d'une récidive sévère.

Il est indispensable d'expliquer au malade que la séance de manipulation, même si elle lui apporte un soulagement appréciable, le laisse « fragile » pour un temps. Elle doit être suivie d'un repos relatif pendant 48 h. Ce repos ne consiste pas, sauf exception, à rester au lit, mais à éviter les efforts, les gestes ou les positions habituellement provocateurs de douleurs. Ces précautions posturales ou gestuelles devront dans les cas anciens ou difficiles être poursuivies beaucoup plus longtemps.

Réactions sympathiques

À côté des réactions douloureuses, on peut parfois constater des réactions fonctionnelles ; celles-ci peuvent être immédiates, quasi instantanées. Il n'est pas rare qu'après un mouvement, même minime, des manipulations de la région cervicodorsale, certains sujets présentent une sudation des aisselles. Cela se reproduit chez eux à chaque séance, qu'elle suive de quelques jours ou de quelques mois la précédente. Cela montre simplement l'action de ces manœuvres sur le sympathique et n'a aucune incidence sur la conduite du traitement.

Un autre type de réaction mérite d'être signalé. Dans les heures qui suivent une manipulation lombaire haute ou dorsale basse, le patient peut présenter une poussée de météorisme abdominal avec même dans quelques cas une débâcle diarrhéique. Des modifications des règles peuvent exceptionnellement se rencontrer, tendant en général à les déclencher, à les avancer, à les rendre plus abondantes. Une de nos malades, manipulée quatre fois du cou en 1 mois, pour une tendinalgie d'épaule, a présenté chaque fois, débutant le soir même, un écoulement sanguin de 4 j, absolument analogue à ses règles normales. Revue 3 ans plus tard, trois fois en 1 mois, pour une névralgie cervicobrachiale, elle a eu chaque fois des règles pendant 4 j. Il peut arriver – rarement – que dans les 24 h qui suivent une séance de manipulation, certains malades présentent une crise douloureuse épigastrique, pelvienne, abdominale, parfois vive, durant quelques heures, surtout chez ceux qui se plaignent d'une manière plus ou moins fréquente et marquée de symptômes analogues.

Il faut souligner que cette réaction est généralement l'annonce de la disparition, qui peut être définitive, de ces symptômes, particulièrement s'il s'agit d'un météorisme abdominal ou d'une constipation... sauf éventuelle récidive du DDIM, qui sera soulagé de la même manière.

Évolution de la douleur après la séance de manipulation

Après la première séance, les réactions éventuelles calmées, il y a plusieurs possibilités :
– disparition complète de la douleur. Cela n'est pas exceptionnel ;
– la douleur est atténuée d'une manière durable ou transitoire. C'est le cas le plus fréquent. C'est d'un très bon pronostic pour la suite du traitement ;
– le patient n'a aucune modification de sa douleur. Les signes restent les mêmes. Il faut attendre deux ou trois autres séances avant d'abandonner le traitement et de revoir le diagnostic ;
– le malade a parfois l'impression, immédiatement après la manipulation, que le bénéfice va être léger ou nul. Mais le lendemain ou le surlendemain, il constate une nette amélioration des phénomènes douloureux ; cela est fréquent dans les traitements par étirement digital transversal fait sur des muscles des tendons ou des ligaments ;

© 2009 Elsevier Masson SAS. Tous droits réservés

– dans certains cas très anciens, il arrive même que l'amélioration ne se manifeste que plusieurs jours après la manipulation, après une réaction modérée qui mélange courbatures et exagération de la douleur habituelle ou des troubles traités ;
– le patient souffre plus qu'avant. Cette éventualité est tout à fait exceptionnelle si on a bien posé l'indication et bien exécuté le traitement. Il faut alors revoir le diagnostic, mais d'abord s'enquérir de ce qu'a fait le patient après le traitement. On apprendra le plus souvent que, « miraculé » de sa lombalgie, il s'est senti des ailes et aussitôt après a fait plusieurs centaines de kilomètres en voiture ou est resté en station debout prolongée et a porté de lourds paquets, ou s'est exposé au froid, ou encore mieux, comme ce patient qui, après avoir reçu un traitement qui venait de le soulager d'une sciatique traînante, entreprend un concours de saut en longueur avec les copains pour leur montrer le miracle dont il était l'objet… Il peut aussi s'agir d'une simple coïncidence avec une poussée congestive d'arthrose, sans rapport avec le traitement.

Nombre et fréquence des séances

Parfois une séance suffit, parfois il en faut plusieurs, trois en moyenne. Dans certains cas chroniques, cinq à six sont nécessaires. Tout se juge en fonction du cas traité et des résultats partiels donnés par chaque séance.

D'une manière générale, si aucune amélioration ne se manifeste sur la douleur spontanée et surtout sur les signes d'examen après trois séances, il est inutile de poursuivre.

Ces séances constituent le traitement d'attaque. Un traitement d'entretien fait d'une séance tous les 3 ou 6 mois est parfaitement justifié chez certains patients lombalgiques ou cervicalgiques chroniques qui, grâce à cela et à quelques mesures complémentaires simples, ne souffriront plus de leur cou ou de leurs lombes.

La question ne se pose pas lorsque le patient est d'emblée totalement soulagé. Néanmoins, il est bon, s'il s'agit d'un cas ancien, de l'examiner 3 ou 4 semaines plus tard pour s'assurer de la disparition des signes.

Lorsque plusieurs séances sont nécessaires, leur fréquence varie en fonction du cas et de la manière plus ou moins poussée, plus ou moins précise dont l'opérateur exécute ses manœuvres. Une ou deux séances par semaine sont une bonne moyenne. Certains patients répondront mieux à des séances rapprochées, d'autres à des séances plus éloignées.

S'il s'agit d'un cas aigu de lumbago, ou de torticolis, par exemple, qui guérissent dans la majorité des cas spontanément en 3 à 7 j, on ne voit guère l'intérêt de faire quatre manipulations à 7 j d'intervalle. Une ou deux manipulations seront faites à 2 ou 3 j d'intervalle. En revanche, il est tout à fait justifié faire un contrôle 4 à 6 semaines plus tard.

S'il s'agit d'une affection subaiguë telle qu'une sciatique rebelle, on fera une première manipulation, dont on jugera le résultat 4 j plus tard. En fonction de celui-ci, de la réaction vive ou légère, on recommencera trois ou quatre fois à 3 ou 4 j d'intervalle, en marquant un arrêt dès que le soulagement sera obtenu et en revoyant le patient 1 mois plus tard.

S'il s'agit d'une affection chronique, surtout si elle a résisté à de nombreux traitements, c'est à l'opérateur de juger de la meilleure tactique à utiliser, et de l'éventuelle combinaison avec d'autres moyens thérapeutiques. Il devra d'abord apprécier l'effet de son action après deux ou trois séances d'essai à 1 semaine d'intervalle, et poursuivre en fonction du résultat obtenu. Mais il est bien évident qu'on aura un comportement différent si on a la conviction que les symptômes dont se plaint le patient et dont il n'obtient pas soulagement sont bien d'origine vertébrale et que l'on a parfaitement identifié le segment responsable. On s'efforcera alors de rendre celui-ci indolore en utilisant d'abord les techniques digitales et l'infiltration de l'articulation interapophysaire qui, si le diagnostic est juste, doivent apporter une amélioration des signes d'examen, la manipulation n'intervenant que pour compléter le traitement, dans la mesure où elle se montre possible et efficace. L'action du traitement sur les manifestations CTM est un élément fidèle d'appréciation. Dans les cas anciens, certaines peuvent devenir automomes et nécessitent un traitement local.

Le dosage des manœuvres, la fréquence des séances sont des éléments très importants dans les traitements par manipulations. Les sujets ne réagissent pas et ne supportent pas tous de la même manière ces traitements : les brévilignes raides supportent généralement des traitements rapprochés et poussés. Les hyperlaxes longilignes s'en accommodent mal. Chez eux, il faut être avare de manœuvres, faire seulement le geste principal et espacer le plus possible.

Manipulations en fonction de l'âge

Il a été souvent écrit que les manipulations sont à réserver aux sujets jeunes, l'indication de choix étant chez ceux-ci le lumbago aigu.

© 2009 Elsevier Masson SAS. Tous droits réservés

Cette affirmation est inexacte à double titre : le lumbago aigu du jeune est moins régulièrement soulagé que celui du quadra- ou du quinquagénaire. Si cette affection est souvent une bonne indication des manipulations, ce n'est ni la seule, ni la meilleure.

Les manipulations peuvent être utilisées chez la plupart des individus, en modulant l'exécution des manœuvres en fonction de l'âge. Il est bon de rappeler ici que nombre de manœuvres doivent se faire très légèrement. Il est rare, si on limite les indications des manipulations à celles qui sont raisonnables, d'avoir à traiter des enfants, mais cela arrive et se passe très bien. Il faut, chez eux, faire simplement le geste utile, très doucement ; il n'y a aucune autre difficulté que celle de la précision.

Il est en revanche fréquent d'avoir à traiter des gens âgés. Ils tirent souvent grand bénéfice des mobilisations douces. Elles leur apportent plus d'aisance et font disparaître beaucoup de petits ennuis mineurs dus aux contractures paravertébrales entretenues par des enraidissements segmentaires. Mais il faut se garder chez eux de toute manœuvre sèche et brusque. Il est curieux de constater comme certains rachis séniles peuvent être considérablement aidés par quelques mouvements doux, paraissant presque illusoires, alors que ces malades pourraient être considérés d'après la clinique et la radiologie comme au-delà de toute aide possible par ce type de traitement.

Les techniques digitales d'étirement ont ici une place de choix.

Ces techniques digitales d'étirement transversal musculoligamentaire paravertébrales sont sans risque, et peuvent bien souvent, surtout au niveau cervical, remplacer la manipulation… sous réserve d'une bonne expérience de l'opérateur.

Une occasion de plus de rappeler que les thérapeutiques manuelles ne s'improvisent pas et qu'il faut un certain temps, variable selon les individus, pour obtenir des résultats convenables et réguliers. S'il est satisfaisant pour des débutants d'obtenir rapidement quelques succès, il est bon de se souvenir que la plupart des praticiens chevronnés considèrent qu'un minimum de 3 ans de pratique régulière est nécessaire pour une maîtrise satisfaisante des procédés courants et que, dans ce domaine, on s'améliore toujours avec le temps, sous réserve d'une pratique réfléchie.

Qualité des résultats

Parmi les critiques visant les traitements par manipulations, un grief courant est que les résultats ne sont pas durables. Cela est parfois vrai, bien que nombreux soient les bons résultats qui se maintiennent en dépit de conditions apparemment mauvaises : sujets à mauvaise statique, à muscles insuffisants, présentant des détériorations discales importantes, etc. La manipulation remédiant à des dérangements réversibles, il semblerait logique que ce « dérangement » puisse se reproduire facilement. Or ce n'est pas si fréquent.

Le résultat dépend de la qualité de l'indication et de la qualité de l'opérateur. Ce point qui paraît évident mérite d'être encore souligné, car beaucoup pensent qu'à partir du moment où l'on a fait « craquer » une région et apporté un certain soulagement, tout a été fait : or, il y a un monde de différence entre une manipulation élective et une manœuvre craquante approximative.

Les bons résultats obtenus par ce traitement ont poussé certains praticiens à négliger complètement la rééducation, souvent indispensable. En effet, l'insuffisance musculaire, et encore plus la mauvaise synergie musculaire, le manque de contrôle musculaire, sont les grands responsables des fragilités rachidiennes, comme le sont l'absence ou l'ignorance des précautions vertébrales élémentaires. C'est contre cela qu'il faut lutter (voir « Précautions », p. 184). Il faut souligner la nécessité de faire une séance de surveillance et d'entretien deux ou trois fois par an chez les sujets présentant un problème qui a été chronique.

La manipulation ne peut être toujours le traitement définitif qu'on aimerait, mais elle permet souvent un soulagement temporaire – parfois de longue durée – qu'aucune autre thérapeutique ne donne aussi bien et, faite de temps à autre, elle offre une solution efficace pour le patient.

Un bon entraînement à la palpation des tissus permet à l'opérateur d'apprécier la persistance ou la disparition des modifications tissulaires réflexes appartenant au *syndrome CTM de Maigne* qui accompagnent toute dysfonction douloureuse du segment vertébral.

Si ces perturbations persistent après le traitement, manipulatif ou autre, cela prouve que le problème n'est pas complètement résolu, même si le patient est soulagé. Il convient alors de les traiter localement et, bien sûr, de donner les conseils posturaux indispensables.

© 2009 Elsevier Masson SAS. Tous droits réservés

B. ÉTIREMENTS

Les manœuvres d'étirement ont un grand intérêt dans la pathologie douloureuse musculotendineuse.

Il peut s'agir d'étirements longitudinaux, c'est-à-dire faits selon l'axe du muscle ou du tendon, et surtout d'étirements transversaux faits avec un ou plusieurs doigts qui étirent les fibres musculaires ou le tendon avec une force généralement perpendiculaire à leur direction mais qui parfois les croise en X.

Étirements longitudinaux

Ils consistent, comme leur nom l'indique, à chercher à allonger un muscle ou un tendon. Cette manœuvre peut se faire manuellement, par des postures ou par des exercices actifs. C'est une manœuvre maintenue lente, et progressivement insistante.

Étirements par action manuelle de l'opérateur

Tout le monde sait que le meilleur traitement rapide de la crampe du sportif est l'étirement du muscle concerné. Il en va de même pour certaines contractures chroniques (figures 14.17, 14.18).

Des étirements de ce type peuvent être exécutés sur tous les muscles ou groupes musculaires présentant des cordons myalgiques. La technique à utiliser est adaptée en fonction du cas.

Figure 14.17. Étirement du triceps sural et des ischiojambiers.

L'étirement du moyen fessier et du fascia lata est souvent utile dans les lombalgies et dans les séquelles de sciatique (figure 14.19). L'effet de la manœuvre est apprécié par la palpation des muscles qui deviennent de moins en moins sensibles, tandis que les cordons myalgiques sont plus souples et les « points gâchettes » ont disparu ou sont devenus inactifs. La technique est montrée en figure 14.19.

Dans les séquelles de sciatique, particulièrement pour S1, les cordons myalgiques du mollet et du biceps crural sont fréquemment en cause. Outre l'injection des points myalgiques, l'étirement de ces muscles, comme en figure 14.17, est efficace. Il peut

Figure 14.18. Étirement global des plans postérieurs.

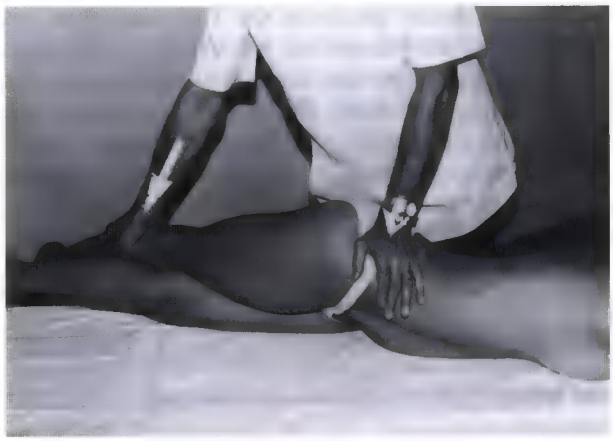

Figure 14.19. Étirement du moyen fessier et du fascia lata.

© 2009 Elsevier Masson SAS. Tous droits réservés

Figure 14.20. Étirement transversal du tendon du biceps crural.

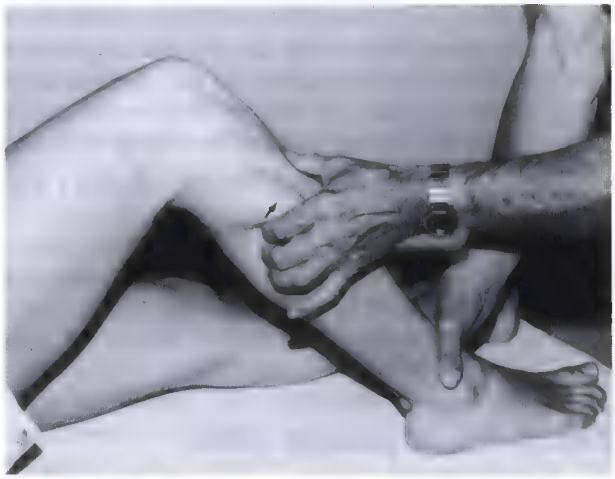

Figure 14.21. Étirement transversal d'un cordon myalgique du triceps sural.

s'agir d'étirements longitudinaux (figure 14.17) ou d'étirements transversaux (figures 14.20 à 14.22). L'étirement longitudinal du triceps et des m. ischio-jambiers illustrera ce propos.

Triceps et ischio-jambiers

Un patient présente des cordons myalgiques du triceps et du biceps crural, après une sciatique S1. Il est couché sur le dos, jambes tendues. L'opérateur lève lentement la jambe concernée comme pour rechercher le signe de Lasègue, en bloquant le genou en extension et le pied en dorsiflexion (figure 14.17). À un certain degré d'élévation, 50° par exemple, le patient perçoit un tiraillement douloureux dans les muscles concernés. Il faut s'assurer par la palpation que la douleur provoquée provient bien du muscle et non du n. sciatique irrité. L'élévation est stoppée dès que la douleur apparaît ; elle est maintenue ainsi pendant quelques secondes ; la sensation douloureuse diminue. L'opérateur va alors accentuer très légèrement l'étirement en élevant un peu plus la jambe ou en augmentant la dorsiflexion du pied, tout en maintenant la douleur provoquée à un niveau très supportable. La sensation désagréable disparaît, on peut alors gagner quelques degrés supplémentaires. On arrive ainsi en quelques minutes à un niveau que l'on ne peut dépasser ; mais l'élévation de la jambe qui était douloureuse et impossible au-delà de 60° devient aisée et indolore à 70°. En même temps, les cordons myalgiques deviennent moins sensibles et moins durs. La manœuvre est répétée plusieurs fois en fonction du résultat obtenu. Ce traitement peut être fait tous les jours ou tous les 2 j.

Pendant l'exécution de ces manœuvres, on doit veiller à ce que le patient ne compense pas, reste bien détendu et respire calmement (figure 14.17). Il va sans dire que si la manœuvre ne permet pas de progrès, ce traitement est abandonné et pourra être remplacé par des étirements transversaux ou par l'injection anesthésique d'éventuels points gâchettes (figure 14.21). En pratique, il est souvent bon de faire celle-ci avant de pratiquer l'étirement longitudinal.

Figure 14.22. Étirement transversal des muscles para-épineux cervicaux supérieurs sur rachis statique, en position allongée.

Étirement global des plans postérieurs

On peut réaliser le même type de manœuvre sur les deux membres inférieurs réunis. On obtient

© 2009 Elsevier Masson SAS. Tous droits réservés

ainsi un étirement des plans postérieurs (membres inférieurs et m. extenseurs du rachis). Le patient doit garder les épaules collées au sol, les bras tirés en direction caudale, la tête en flexion (menton rentré) reposant au sol par la partie inférieure de l'occiput (figure 14.18). Cette posture très graduellement faite avec un bon contrôle respiratoire et une bonne détente du patient fait céder nombre de contractures paravertébrales parasites, étire les m. ischiojambiers et le triceps très souvent « raccourcis » chez les lombalgiques et sièges de cordons myalgiques.

Étirements par exercices actifs ou autopostures

Au niveau vertébral, certaines des techniques de mobilisations décrites dans ce livre peuvent être utilisées comme techniques d'étirement avec une action précise sur tel ou tel muscle ou groupe musculaire. La mise en tension est maintenue pendant 5, 10 s selon effet, parfois plus. Elle peut être répétée plusieurs fois selon le même principe.

Étirements par postures

Le patient peut lui-même procéder à des étirements par certains exercices et surtout par certaines postures, inspirées du yoga, particulièrement pour les plans postérieurs ou les membres inférieurs. Le sujet à plat dos, bras écartés, membres inférieurs tendus verticalement, cherche sans forcer, par le seul poids des jambes, à toucher le sol avec la pointe de ses pieds derrière sa tête. La posture est maintenue 1 ou 3 min au début et progressivement plus longtemps. Le sujet doit être bien relâché, et respirer calmement. Si l'exercice est favorable, il sera répété quelques minutes par jour. Il ne doit en aucun cas provoquer de douleur.

Étirements longitudinaux des muscles agissant sur le rachis

Ils sont dans certains cas très utiles. Les techniques utilisées sont souvent celles qui, dans la dernière partie de l'ouvrage, sont décrites comme des manœuvres de mobilisation. Dans ce cas, elles sont maintenues quelques secondes au point de tension maximal. Elles doivent être lentes et progressives.

Étirements associés au refroidissement de la peau

C'est la technique utilisée par Travell, Mennell et Simons pour le traitement des « points gâchettes » (*trigger points*) générateurs de douleurs locorégionales et à distance. Comme nous l'avons vu, ces « points gâchettes » se situent au sein de fibres musculaires tendues (*taut bands*). Ces cordons myalgiques sont provoqués, pour ces auteurs, par une fatigue excessive du muscle ou de certains faisceaux de ces muscles. Travell en a fait avec Simons une étude particulièrement approfondie. Si ces deux auteurs ont parfaitement raison pour un certain nombre de cas, ils veulent en ignorer l'origine vertébrale fréquente, malgré de nombreuses discussions amicales que nous avons eues avec eux.

En fait, si certains de ces cordons ont bien une origine locale (opinion générale), la majorité d'entre eux appartiennent, comme nous l'avons montré, à un syndrome vertébral segmentaire et ont donc une origine vertébrale. Ils répondent bien au traitement vertébral. Dans les cas qui ont longtemps persisté, le résultat de ce dernier peut être incomplet. Ceux qui persistent peuvent bénéficier du traitement ci-dessous, comme ceux dont l'origine est locale ou mixte.

Le patient étant placé en position convenable, le médecin procède par des postures appropriées à des étirements longitudinaux progressifs lents et répétés du muscle concerné. Ces étirements sont précédés de la projection sur la région cutanée qui la recouvre d'un liquide réfrigérant : le fréon, pour cela, remplace avantageusement le chlorure d'éthyle. Le jet est dirigé sur la peau sous un angle de 30° et à une distance de 45 cm. Plusieurs arrosages longitudinaux sont pratiqués selon la direction des fibres musculaires concernées et à leur niveau. D'abord, parallèlement et toujours dans la même direction, la pulvérisation se fait sur l'ensemble du muscle, puis sur la zone de projection de la douleur.

Cette technique est appelée par ses auteurs (Travell et Mennell) *spray and stretch* (« pulvériser et étirer »), parce qu'ils considèrent que l'étirement est l'essentiel de l'action. La pulvérisation aide à ces étirements, le refroidissement des plans cutanés produisant un réflexe d'inhibition du tonus musculaire.

Étirements transversaux

Ils constituent une des manœuvres de base du reboutage traditionnel. Si le principe est simple,

© 2009 Elsevier Masson SAS. Tous droits réservés

l'exécution correcte et efficace l'est moins. Leur simplicité n'est qu'apparente.

Prenons le cas où l'examen a révélé un cordon musculaire dur et tendu. Il peut s'agir d'un cordon myalgique lié à une souffrance vertébrale segmentaire ou de la contraction réflexe d'un muscle ou seulement de quelques faisceaux musculaires après fatigue, faux mouvement ou efforts. Ce cordon a bien entendu la direction des fibres du muscle concerné. Il est parfois évident, parfois pas, nécessitant une bonne et même une très bonne habitude pour le retrouver.

La manœuvre consiste à accrocher ce cordon avec la pulpe du pouce (ou d'un autre doigt) tenu en crochet, et à l'étirer perpendiculairement à ses fibres. Il est amené au maximum de tension possible, jusqu'à ce qu'il échappe brusquement, comme le ferait la corde d'un instrument de musique. Après la manœuvre, le cordon est moins sensible à la palpation, parfois tout à fait insensible mais en tout cas moins dur, moins tendu qu'au départ, tandis que le patient se sent soulagé (figure 14.20). Un bon repérage du faisceau à traiter est nécessaire. Le doigt qui sollicite le muscle doit commencer sa manœuvre dans le muscle sain, avant le faisceau visé. Vitesse lente d'exécution et pression constante du pouce sont des conditions indispensables de réussite. Leur dosage est affaire d'expérience.

La manœuvre est facilitée si le cordon myalgique siège près d'un relief osseux sur lequel le ressaut sera plus fort et plus facile à obtenir (crête iliaque, angle de l'omoplate, apophyse épineuse, par exemple). Mal faite, elle peut être aggravante. Elle est en principe unique, non répétée.

Cette technique avec quelques variantes peut être appliquée aux muscles des membres comme aux muscles du tronc et du cou. En ce qui concerne les m. paravertébraux, elle est particulièrement intéressante au niveau cervical. En pratique, il y a toujours une direction préférentielle qui est à déterminer par quelques manœuvres d'essai préalables.

Étirements en X

Sur certains muscles – en fonction de leur anatomie – l'étirement peut se faire selon un X plus ou moins fermé. Le doigt actif suit un trajet qui croise en X le faisceau myalgique au niveau du point gâchette. Cette manœuvre est particulièrement adaptée aux longs muscles du dos (iliocostal par exemple). Dans la dernière partie du mouvement, le doigt actif est presque tangent au cordon avant de le croiser. Ici aussi, il est mieux de faire une seule manœuvre non répétée.

Techniques d'étirement digital sur rachis immobile

Le principe de base de ces techniques est de n'imposer aucun mouvement au rachis, ce qui est essentiel dans certains cas (rachis sénile, rachis cervicaux fragiles, etc.), mais ces techniques peuvent aussi être utilisées avec succès dans d'autres cas, et sur des rachis normaux. Elles demandent pour être efficaces un peu de pratique et une bonne habitude des thérapeutiques manuelles. Dans l'ensemble, elles ne permettent pas les mêmes résultats que les techniques qui ont été décrites précédemment. Mais, dans certains cas, elles peuvent se montrer plus efficaces, avec un effet très rapide. En somme, elles constituent un complément très utile en matière de médecine manuelle.

La manœuvre de base de toutes ces techniques, qui va être modulée en fonction du cas et de la région traitée, est toujours un étirement des fibres musculaires ou ligamentaires, exécuté perpendiculairement à leur direction, un peu comme on le ferait sur la corde d'un instrument de musique. Le doigt accroche fermement le faisceau musculaire que l'examen a montré tendu, et le tire jusqu'à ce qu'il lui échappe.

C'est pour le rachis cervical que ces manœuvres ont le plus d'intérêt, car elles se montrent efficaces dans de nombreux cas de cervicalgies chroniques ou aiguës, avec le gros avantage de n'imposer aucun mouvement du cou.

Étirements interépineux

Les mêmes étirements transversaux peuvent être effectués sur le ligament interépineux. Ils ont un effet réflexe intéressant. Ils sont pratiqués sur le sujet debout, réalisés avec l'articulation P1-P2 repliée du médius ; celle-ci, collée contre l'épineuse sous-jacente avec un ferme appui, glisse lentement vers le haut contre la face latérale jusqu'à son bord supérieur où elle la contourne, et d'un mouvement bref et sec, étire ligament surépineux, ligament interépineux (figure 14.23) et éventuellement m. interépineux (peu présent au niveau dorsal).

Ils ont été popularisés par Jean Moneyron qui les tenait d'une bonne sœur auvergnate comme lui. Ils

© 2009 Elsevier Masson SAS. Tous droits réservés

Figure 14.23. Étirement du ligament sur- et interépineux (J. Moneyron).

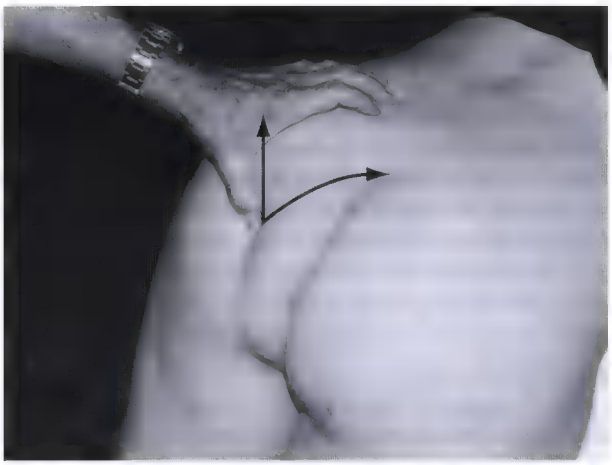

Figure 14.24. Étirement en balayage sur les muscles fessiers avec les deux directions principales de cet étirement où les muscles sont fermement accrochés selon la technique de E. Bellon.

sont eux aussi plus faciles à simuler qu'à exécuter efficacement. Ils ont malgré tout un intérêt restreint.

Étirements musculaires en balayage

Un autre mode d'étirement est l'étirement que nous dirons en « balayage » (figure 14.24). Il s'applique sur les muscles ayant un certain volume, une certaine surface. C'est ce que nous avait très bien montré Bellon, médecin, héritier d'une tradition familiale de reboutage de sept générations ; il devait lui-même la transmettre comme il l'avait reçue ; il est malheureusement mort jeune, sans enfant. C'est le Pr Joannon, grâce à qui s'est créée la médecine physique française, qui l'a poussé à devenir médecin. Ils étaient tous deux d'Aix-en-Provence. Bellon disait volontiers que le fait d'être médecin ne lui avait rien apporté ni pour comprendre, ni pour améliorer sa pratique, si ce n'est qu'il pouvait prescrire des médicaments, demander et lire des radios pour les patients qui ne ressortaient pas de sa pratique traditionnelle. Son exemple et ses conseils nous ont beaucoup encouragés à approfondir une recherche déjà entamée. C'est la découverte du *syndrome cellulo-téno-myalgique segmentaire* (R. Maigne) qui nous en a fourni la matière et la justification.

Prenons l'exemple d'un lombalgique dont les m. fessiers présentent des cordons myalgiques. Le patient est debout, les mains en appui sur une table, de dos par rapport à l'opérateur qui est assis derrière lui. Le pouce de ce dernier, maintenu en crochet, va agripper les faisceaux inférieurs du muscle concerné. Partant au niveau de l'ischion, il effectue un large balayage se dirigeant soit vers la partie externe de la fosse iliaque externe (figure 14.25), soit contournant le sacrum. L'étirement est maintenu jusqu'au moment où les faisceaux étirés échappent au doigt. Lorsque cela est possible, il est préférable d'obtenir un ressaut en terminant au-delà d'un relief osseux (par exemple la crête iliaque). Cette manœuvre peut apporter un net soulagement à certaines sciatiques ou lombalgies, surtout dans leurs séquelles.

Une fois le principe de ces techniques bien acquis, chacun peut en modifier un détail pour les adapter à ses possibilités.

Figure 14.25. Étirement similaire à celui de la figure 14.22, en position assise.

© 2009 Elsevier Masson SAS. Tous droits réservés

C. MASSOTHÉRAPIE

Le massage est, dans le domaine des algies vertébrales et des algies d'origine vertébrale, un traitement très intéressant à condition d'être bien utilisé.

Il a été souvent décrié dans les années passées ; la responsabilité en revient partiellement aux orthopédistes qui, à juste titre, mettaient l'accent sur la nécessité d'une rééducation active dans les affections traumatiques ostéoarticulaires mais ne considéraient pas le massage comme un traitement utile. Une autre raison est le manque de travaux scientifiques apportant la preuve de son efficacité. Cette lacune apparaît fort difficile à combler tant les modalités de massage sont nombreuses, les indications diverses, le choix et l'exécution des techniques fonction de l'opérateur. Mais le motif principal de cette désaffection vient du désintérêt de la plupart des masseurs kinésithérapeutes et surtout de leurs enseignants pour cette forme de traitement. Trop d'entre eux le considère comme peu utile, fatigant et peu valorisant.

Le bon massage, il est vrai, est d'exécution difficile. Ses modalités sont nombreuses. Et il n'est efficace que s'il est bien adapté au cas traité et bien fait, ce qui demande des aptitudes particulières. C'est dire que le massage ne vaut que ce que vaut le masseur. Cela ne facilite guère les travaux scientifiques selon les critères actuels.

Il n'en reste pas moins qu'en pratique, bien exécuté sur des indications bien choisies, le massage est une arme thérapeutique extrêmement intéressante et trop négligée.

Dans les douleurs d'origine vertébrale, le massage permet de décontracter les m. paravertébraux et de traiter certaines manifestations cellulomyalgiques d'origine locale ou d'origine vertébrale.

Massage de décontraction des muscles des gouttières paravertébrales

Contractures aiguës

Dans les torticolis et les lumbagos, le massage sédatif peut atténuer notablement la contracture. Dans certains cas, il peut même la faire céder complètement, et interrompre le cercle vicieux qui entretient conflit et douleur.

L'exécution des manœuvres est affaire d'expérience. Il s'établit un « dialogue » entre la main du masseur et le muscle du patient (B. Dolto). La main doit percevoir les réactions du muscle et ainsi découvrir la manœuvre la plus efficace. Les manœuvres sédatives sont toujours lentes et progressives. Elles sont habituellement associées à un étirement des masses musculaires contractées et à une légère mobilisation dans le sens de la non-douleur.

Contractures chroniques

Il n'est pas de douleur vertébrale chronique sans contracture des m. paravertébraux. On les palpe mieux lorsque la peau est au préalable lubrifiée.

Deux types de techniques sont utiles : des manœuvres en « glissé profond » parallèles à la ligne des épineuses et des manœuvres d'étirement transversal. Dosées, lentes, rythmées et progressives, elles sont adaptées à la réaction des muscles. Elles sont utiles avant un traitement par manipulation. Elles peuvent être utilisées isolément. Elles ont surtout de l'intérêt dans les cas de persistance de contractures profondes après traitement par manipulation ou par infiltration (figures 14.26 à 14.29).

Les techniques les plus utiles sont décrites pour chaque région avec les techniques de manipulations comme des « manœuvres de décontraction » (voir « Techniques manuelles », p. 369).

Le massage dans les manifestations CTM

Le massage est un traitement efficace des infiltrats cellulalgiques et des cordons myalgiques. Il peut être indiqué dans certaines douleurs ténopériostées et ligamentaires.

Lorsque ces manifestations appartiennent à un syndrome CTM vertébral, leur traitement local n'est légitime que lorsque le traitement vertébral aura été fait. Celui-ci suffit d'ailleurs souvent à les faire disparaître ou à les atténuer.

Cellulalgie

Il s'agit ici de zones cellulalgiques localisées, habituellement unilatérales. On mobilise d'abord doucement en masse la zone cellulalgique sur les plans profonds dans toutes les directions, comme si on voulait la décoller. Puis, très progressivement, on fait des manœuvres peu appuyées de pétrissage superficiel, sans insister sur les zones et les nodules

© 2009 Elsevier Masson SAS. Tous droits réservés

Figure 14.26. Massage de détente des muscles paravertébraux. La manœuvre est glissée et appuyée en continu de la partie supérieure du dos, jusqu'à la région lombaire.

Figure 14.27. Pétrissage et étirement des muscles paravertébraux, le patient étant couché sur le côté.

Figure 14.28. Pétrissage et étirement des muscles paravertébraux. Noter la position des pouces qui « repoussent » les muscles. a. Position de début. b. Position d'arrivée. La manœuvre doit être répétée lentement, bien rythmée, avec un temps d'arrêt.

Figure 14.29. Manœuvre voisine de la précédente. Ce sont ici les éminences thénar qui sont le point de contact.

© 2009 Elsevier Masson SAS. Tous droits réservés

les plus douloureux. Dans un troisième temps, les manœuvres seront plus insistantes et on malaxera progressivement les nodules.

Les manœuvres les plus utilisées sont des manœuvres dérivées des techniques de Wetterwald : pli roulé, étiré, cassé et comprimé, que B. Dolto a beaucoup contribué à faire connaître (figures 14.30 et 14.31). Elles sont alternées avec des manœuvres sédatives superficielles.

Cordons myalgiques

Au niveau des membres, ce sont les étirements transversaux qui sont les plus efficaces et les plus appropriés. Il y a souvent intérêt à les associer à des manœuvres de massage en glissé profond.

Les manœuvres doivent être progressives, très peu appuyées au début. Elles ne doivent pas provoquer de douleur vive.

Dans les lombalgies d'origine lombosacrée, ces cordons myalgiques concernent habituellement les muscles des fosses iliaques externes. Ils sont la conséquence habituelle des souffrances du rachis lombaire inférieur. Le pétrissage profond est ici une bonne technique (figures 14.32 et 14.33). Les manœuvres doivent être lentes, appuyées, progressives. Elles peuvent être douloureuses au début, mais la douleur provoquée doit cesser dès que l'opérateur cesse son action. Elle doit s'atténuer progressivement au cours de la séance. C'est d'ailleurs une douleur bien particulière que les patients qualifient volontiers de « douleur qui fait du bien ». Si elle s'accroît malgré une adaptation de la technique, il faut arrêter.

Rythme et pression sont modulés selon la réponse du muscle. Lorsque celle-ci est favorable, on sent les cordons s'assouplir, diminuer et fondre sous le doigt.

Le massage est associé à des étirements longitudinaux (voir figure 14.19) ou transversaux. À la séance suivante, les cordons seront moins durs et moins gros et disparaîtront en quelques traitements. La stratégie peut être inverse et la priorité peut être donnée aux étirements ; le choix se fait en fonction de la réponse du muscle.

S'ils ne sont pas influencés rapidement par ces manœuvres, il est inutile de poursuivre, c'est que la cause qui les provoque persiste ou qu'il en est une autre non reconnue.

N.B. *Ne pas oublier que des cordons myalgiques similaires peuvent être aussi déterminés par une pathologie de hanche, coxarthrose le plus souvent.*

En ce qui concerne les points myalgiques (*trigger points*), une pression maintenue pendant 90 s peut être efficace. Cette technique est intéressante dans certains cas aigus, elle peut aussi être employée dans les cas chroniques. Mais il faut être attentif, les risques d'aggravation n'étant pas négligeables. On exerce sur le point myalgique une pression ferme, progressivement accentuée, avec le pouce, ou les deux pouces superposés, sans jamais réduire la pression appliquée pendant toute la durée de la manœuvre (figure 14.34). Cette pression du pouce peut pour les gros muscles (fesse) être remplacée par celle du coude.

Le muscle sur lequel est exercée la pression doit être parfaitement relâché, ce qui n'est pas facile

Figure 14.30. En pincé-roulé.

Figure 14.31. En « pli cassé ».

© 2009 Elsevier Masson SAS. Tous droits réservés

Figure 14.32. Pétrissage et étirements des fixateurs de l'omoplate dans différentes orientations (a, b et c).

car la pression doit atteindre la douleur maximale supportable.

On vérifie par la palpation si le point myalgique a diminué ou disparu. S'il persiste, on reprendra une ou deux fois la même technique de pression en entrecoupant chaque séquence par quelques mouvements actifs du muscle ou par l'application de chaleur. En cas d'échec, l'infiltration anesthésique suivie d'étirement est la meilleure solution ; elle est souvent le traitement de première intention.

On peut aussi utiliser des *pressions plus brèves* de 5 à 10 s répétées plusieurs fois par jour, faites par le patient lui-même. Dans la plupart des cas, le résultat est nettement moins bon qu'avec la technique précédente.

Le shiatsu consiste à remplacer les implantations d'aiguilles de l'acupuncture traditionnelle par des *pressions faites sur les points d'acupuncture* avec la pulpe du doigt. Son efficacité paraît, sauf cas particuliers, assez relative dans le domaine qui nous concerne ici.

Douleurs ténopériostées, tendinalgies, tendinites

Lorsqu'il s'agit de douleurs réflexes appartenant au syndrome vertébral segmentaire, le traitement vertébral suffit le plus souvent pour faire disparaître ou atténuer suffisamment les douleurs tendineuses ou ténopériostées pour qu'elles ne soient plus gênantes.

Lorsqu'elles sont moins bien influencées, ou lorsque le traitement vertébral est impossible ou inefficace, le traitement local est de mise. L'infiltration est un traitement commode, mais si les dérivés cortisonés sont contre-indiqués, le massage a tout son intérêt. Le massage transverse profond (MTP) proposé par Cyriax est alors la technique la plus efficace.

© 2009 Elsevier Masson SAS. Tous droits réservés

Figure 14.33. Pétrissage profond des muscles fessiers.

Figure 14.34. Pression-inhibition d'un point myalgique du mollet.

Figure 14.35. Massage transverse profond des tendons épicondyliens.

Massage transverse profond

Cyriax emploie le MTP dans le traitement des ténosynovites. Il pense qu'il agit en libérant des adhérences entre gaine et tendon. On doit l'effectuer sur le tendon mis en tension.

Quoi qu'il en soit des hypothèses sur son mode d'action, le MTP est une technique désagréable, mais efficace. Troisier le recommande dans les tendinites d'épaule, dans les ténosynovites de l'avant-bras, dans les épicondylites (ne pas frotter l'épicondyle lui-même), les tendinites quadricipitales et dans les tendinites du jambier antérieur, du jambier postérieur, des péroniers latéraux et de l'extenseur commun.

Ce massage est exécuté avec l'extrémité du doigt, le pouce ou le médius, que l'index vient renforcer en s'appuyant sur la face dorsale de la phalangine (figure 14.35). Pour être efficace, il doit être exécuté selon les principes suivants (Troisier) :

– à l'endroit précis où siège la lésion ;
– le doigt doit être perpendiculaire aux plans cutanés ;
– le doigt exerce des mouvements de va-et-vient de courte amplitude, perpendiculairement aux fibres du ligament ou du tendon, avec une pression suffisante et constante ;
– le doigt doit déplacer la peau en même temps que lui, il ne doit pas glisser sur la peau. L'élément traité est donc soumis à une pression ferme et à une friction transversale. Le début du traitement est douloureux, mais la douleur s'apaise en général au cours de la séance. La séance dure 5 à 15 min. La fréquence

© 2009 Elsevier Masson SAS. Tous droits réservés

varie de une séance par jour (délai recommandé par Troisier dans les ténosynovites de l'avant-bras) à deux par semaine, délai habituel car les massages trop rapprochés sont mal tolérés. Le nombre de séances varie de six à 12. L'amélioration doit se faire sentir dès les premières séances, elle peut être constatée sur la douleur spontanée, sur les tests contre résistance et sur l'amplitude des mouvements.

Il va sans dire qu'il ne faut pas insister si la douleur augmente au fur et à mesure des séances. Si la technique a été correcte, il faut changer de traitement, ou revoir le diagnostic.

© 2009 Elsevier Masson SAS. Tous droits réservés

15. Tractions vertébrales

La traction vertébrale est un mode thérapeutique qui consiste à exercer à l'aide d'appareils des forces selon l'axe de la colonne vertébrale. Ces forces sont appliquées sur telle ou telle région pour tendre à écarter les vertèbres.

L'usage des tractions vertébrales est fort ancien puisqu'on trouve dans les textes d'Hippocrate, de Galien et d'Asclépiade des descriptions très précises. Des illustrations sont parvenues, montrant des patients solidement attachés et soumis à des étirements à l'aide de cordes, de treuils et de leviers.

Dans la plupart de ces dessins, l'un des officiants exerce des pressions sur ce qui apparaît être une gibbosité.

Les tractions ont leur place dans le traitement des algies vertébrales d'origine mécanique. Leur champ d'action est infiniment moins large que celui des manipulations. Dans les indications qui leur sont communes, elles s'avèrent aussi moins fréquemment efficaces et d'action nettement moins rapide.

Celui qui maîtrise bien les manipulations ne trouve donc aux tractions que des indications très limitées. C'est d'autant plus regrettable que les tractions sont pour l'opérateur infiniment moins difficiles et moins fatigantes ! Leurs indications actuelles se résument pour nous en tractions cervicales qui peuvent être utiles dans certains cas de névralgie cervicobrachiale, et en tractions lombaires au lit du patient qui peuvent avoir un intérêt dans certains cas de sciatiques ou de lombalgies aiguës traînantes.

Traction cervicale

Contention

La tête du patient est tenue par un collier à appui occipitomentonnier, tel le collier de Sayre (figure 15.1a), ou par le cervitractor de Maigne (figure 15.1b) qui a l'avantage de ne faire pression ni sur le menton, ni sur les articulations temporomaxillaires. Mais cet appareil ne s'adapte pas aux patients trop brachycéphales ou dont les bosses occipitales sont tropoeffacées ; il a alors tendance à glisser lors de la traction. Mis à part cet inconvénient (peu fréquent en pratique), il est plus confortable car il permet au patient de parler et il dispense d'enlever les appareils dentaires.

La traction sur plan incliné est le moyen le plus simple pour l'appliquer. Le poids du corps fournit la force de la traction. Celle-ci est évidemment limitée par les frottements du corps sur le plan que l'on choisit le plus lisse possible. L'inclinaison du plan fait varier la force de traction. Ce système simple est commode, le patient est généralement bien détendu et la traction est assez facilement dosable, le patient pouvant l'interrompre à tout moment en prenant appui sur des repose-pieds latéraux (figure 15.2).

Au niveau du rachis cervical, il est indispensable, avant de prescrire des tractions, d'utiliser un test manuel pour savoir si la mise en traction du cou soulage ou accentue la douleur du patient. On pratique une traction manuelle selon la technique figurée (figure 15.3). Si la manœuvre accentue la douleur, il ne faut pas pratiquer de traction ; si au contraire elle soulage nettement, elle apparaît comme un traitement valable.

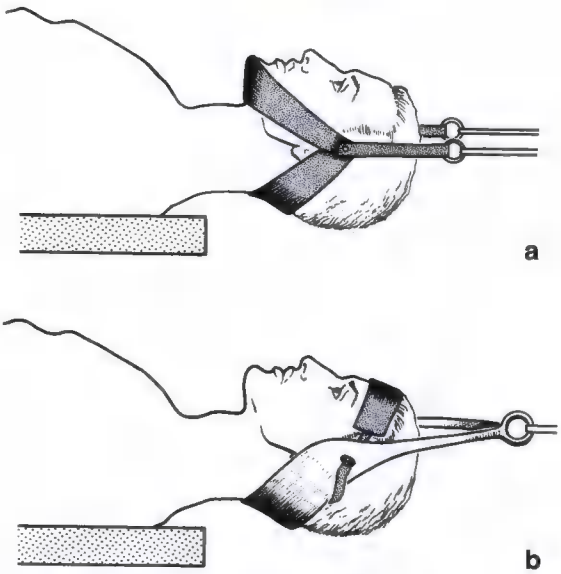

Figure 15.1. Colliers de traction. a. collier de Sayre. b. collier de Maigne (cervitractor).

Douleurs d'origine vertébrale. Comprendre, diagnostiquer et traiter
© 2009 Elsevier Masson SAS. Tous droits réservés

a

Figure 15.2. Traction cervicale.
a. Traction à la serviette ; un très bon système de contention pour traction du rachis cervical consiste à prendre à la tête du patient dans une serviette pliée passée comme une fronde sous la nuque.
b. sur un plan incliné.

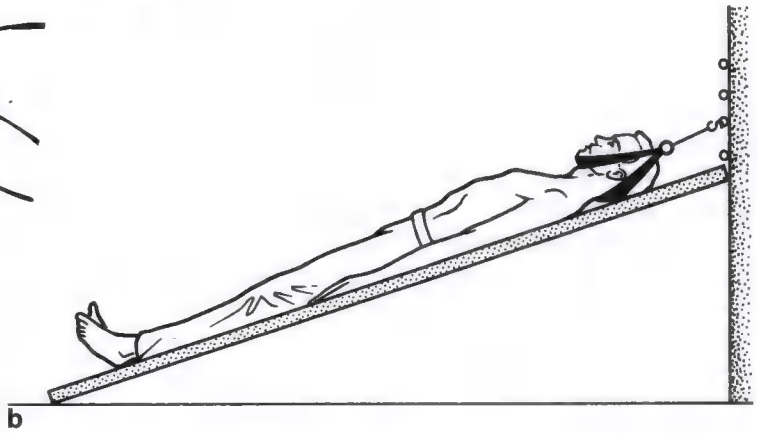

b

Figure 15.3. Test de traction manuelle. Il est indispensable de faire ce test avant de prescrire des tractions cervicales. La traction est indiquée si elle soulage, contre-indiquée si elle accentue la douleur.

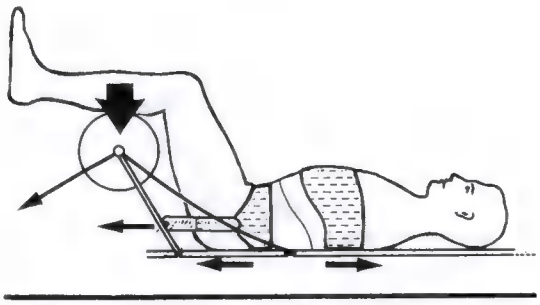

Figure 15.4. Appareil de Chantraine pour tractions lombaires au lit.

Tractions lombaires au lit

Quoi qu'en dise la mode, le repos au lit est un excellent traitement des douleurs lombaires aiguës et des sciatique, à condition de ne pas être excessif. Il est tentant d'améliorer l'effet du repos par une traction continue qui supprime ou atténue le conflit responsable. Mais une traction continue au lit est assez souvent mal supportée ou mal acceptée par le patient. C'est le mérite de Chantraine et al. d'avoir imaginé un appareil simple, facilement transportable, qu'ils ont appelé « cadre automoteur ». Le patient est couché sur le dos, la traction est fournie par la poussée des jambes fléchies sur un rouleau. Cela permet de faire au lit des tractions de 15 à 30 min, répétées dans la journée, dans d'excellentes conditions de confort (figure 15.4).

La meilleure indication des tractions cervicales est la névralgie cervicobrachiale, lorsque le patient ne peut, en raison de contre-indications, bénéficier d'un traitement cortisoné ou lorsque celui-ci est insuffisamment efficace, à condition que le test de traction manuelle se montre favorable. Au niveau du rachis cervical supérieur, les tractions sont rarement efficaces.

Au niveau du rachis lombaire, la traction continue au lit est une modalité intéressante pour les sciatiques sévères en traitement à l'hôpital.

© 2009 Elsevier Masson SAS. Tous droits réservés

16. Infiltrations et injections

Les infiltrations sont un moyen commode et efficace d'apporter localement, avec précision, un produit médicamenteux. Il s'agit le plus souvent d'un anesthésique local, d'un dérivé cortisoné ou d'une association des deux.

Elles pourront viser un élément nerveux, une articulation, une structure périarticulaire, une gaine tendineuse, un point musculaire, une zone cutanée, etc.

C'est dire l'extrême variété des possibilités offertes par cette technique dont l'efficacité dépendra de la bonne indication, du bon choix de la structure visée, du produit injecté et de la précision technique de l'opérateur. Les risques en sont minimes si les règles d'asepsie et les règles techniques sont respectées.

■ Infiltrations rachidiennes

Elles comportent les infiltrations épidurales, intradurales ou sous-arachnoïdiennes, articulaires postérieures, ligamentaires et nerveuses.

L'asepsie de la peau doit être rigoureuse. Les mains de l'opérateur doivent être désinfectées. Il faut utiliser des seringues et des aiguilles à usage unique et se servir d'une aiguille pour l'aspiration du liquide, si celle-ci se fait à travers un bouchon en caoutchouc – soigneusement désinfecté –, et d'une autre pour l'infiltration.

Chez un patient sous anticoagulants, les infiltrations doivent être faites avec la plus grande réserve. Les infiltrations articulaires ou épidurales doivent être proscrites si le taux de prothrombine est inférieur à 25 %.

■ Infiltrations épidurales

L'infiltration épidurale est d'un grand intérêt dans le traitement des douleurs lombaires et des algies radiculaires dues à un conflit discal L3-L4, L4-L5 ou L5-S1.

Le produit injecté dans l'espace épidural imprègne le fourreau dural, les gaines dure-mériennes des dernières racines lombaires et des racines sacrées ainsi que la partie superficielle des disques lombo-sacrés et du ligament commun postérieur.

Trois voies sont possibles :
- par le hiatus sacrococcygien ;
- par voie interépineuse ;
- par le premier trou sacré.

Par le hiatus sacrococcygien

Cette technique a été décrite en 1901 par Sicard. Actuellement, elle est un peu délaissée, au profit de la voie interépineuse. Une seringue de 20 ml est remplie de 15 ml de lidocaïne à 0,5 % et de 2 ml d'une solution cortisonée. L'aiguille a 40 mm de longueur et 7/10 de millimètre de diamètre.

Le patient est couché en travers de la table (figure 16.1). On repère attentivement les deux cornes bordant le hiatus. Après avoir fait une anesthésie

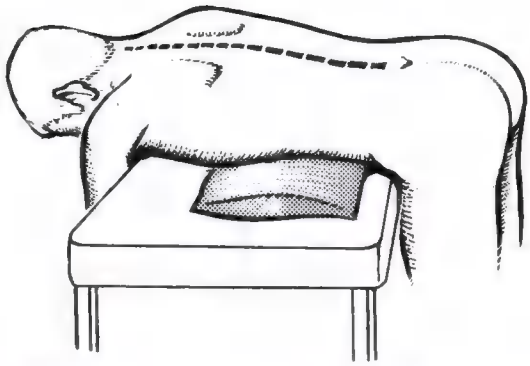

Figure 16.1. Position du patient pour infiltration épidurale.

Douleurs d'origine vertébrale. Comprendre, diagnostiquer et traiter
© 2009 Elsevier Masson SAS. Tous droits réservés

locale par bouton dermique, l'aiguille est introduite en écartant le pli fessier, la direction donnée est pratiquement tangente au plan cutané, c'est-à-dire très oblique de bas en haut (figures 16.2a et b). L'aiguille étant en place, on vérifie qu'il n'apparaît pas quelques gouttes de liquide céphalorachidien (LCR).

On adapte alors la seringue sur l'aiguille ; une nouvelle vérification est faite par aspiration. Il n'y a pratiquement jamais de problème avec les aiguilles de 40 ou 50 mm, mais cela peut arriver avec des aiguilles plus longues. Il faut alors retirer l'aiguille et ne pas faire l'infiltration prévue. En effet, le sac dural descend habituellement jusqu'à S2, mais peut parfois être situé plus bas.

L'injection est faite tout en palpant les plans rétrosacrés. Si le liquide n'est pas dans le canal, il se forme une boule qui gonfle lors de l'injection. Cela peut aussi arriver dans certains cas de malformation du sacrum (spina bifida partiel) [figure 16.3]. En cas de perméabilité anormale d'un trou sacré antérieur, le liquide peut s'échapper par l'avant.

Le début de l'injection reproduit parfois la douleur spontanée.

Le patient reste couché sur le dos quelques minutes. On teste alors l'effet produit sur le signe de Lasègue ou la flexion antérieure du tronc. On recueille l'impression générale du sujet à qui il est demandé de faire quelques mouvements impossibles ou difficiles à exécuter avant cette infiltration : mettre ses chaussettes, par exemple.

Troisier utilise dans certains cas des quantités beaucoup plus importantes de liquide (au moins

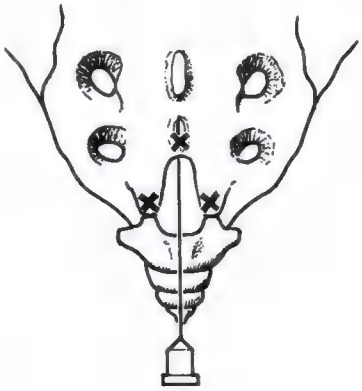

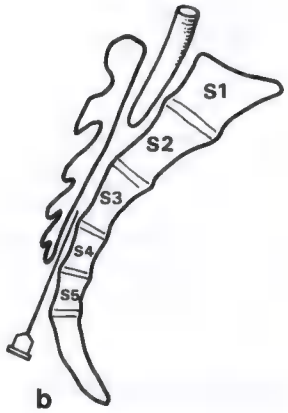

Figure 16.2. Infiltration par le hiatus sacro-coccygien. a. vue de face. b. vue de profil.

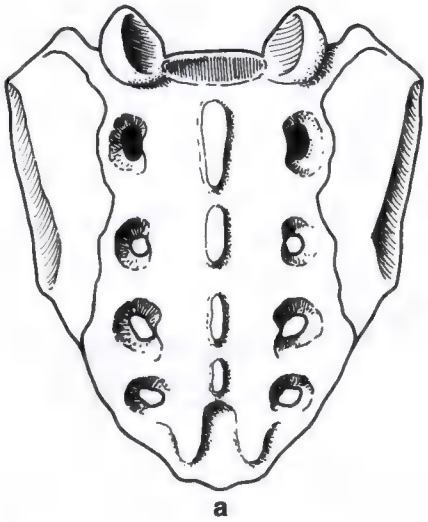

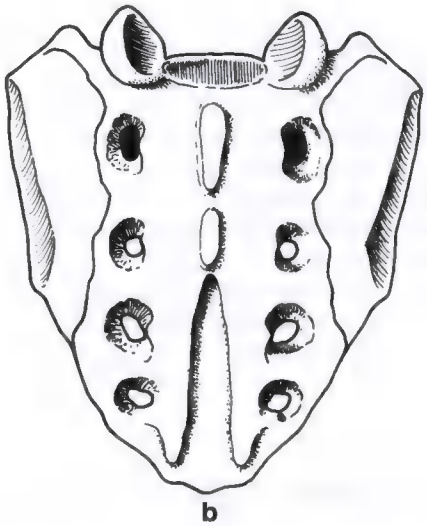

Figure 16.3. Malformation du sacrum. Lorsque celle-ci existe, l'infiltration par le hiatus est inefficace. a. sacrum normal. b. malformation du hiatus.

© 2009 Elsevier Masson SAS. Tous droits réservés

50 ml). Il emploie une solution de chlorydrate de bétoxycaïne à 0,5 ‰. Il insiste sur l'effet mécanique favorable que peut avoir une telle infiltration épidurale avec une grande quantité de liquide, par séparation momentanée du fourreau dural et de la saillie du disque. L'effet anesthésique de l'infiltration se fait aussi sur une plus grande hauteur.

Par voie interépineuse lombaire

Elle est la plus utilisée à l'heure actuelle. Le patient est assis, penché en avant en faisant le dos rond. À la position assise, on peut préférer la position couchée en travers de la table avec un oreiller sous le ventre. L'épineuse de L4 et celle de L5 sont repérées. L'aiguille de 60 mm, 7/10 à biseau court est enfoncée entre les deux épineuses. À une profondeur de 4 à 5 cm, on perçoit la résistance du ligament jaune qui empêche l'injection. L'aiguille est encore enfoncée de 1 ou 2 mm et l'injection devient facile dans l'espace épidural. Avant d'injecter, il faut vérifier par aspiration l'absence de LCR On injecte 3 ml de la solution cortisonée pure ou associée à une solution de lidocaïne à 0,5 % (3 à 5 ml) [figure 16.4a, b, c].

Si l'aiguille a perforé la dure-mère par suite d'une adhérence du sac dural au ligament jaune, ou d'une fausse manœuvre, il faut retirer l'aiguille légère-ment, vérifier qu'elle ne ramène plus de LCR et n'injecter alors que le dérivé cortisonique sans anesthésique.

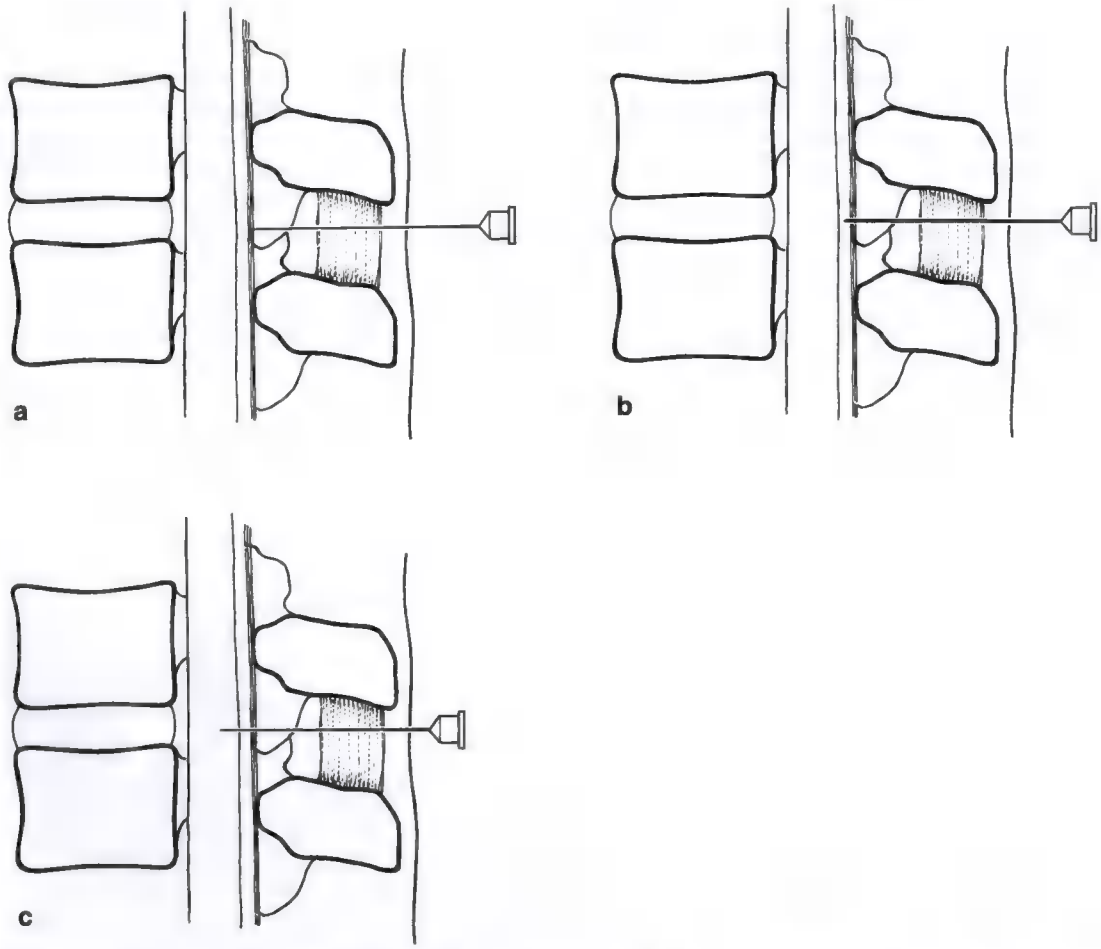

Figure 16.4. Infiltration épidurale et intradurale par voie interépineuse. a. l'aiguille rencontre une résistance, le ligament jaune; b. l'aiguille a franchi le ligament jaune et se trouve dans l'espace épidural; c'est là que doit se faire l'injection – après aspiration – pour une infiltration épidurale. c. l'aiguille est dans le sac dural, l'aspiration ramène du LCR. L'infiltration est alors intradurale.

© 2009 Elsevier Masson SAS. Tous droits réservés

Par le premier trou sacré

Cette technique a été proposée par Lièvre (1955).

Le patient est assis ou couché à plat ventre avec un oreiller sous le ventre. L'épineuse de L4 est repérée à la hauteur des crêtes iliaques ; à partir d'elle on repère l'épineuse de L5 et celle de S1, puis les épines iliaques postérosupérieures. À partir de celles-ci, on trace un triangle dont le sommet est S1. La ligne joignant les deux épines iliaques forme la base. L'injection est faite au milieu de la ligne unissant l'épineuse de S1 à l'épine iliaque postérieure et supérieure, à droite ou à gauche (figure 16.5a et b). Ce point se trouve en regard du premier trou sacré.

L'aiguille (60 mm, 8/10) est enfoncée perpendiculairement jusqu'au contact osseux ; on la déplace légèrement jusqu'à ce qu'elle pénètre dans le trou sacré de dehors en dedans. Par cette voie, il est préférable de ne pas injecter de solution anesthésique car on risque, s'il y a la moindre anomalie du cul-de-sac dural qui se prolongerait autour de la racine, de réaliser une injection intradurale provoquant une rachianesthésie.

Après vérification par aspiration, on injecte 2 à 3 ml de corticoïdes.

Remarque : *d'autres repères peuvent être utilisés. À partir de l'épineuse de L5, on trace une ligne verticale à un travers de doigt en dehors. Puis on trace une ligne horizontale à un travers de pouce au-dessous du bord inférieur de cette épineuse. L'injection se fait au niveau de l'intersection des deux lignes (figure 16.5b).*

■ Infiltrations sous-arachnoïdiennes

Cette technique a été décrite par Luccherini. Elle consiste à injecter une solution de 1 ou 2 ml d'un dérivé cortisoné en injection intradurale (bien vérifier qu'il peut l'être). La technique est la même que celle de la ponction lombaire ; les précautions à prendre sont les mêmes (figure 16.4c).

Il vaut mieux utiliser une aiguille de faible calibre pour que le LCR suinte le moins possible par le trou de puncture. Après l'injection, le patient reste couché sur le ventre pendant une heure avec, si nécessaire, de gros coussins sous l'abdomen. Il restera allongé 24 h.

Cette technique est intéressante dans les formes hyperalgiques de lumbagos ou de sciatiques ; elle constitue aussi l'occasion de prélever du liquide céphalorachidien avant l'injection du dérivé cortisoné. Cet examen trop souvent négligé peut éviter beaucoup d'erreurs de diagnostic.

Il n'est pas bon de répéter ce type d'infiltration plus de deux ou trois fois, surtout si le résultat obtenu lors de la première injection est nul.

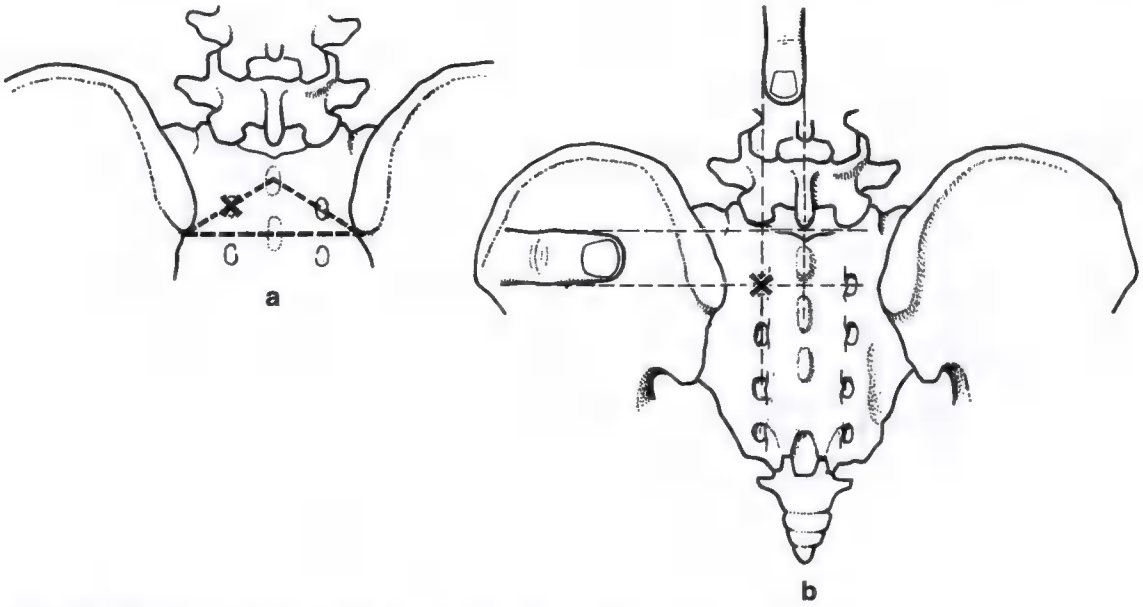

Figure 16.5. Infiltration par le 1er trou sacré. Les deux manières de le repérer : a. par rapport à l'épineuse de S1 ; b. par rapport à l'épineuse de L5.

© 2009 Elsevier Masson SAS. Tous droits réservés

Attention : *il faut s'assurer que le produit utilisé peut être injecté sans risque dans le LCR ; il faut employer des dérivés cortisonés en solution en évitant notamment la dexaméthasone dont le solvant est irritant.*

Incidents

Une céphalée pénible peut suivre l'injection intradurale de corticoïdes. Il peut s'agir d'une fuite de LCR par le trou de puncture – d'où l'intérêt d'aiguilles fines. En cas de fuite de LCR se traduisant par une vive céphalée, l'injection en épidurale au même niveau de 5 ml de sang du patient la stoppe immédiatement (patch). On a pu constater aussi, quelques jours après une injection sous-arachnoïdienne de corticoïdes, une réponse inflammatoire se traduisant par une réponse cellulaire associée à une hyperalbuminorachie légère. Le meilleur traitement semble être alors l'administration per os de 30 mg d'hydrocortisone pendant 3 à 4 j.

Accidents

Une méningite septique peut être la conséquence d'une faute d'asepsie, comme dans toute rachicentèse, et plus encore lorsqu'il y a injection de dérivés cortisonés. L'utilisation de matériel à usage unique a considérablement réduit ces risques.

■ Infiltrations des articulations interapophysaires

Le rôle des articulations interapophysaires postérieures est largement souligné dans ce livre. La souffrance articulaire postérieure est une constante dans les dérangements douloureux intervertébral mineur (DDIM).

Leur infiltration est souvent utile, notamment pour traiter un DDIM insuffisamment amélioré par la manipulation ou lorsque celle-ci est contre-indiquée, ou encore lors d'une poussée inflammatoire d'arthrose.

Il faut procéder à un bon examen segmentaire et rechercher avec attention le « point articulaire postérieur ». L'infiltration n'est légitime que si l'articulation est douloureuse à l'examen.

L'infiltration est faite avec 0,5 ml d'un dérivé cortisoné. Il est prudent de ne pas utiliser d'anesthésique au niveau cervical. L'aiguille à biseau court est enfoncée perpendiculairement à la peau au niveau exact du point articulaire. Il faut toujours obtenir le contact osseux franc et injecter après avoir retiré l'aiguille de 1 mm sans avoir changé sa direction et après avoir aspiré pour vérifier l'absence de sang ou de LCR (figures 16.6, 16.7, 16.8).

Il est mieux de faire ces infiltrations sous contrôle radiologique mais, avec l'habitude, cela devient le plus souvent inutile. Toutefois, si l'infiltration ainsi

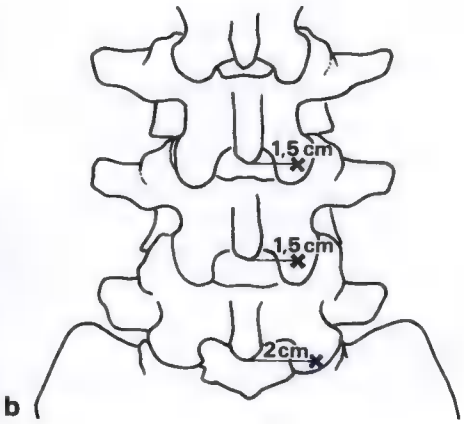

Figure 16.6. Infiltration articulaire postérieure lombaire.

© 2009 Elsevier Masson SAS. Tous droits réservés

Figure 16.7. Infiltration articulaire postérieure dorsolombaire. Il est bon de vérifier la disparition de la douleur au « pincé-roulé » dans le territoire de la branche postérieure correspondante. Elle témoigne de l'efficacité de l'infiltration.

Figure 16.8. Infiltration articulaire postérieure dorsale. Le patient est couché en travers de la table pour les *dorsales basses*. Il est assis sur un tabouret, les bras croisés *pour les dorsales hautes*. La tête repose sur les avant-bras qui s'appuient sur une table.

pratiquée est inefficace et que les arguments cliniques sont très en faveur d'une responsabilité articulaire postérieure, il est bon de refaire une injection sous contrôle radiologique. On tatoue alors le point d'injection au cas où d'autres infiltrations s'avèreraient utiles. Celles-ci seront pratiquées dans la position où le patient a été tatoué. Le meilleur test de réussite est la disparition immédiate de la cellulalgie occupant le territoire du rameau cutané de la branche postérieure du n. rachidien correspondant (figure 16.7).

Région lombaire

Le patient est couché à plat ventre en travers de la table, un coussin sous le ventre. Malgré l'épaisseur des plans cutanés et musculaires, il est habituellement possible de repérer le « point articulaire postérieur » par la pression-friction appuyée de la pulpe du médius qui glisse selon de courts mouvements de va-et-vient parallèles à la ligne des épineuses (voir « Examen segmentaire », p. 90). L'injection se fait exactement au niveau du point douloureux ainsi repéré, perpendiculairement aux plans cutanés. On utilise une aiguille à biseau court (60 mm, 8/10) [figures 16.6, 16.7].

Le point d'injection se situe légèrement plus en dehors de la ligne médiane pour les articulations L5-S1 (tracer une horizontale tangente au bord supérieur de l'épineuse de S1). Le point d'injection se situe sur cette ligne à environ 2,5 cm de la ligne médiane.

Il va sans dire que ces repères varient avec la morphologie de l'individu. Ils doivent toujours être confrontés avec le point de douleur provoqué paravertébral. En cas de doute, l'injection sous contrôle radioscopique s'impose.

Jonction dorsolombaire

Sauf cas particuliers, D12 est une vertèbre transitionnelle, dorsale par ses articulations supérieures, lombaire par ses articulations inférieures (ce rôle échoit souvent à T11).

Le repère pour les articulations inférieures est le même que pour L2-L3. Pour les articulations T11-T12 et les articulations T10-T11, il est beaucoup plus facile de repérer avec précision, par la palpation-friction faite avec la pulpe du médius, l'articulation interapophysaire sensible.

C'est au niveau de ce point que sera faite l'injection, perpendiculairement au plan cutané, jusqu'au contact osseux. Il se situe à 2 cm environ de la ligne médiane. Mais à ce niveau, il y a intérêt à faire pénétrer l'aiguille à 1 cm de la ligne médiane, à aller jusqu'au contact osseux, et à partir de ce point, injecter goutte à goutte, toujours au contact osseux, en allant de dedans en dehors jusqu'au moment où l'aiguille quitte le contact osseux. On vise ainsi la partie externe du massif articulaire (figure 16.7).

© 2009 Elsevier Masson SAS. Tous droits réservés

Région dorsale

Même technique que ci-dessus (figure 16.8).

Région cervicale

C'est, avec la jonction dorsolombaire, la région où il y a le plus souvent indication à l'infiltration articulaire postérieure. Le repérage de l'articulation interapophysaire postérieure sensible se fait sur le patient allongé sur le dos. C'est la meilleure manière de palper ces articulations. Mais l'injection se fera le patient assis sur un tabouret, la tête reposant sur une table. Un nouveau repérage attentif sera donc nécessaire, par la pression-friction avec la pulpe du médius ou de l'index. On trace une ligne verticale médiane qui correspond à celle des épineuses. On repère le point articulaire postérieur à 2 cm de la ligne médiane. L'aiguille est enfoncée perpendiculairement à la peau jusqu'au contact osseux. Celui-ci doit être franc. L'aiguille est mobilisée légèrement en dehors et en dedans pour contrôler ce contact. L'injection doit être faite avec un dérivé cortisoné pur (0,5 ml) sans anesthésique (figures 16.9 , 16.10).

Comme toujours, l'injection est faite strictement au contact osseux, après s'être assuré que l'aspiration ne ramène ni sang ni liquide. Le mieux est d'utiliser des dérivés cortisonés éventuellement injectables dans le LCR, donc sans risque au cas où cet incident surviendrait. En fait, le risque est inexistant si on respecte bien la règle de n'injecter qu'au contact osseux à la partie postérieure de l'articulation, et d'aspirer au préalable.

L'effet est jugé assez vite après l'injection sur les manifestations du syndrome segmentaire. En cas de succès, le mouvement douloureux et limité quelques minutes auparavant devient plus libre et moins douloureux, voire totalement indolore.

En ce qui concerne le rachis cervical supérieur, particulièrement dans les céphalées cervicales, un test immédiat est la disparition du signe du sourcil (R. Maigne).

■ Infiltrations ligamentaires

Ligaments interépineux

Les ligaments interépineux et surépineux sont souvent sensibles à la pression dans un « dérangement douloureux intervertébral mineur » (signe de la clé). Le plus souvent, cette douleur du ligament est une découverte de l'examen segmentaire systématique, elle n'est génératrice d'aucune gêne ou d'aucune douleur spontanée pour le sujet. Toutefois, il est des cas où la responsabilité du ligament peut être retenue dans un syndrome vertébral douloureux. Un

Figure 16.9. Infiltration articulaire postérieure cervicale basse. Même position du patient que pour les vertèbres dorsales hautes.

Figure 16.10. Infiltration articulaire postérieure cervicale haute.

© 2009 Elsevier Masson SAS. Tous droits réservés

test simple la démontre : l'injection anesthésique fait disparaître la gêne et la douleur du patient. Si la sensibilité du ligament est provoquée par un DDIM et ne disparaît pas après un traitement manipulatif, il faut le traiter localement.

Dans d'autres cas, lorsque la douleur ligamentaire semble isolée sans autre signe de DDIM, l'infiltration est le traitement indiqué. Elle est faite avec un mélange d'anesthésique et de corticoïdes.

Injections sclérosantes

Les cas rebelles bénéficieront de l'infiltration sclérosante prônée par Hackett. Cet auteur attribue, rappelons-le, la quasi-totalité des douleurs vertébrales ou articulaires à des « relâchements ligamentaires » ou tendineux, et les traite par injections sclérosantes. La conception est fort discutable, mais le traitement est parfois efficace.

Barbor utilise le même procédé sur des indications plus restreintes et propose le mélange suivant, retenu aussi par Troisier :
- phénol : 0,50 g ;
- glycérine : 5 g ;
- glucose : 5 g ;
- eau distillée : q.s.p. 20 ml.

Cette solution mélangée à parties égales avec de la lidocaïne à 1 %.

On injecte quelques gouttes strictement au contact osseux en essayant de toucher toute la zone d'insertion supérieure et inférieure du ligament en de multiples points (un tiers de millilitre en moyenne pour chaque espace) [voir figure 16.11].

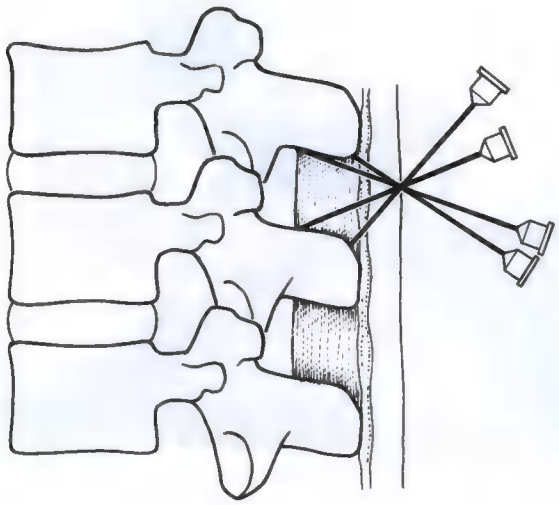

Figure 16.11. Infiltration du ligament interépineux.

Il y a parfois une réaction douloureuse assez vive durant 1 à 3 j. On recommence trois à quatre fois à une semaine d'intervalle, dans la mesure où une amélioration sensible a été obtenue. On peut aller jusqu'à six injections si cela est nécessaire.

Ligament iliolombaire

Nombre d'auteurs ont noté la fréquente existence d'un point sensible au niveau du tiers interne de la crête iliaque, à 7 ou 8 cm de la ligne médiane, dans les lombalgies communes, et le fait que l'infiltration anesthésique de ce point soulage certains patients. Il a été admis qu'il s'agit d'un point d'insertion du « ligament iliolombaire ».

Ceci n'est pas exact : le point habituellement douloureux siège sur la berge externe de la crête iliaque. Or, le ligament iliolombaire s'insère, lui, largement sur le versant interne de la crête. Il n'est pas accessible à la palpation. En fait ce point, comme nous l'avons montré, correspond habituellement à la compression par le doigt de l'examinateur d'un rameau cutané de la branche postérieure de L1, parfois de L2, contre la crête iliaque. C'est le « point de crête » de la « lombalgie basse d'origine haute » de R. Maigne. Il disparaît par l'injection anesthésique de l'articulation interapophysaire responsable de son irritation (T12-L1 ou L1-L2), ainsi que la zone cellulalgique qui lui est fréquemment attenante, et qui correspond au dermatome du nerf (voir « Lombalgies »).

La présence de calcifications visibles sur les radiographies au niveau de son insertion iliaque ne saurait – pas plus que les ostéophytes au niveau du rachis – témoigner de la responsabilité du ligament iliolombaire dans une lombalgie comme cela a été évoqué.

■ Infiltrations nerveuses

Infiltrations foraminales

Ces infiltrations ont pour but d'apporter le produit anti-inflammatoire cortisoné au plus près du lieu de l'agression de la racine nerveuse.

Au niveau lombaire, elles constituent un bon traitement dans le cas d'une radiculalgie sciatique ou crurale qui répond mal aux traitements courants. Le résultat est subordonné à la bonne identification de la racine concernée, par la clinique et l'imagerie.

Au niveau cervical, l'indication est la névralgie cervicobrachiale. La technique est un peu plus délicate qu'au niveau lombaire. Plusieurs voies d'abord du trou de conjugaison ont été proposées. La voie

© 2009 Elsevier Masson SAS. Tous droits réservés

latérale semble la plus sûre et la plus facile. Il semble préférable de la pratiquer sur le patient allongé, et d'adjoindre un produit de contraste (2 ml) pour être sûr d'être bien en intraforaminale. Les résultats peuvent dans certains cas être spectaculaires. Ils sont particulièrement bons dans le cas d'une hernie molle (75 %). Moins bons dans le cas d'un nodule disco-ostéophitique, et seulement de 31 % lorsqu'il existe une sténose dégénérative (Vallée et al.).

Infiltration des branches postérieures des nerfs rachidiens

Lorsque l'on injecte un produit au contact de l'articulation interapophysaire – l'injection est rarement intra-articulaire – elle concerne presque automatiquement la branche postérieure du n. rachidien qui la contourne.

Lorsque l'on veut vérifier le rôle de la branche postérieure dans un syndrome douloureux, il faut repérer attentivement la zone douloureuse au « pincé-roulé » dans le territoire de son dermatome. Puis, après repérage précis de l'articulation postérieure douloureuse à l'examen, on injecte (au niveau du dos ou des lombes) quelques gouttes d'anesthésique local au contact articulaire. On vérifie l'effet obtenu sur la zone cellulalgique douloureuse au « pincé-roulé », située plus bas (voir figure 16.7, page 168). En cas de réussite, celle-ci devient très rapidement indolore et même parfois tout à fait souple. On injecte alors le dérivé cortisoné, l'aiguille étant laissée en place. Sinon, il faut modifier légèrement la position de l'aiguille et injecter à nouveau quelques gouttes de solution anesthésique. On répète l'opération deux ou trois fois jusqu'à ce que le résultat soit obtenu. En cas d'échec, on vérifie de la même manière si ce n'est pas l'articulation sus-jacente ou la sous-jacente qui est responsable de l'irritation.

Rappelons que l'injection d'anesthésique doit être évitée au niveau cervical.

Infiltrations des points myalgiques

Les cordons myalgiques indurés peuvent être responsables de douleurs trompeuses locales ou à distance. La plupart sont une manifestation du syndrome cellulo-périosto-myalgique vertébral segmentaire, d'autres sont isolés et de cause locale. Dans les deux cas, l'infiltration anesthésique du cordon myalgique ou plus exactement des points gâchettes qu'ils présentent généralement a valeur de test pour juger de sa responsabilité dans un syndrome douloureux. Elle l'exacerbe passagèrement pour le faire disparaître ensuite.

Si le cordon myalgique appartient à un syndrome vertébral d'origine segmentaire, il convient comme toujours de traiter d'abord le rachis responsable. Un résultat nul ou insuffisant conduit à instituer un traitement local.

L'infiltration des points myalgiques « gâchettes » doit être minutieuse pour être efficace. Elle est parfois difficile. On infiltre quelques gouttes de procaïne à 0,5 % au point le plus douloureux du muscle. Pour cela, le cordon myalgique doit être bien perçu et bien isolé, pris en fourchette entre index et majeur de la main gauche (figures 16.12, 16.13, 16.14), ou dans certains cas pincé entre pouce et index. Le point le plus douloureux est repéré par

Figure 16.12. Infiltration d'un point myalgique du muscle sous-épineux (infraspinatus).

Figure 16.13. Infiltration d'un point myalgique du muscle moyen fessier.

© 2009 Elsevier Masson SAS. Tous droits réservés

Figure 16.14. Infiltration d'un point myalgique du muscle sterno-cléido-mastoïdien.

plusieurs examens successifs. L'aiguille est introduite en visant à angle aigu le point musculaire ; dès la pénétration de la peau, une goutte est injectée. On pénètre progressivement jusqu'à ce que l'aiguille provoque une brève douleur, parfois très vive, qui reproduit souvent l'irradiation douloureuse habituelle. En même temps, le faisceau musculaire fait une brusque contraction, c'est signe que le but a été atteint. On injecte 0,5 ml. Une seule injection suffira souvent. Parfois, deux ou trois autres seront nécessaires, à quelques jours d'intervalles.

Lorsque le point myalgique est d'origine locale, et surtout s'il tend à rédiciver, il faut rechercher et corriger le trouble statique, postural ou gestuel qui le favorise.

L'aiguille sèche (acupuncture), plantée au point le plus sensible, peut être aussi utilisée en la laissant jusqu'à ce qu'elle se retire facilement : au début, elle paraît en effet maintenue serrée par les tissus. Les résultats sont intéressants, mais nettement moins bons qu'avec la procaïne.

■ Infiltrations des cicatrices

Il n'est pas rare qu'une cicatrice, ou une partie de celle-ci soit responsable de douleurs trompeuses, rarement rapportées à leur cause. Elles ne sont pas toujours locales, elles peuvent se projeter à distance, généralement dans le métamère correspondant.

Dans ces cas, la cicatrice est douloureuse si on la pince entre pouce et index ou si on la frotte avec la pulpe de l'index.

L'infiltration anesthésique de la partie douloureuse est faite avec quelques gouttes d'un anesthésique local. C'est à la fois un test et un traitement : un test positif si l'injection fait disparaître la douleur spontanée et un traitement si ce soulagement persiste, ce qui peut arriver d'emblée ou nécessiter trois ou quatre infiltrations faites à quelques jours d'intervalle. Le soulagement obtenu est généralement durable. Il est parfois utile d'y associer des massages de la cicatrice.

Il est bien évident que des cicatrices peuvent être sensibles à la palpation sans pour autant être source de douleurs spontanées pour le patient.

© 2009 Elsevier Masson SAS. Tous droits réservés

ACCIDENTS DES ANESTHÉSIES LOCALES

Les accidents sérieux sont tout à fait exceptionnels dans l'usage qui est fait des anesthésiques locaux en pathologie vertébrale.

Accidents allergiques

Ils sont à type de rash, de manifestation asthmatiforme. Ils sont surtout le fait des esters de la procaïne.

Les accidents allergiques sévères sont très rares.

Accidents toxiques

Ils sont surtout le fait de la lidocaïne. Il faut arrêter l'injection dès que le sujet ressent une impression de malaise général, d'angoisse, de paresthésies péribuccales et de la langue, de sensations vertigineuses ou d'éblouissements. Ils sont rarissimes dans l'emploi qui en est fait en pathologie vertébrale ou articulaire car les quantités injectées et les dilutions sont faibles. Néanmoins, cela ne met pas tout à fait à l'abri d'un choc anaphylactique ou d'un état de mal convulsif. Cela impose légalement d'avoir près de soi un respirateur manuel (type Ambu® ou Ranima®), une solution macromoléculaire, de quoi faire une perfusion d'adrénaline et de quoi calmer un état de mal convulsif (Valium®) [Favarel-Garrigues].

Diffusion de l'anesthésique local vers le névraxe

Plusieurs cas d'accidents régressifs ont été rapportés secondaires à une infiltration de triamcinolone ou de dexaméthasone associées à de la lidocaïne au niveau d'une articulation cervicale. D'où la règle absolue de toujours vérifier par aspiration avant d'injecter, de n'injecter qu'au contact osseux et de ne pas utiliser d'anesthésique à ce niveau.

Sanchez note qu'il ressort de certaines données de la littérature que l'anesthésique local introduit en injection paravertébrale est susceptible de parvenir au contact de la moelle par simple diffusion et sans pénétration de l'aiguille dans le canal rachidien ou le trou de conjugaison, car :

– les enveloppes méningées peuvent déborder le trou de conjugaison de plusieurs centimètres ;

– des villosités de l'arachnoïde font parfois hernie à travers la gaine durale en la perforant. Elles peuvent permettre à l'anesthésique de gagner les espaces sous-arachnoïdiens.

On a pu observer expérimentalement (colorants isotopes radioactifs) qu'une substance pénétrant dans un tronc nerveux peut diffuser jusqu'à la moelle

Inconvénients des infiltrations cortisonées

Les infiltrations de dérivés cortisonés peuvent provoquer des réactions locales, survenant le plus souvent dès l'injection, parfois avec un retard de quelques heures. Ces réactions cèdent en 24 à 48 h. L'application de glace les soulage. En cas d'injection articulaire, la grande complication est l'arthrite septique. Ziegler et al. notent que sur 19 arthrites septiques hospitalisées dans leur service, 7 étaient iatrogènes. Cette complication est rare si les précautions d'asepsie sont respectées (1 sur 25 000 injections pour Pouletty et Besson). Mais l'infection aiguë peut provenir de l'injection d'une articulation déjà infectée.

Le pronostic de ces arthrites septiques est fonction de la rapidité du diagnostic et du traitement. La plupart guérissent sans séquelles. Il n'en va pas de même si le traitement est tardif et si le germe reste inconnu.

Les infiltrations périarticulaires ou articulaires de corticoïdes ne doivent pas être pratiquées s'il y a une hémarthrose, s'il y a une prothèse.

Les injections intra-articulaires répétées de corticoïdes ont été rendues responsables de la dégradation de différentes structures articulaires et périarticulaires. Les injections intratendineuses du tendon d'Achille, telles qu'elles se pratiquèrent dans le passé, en ont favorisé les ruptures.

On constate souvent dans le cas d'injections trop superficielles des dépigmentations de la peau, ou la fonte locale des plans sous-cutanés entraînant une fossette qui disparaît au bout d'un certain temps.

En ce qui concerne les infiltrations articulaires postérieures que nous avons pratiquées personnellement en très grand nombre pendant plus de 35 ans, nous n'avons jamais noté d'accidents.

Meyer et al. ont observé un cas de paraplégie régressive survenue après des infiltrations épidurales rapprochées faites avec des dérivés cortisonés retard en suspension microcristalline. Il faut rappeler que la corticothérapie même locale est une corticothérapie. Les contre-indications bien connues de cette thérapeutique doivent être respectées.

© 2009 Elsevier Masson SAS. Tous droits réservés

17. Traitements physiques complémentaires

■ Hydrothérapie et thermothérapie

Dans certains pays, les ressources de l'hydrothérapie ont toujours été très employées.

Après avoir connu une grande vogue au milieu du siècle dernier en France, elle n'était guère utilisée que dans les stations thermales. Son efficacité reconnue des malades et des praticiens qui l'employaient était fortement discutée dans l'ensemble du corps médical qui ne la pratiquait pas. L'essor de la médecine de rééducation dans notre pays a permis d'en redécouvrir l'intérêt. La vogue de la thalassothérapie l'a fait mieux connaître du grand public.

L'hydrothérapie, avec toutes ses modalités, constitue un apport certain dans le traitement des affections vertébrales. Malheureusement, les importantes installations qu'elle nécessite et les frais d'entretien en limitent l'emploi. Il ne sera fait état ici que d'un procédé de thermothérapie et d'hydrothérapie particulier que nous avons longtemps utilisé dans notre service de médecine physique et orthopédique de l'Hôtel-Dieu[1] et qui nous a paru fort utile dans certains cas.

Méthode de l'Hôtel-Dieu

Nous avions hérité dans le service d'une très ancienne tradition d'hydrothérapie et la technique que nous utilisons le plus couramment dans les rachialgies et les radiculalgies en est issue. C'est le célèbre Pr Carnot qui avait voulu ce service d'hydrophysiothérapie ; le Dr H. Dausset, dont le fils Jean obtint le prix Nobel, en était le chef.

Le traitement consiste à faire successivement un bain de chaleur, suivi d'un repos allongé, puis d'une douche générale qui sera plus insistante sur la région atteinte, cela à raison de trois séances par semaine. Les bains de chaleur portaient par tradition dans le service le nom de « bains de lumière ».

Le sujet, assis sur un tabouret de bois, est enfermé tout entier dans une boîte de section hexagonale ; seules la tête, couverte d'une serviette humide, froide, et une partie du cou dépassent. Sur les parois de cette boîte se trouvent des tubes à infrarouges qui soumettent le corps à un rayonnement calorique. La disposition des tubes est telle que le risque de brûlure par contact est impossible. La chaleur intérieure atteint 60 °C.

La durée de chaque séance est de 10 min. Elle peut varier en fonction du sujet. La plupart de ceux-ci trouvent ce traitement agréable. De petits incidents peuvent survenir, tels que pâleur, lipothymie, tachycardie. Ils sont rares. Avec l'expérience, on les devance facilement (sujets neurotoniques, « spasmophiles »). La tension artérielle reste stable, le pouls s'accélère légèrement (10 battements par minute).

Le sujet reste ensuite allongé pendant 8 à 10 min, protégé par des couvertures, afin de prolonger la sudation provoquée par le séjour dans le caisson chauffant.

La douche au jet constitue le troisième temps du traitement. C'est une douche à 38 °C, à jet long (cinq mètres). La température peut être légèrement modulée en fonction des réactions du sujet. La durée totale de la douche ne doit pas dépasser

[1] Malheureusement, ce département a été supprimé à l'Hôtel-Dieu après notre départ, en raison d'une rénovation générale.

Douleurs d'origine vertébrale. Comprendre, diagnostiquer et traiter
© 2009 Elsevier Masson SAS. Tous droits réservés

5 min. L'expérience de l'opérateur lui fera préférer soit le jet plein pour le sujet bréviligne et trapu, soit la douche brisée chez le sujet maigre ou longiligne. La douche écossaise est intéressante dans les sciatiques et se pratique de la façon suivante : douche au jet plein à 39 °C pendant 6 à 8 min, suivie d'une douche froide à 11 °C en jet brisé pendant 30 s. Les pieds ne doivent jamais être refroidis.

Résultats

Afin de nous fixer sur l'intérêt de ce procédé, nous avons testé ce traitement sur 56 cas de sciatiques discales sévères qui duraient depuis au moins 2 mois, rebelles aux traitements usuels et au repos et pour lesquelles une intervention chirurgicale était décidée. Sur ces 56 patients, 16 furent complètement soulagés en neuf séances (20 j), le résultat s'est maintenu dans les mois suivants ; 12 autres furent très améliorés et purent être soulagés par des procédés qui étaient inefficaces avant. Vingt-huit furent peu ou non améliorés ; parmi ceux-ci, 15 furent confiés au chirurgien, 13 furent perdus de vue après ce dernier essai thérapeutique.

Les résultats sont nettement plus favorables dans des cas plus légers. Les meilleures indications sont :
- les lombalgies et les sciatiques aiguës qui traînent, les séquelles de sciatiques ;
- les rachialgies anciennes, s'accompagnant de raideurs et de contractures diffuses, comme préalable à des traitements plus spécifiques ;
- des douleurs liées à des poussées arthrosiques.

On fait neuf séances à raison de trois par semaine. C'est souvent à la sixième ou septième séance que se produit l'amélioration. Dans quelques cas, le traitement est prolongé de trois séances.

L'innocuité et l'efficacité de ce traitement sont à souligner.

Contre-indications

Il est bien entendu contre-indiqué chez les sujets trop fragiles, chez ceux qui ont des problèmes veineux, qui ne supportent pas la chaleur et chez les grands hypertendus.

■ Cryothérapie

Le froid n'est pas d'un usage aussi courant que la chaleur dans notre pays pour le traitement de la douleur articulaire ou vertébrale. Il est pourtant un agent efficace dans certains cas aigus.

Application de glace

L'application d'une vessie de glace, ou de tout autre moyen similaire, apporte souvent un soulagement rapide à une douleur aiguë d'épaule, à une périarthrite de hanche ou même à un torticolis aigu, voire à un lumbago. La peau, dans tous les cas, doit être protégée par de la flanelle ou de la laine interposée entre la vessie de glace et la peau. Le « glaçage » est aussi le traitement immédiat des lésions musculaires et des traumatismes articulaires sportifs.

Massage à la glace

Il constitue un bon moyen thérapeutique pour nombre d'affections musculotendineuses. Il mérite en tout cas d'être essayé dans les cas rebelles aux autres traitements.

On prend un bloc de glace gros comme un verre à moutarde, en protégeant la main qui le tient avec un fort morceau de tissu, on effectue sur le trajet du muscle concerné de lents mouvements de va-et-vient d'un bout à l'autre ; on inclut l'insertion tendineuse si elle est concernée.

Le patient ressent d'abord une sensation de froid puis au bout de peu de temps une sensation douloureuse plus ou moins aiguë, mais généralement brève. Cette douleur fait place à une sensation d'anesthésie. C'est à ce moment (en pratique 3 à 5 min de massage) qu'on arrête le traitement. On pratique alors des mouvements lents d'étirement progressif du muscle concerné ou des postures appropriées.

Ce traitement peut être utilisé dans les manifestations téno-périosto-myalgiques primitives ou d'origine vertébrale rebelles.

Pulvérisation froide

Elle fut utilisée à une certaine époque dans le traitement des sciatiques ; on pulvérisait du chlorure d'éthyle sur le trajet douloureux.

Elle est employée par Travell et Mennell dans le traitement des « points myalgiques » (« *trigger points* ») comme facilitation à l'étirement.

© 2009 Elsevier Masson SAS. Tous droits réservés

■ Électrothérapie

L'électrothérapie sous différentes formes rend des services certains dans le traitement de certaines algies d'origine vertébrale, quand les autres formes de traitement médical ou manuel sont contre-indiquées, et sur les manifestations cellulo-périosto-myalgiques rebelles.

Au niveau du rachis

Lors des poussées inflammatoires d'arthrose, les ondes courtes magnétiques pulsées à fréquence basse (10 à 25 Hz) sont souvent efficaces.

Des douleurs articulaires postérieures persistantes ou des raideurs articulaires peuvent être traitées par l'application d'ondes courtes magnétiques pulsées à fréquence haute (200 Hz), ou d'ondes courtes continues à effet thermique. Ces dernières sont à éviter au niveau cervical.

Les ondes courtes continues thermogènes, en cas de sciatiques, de cruralgies ou de névralgies cervico-brachiales, sont appliquées d'une extrémité à l'autre du trajet douloureux. On complète par l'application d'ondes courtes pulsées à basse fréquence au niveau rachidien.

Les ultrasons pourront être utilisés dans les douleurs du ligament interépineux. Généralement deux à trois séances de 3 à 5 min suffiront. Les ondes ultracourtes (ou radar) sont assez souvent efficaces dans les cervicoscapulalgies rebelles post-traumatiques ou dans certaines douleurs lombofessières.

Les courants de moyenne fréquence ont aussi leurs indications pour leur effet antalgique.

L'ionisation longitudinale, avec du calcium ou des anti-inflammatoires, s'avère parfois utile. Un pôle est placé à la racine du membre, l'autre à l'extrémité, sur le trajet de la douleur.

Sur les manifestations du syndrome neurotrophique vertébral segmentaire

Sur la cellulalgie

On peut effectuer des ionisations (courant galvanique) de produits désinfiltrants tels que l'alphachymotrypsine, ou de produits anesthésiques, qui pourront précéder des séances de pétrissage localisé.

Sur les tendinalgies

Les ultrasons sont souvent préconisés bien que, dans notre expérience, les bons résultats ne soient pas très fréquents.

On peut utiliser les ionisations par l'ion salicylé, par le kétoprofène ou par des solutions de corticoïdes avec des résultats intéressants (Teyssandier).

Les ondes courtes pulsées ont assez souvent une action favorable (huit à dix séances).

Sur les cordons myalgiques

C'est la meilleure indication des ultrasons. On peut associer des ondes courtes pulsées à 200 Hz, ou des courants diadynamiques de Bernard. Les ionisations de produits décontracturants paraissent bien peu efficaces.

Sur les douleurs périostées

Les ondes courtes magnétiques pulsées athermiques ont là encore de bonnes indications.

© 2009 Elsevier Masson SAS. Tous droits réservés

18. Les contentions

■ Contentions lombaires et cervicales

Les contentions ont pour but de soutenir le rachis et de limiter les mouvements douloureux ; elles concernent essentiellement la région lombaire et la région cervicale et il en existe de nombreuses variétés.

Région lombaire

Les orthèses lombaires (lombostats, corsets, ceintures) peuvent être classées en plusieurs catégories :
– rigides : corsets plâtrés (figure 18.1), corsets en résine ou en matière thermoformable, etc.) ;
– semi-rigides : corset lombostat en tissu avec armature métallique formant une cage plus ou moins fermée ;
– souples : en tissu élastique ou non renforcé dans la région lombaire par des baleines verticales plus ou moins résistantes.
Les deux premières sont faites sur mesure et sur prescription ; trois hauteurs sont généralement prescrites : T12, T9 et T6.

Lombostat rigide : corset plâtré

Le corset plâtré traditionnel n'est plus guère utilisé. Il est aujourd'hui remplacé par des matériaux modernes, plus légers, moins volumineux, mais aussi beaucoup plus coûteux. Il a l'avantage sur ces derniers de pouvoir être réalisé très rapidement par le médecin lui-même, ce qui est appréciable dans certains cas (pour un médecin de campagne par exemple).

Confection du corset plâtré traditionnel

Le patient doit être à jeun. Il est debout, nu, et se maintient à une barre haute ou se met en appui contre le mur.

– Il faut toujours respecter l'attitude antalgique et ne pas chercher à la corriger.
– La peau est talquée, avant d'enfiler un jersey (ou mieux, deux) ; les épines iliaques et éventuellement les autres saillies osseuses sont protégées par des morceaux de feutre.

Le patient doit être bien dans son corset. Il se sent souvent aussitôt soulagé. Il ne doit en aucun cas souffrir plus dans les jours qui suivent, sinon il

Figure 18.1. Lombostat plâtré.

Douleurs d'origine vertébrale. Comprendre, diagnostiquer et traiter
© 2009 Elsevier Masson SAS. Tous droits réservés

faut refaire le corset et éventuellement changer de traitement.
– Lorsque l'attitude antalgique est importante, il est bon de refaire un nouveau corset quelques jours plus tard ; on constatera souvent que la déformation a diminué, et l'ancien plâtre n'est plus confortable.
– S'il s'agit d'une lombalgie basse d'origine haute (T11-T12), il faut monter plus haut en arrière et sur les côtés, c'est-à-dire jusqu'à la partie inférieure des omoplates, tandis que la partie antérieure ne dépasse pas l'appendice xiphoïde.
Dans la majorité des cas, on laisse le corset fermé à porter nuit et jour pendant 2 à 8 j. Puis on le coupe selon une incision verticale paramédiane, ce qui le rend amovible. On le remet en fixant les deux berges avec du sparadrap large ou, mieux encore, avec du Velcro®, le patient peut ainsi l'enlever la nuit et prendre bain et douche. Éventuellement, on rétrécit le lombostat de 2 ou 3 cm, car il est fréquent qu'il prenne du jeu au bout de quelques jours, flottant autour du tronc, il sera porté 1 à 4 semaines dans la majorité des cas (lumbagos sévères ou sciatiques), parfois plus longtemps : 2 à 4 mois (lombalgies chroniques et rebelles sévères). Il doit être refait lorsque, l'attitude antalgique se modifiant, il devient inconfortable.

Indications

Lumbago aigu

Il peut être indiqué en première intention chez un sujet qui présente un lumbago aigu et qui doit se déplacer ou dont l'activité ne peut être interrompue, ou si les traitements anti-inflammatoires sont contre-indiqués et la manipulation inefficace de même que l'infiltration.

Il peut être prescrit chez le sujet soulagé par le traitement médical qui se sent encore vulnérable et tient à reprendre rapidement ses occupations. Il sera selon les cas porté de 8 à 15 j.

Dans la lombalgie basse aiguë d'origine haute (R. Maigne), il a moins d'indications. Toutefois dans les formes sévères, lorsque l'infiltration et la manipulation sont contre-indiquées ou inefficaces, il peut rendre service, à condition de remonter très haut pour limiter au maximum les mouvements de rotation du tronc et d'inflexion latérale. Mais il peut être mal supporté, car il peut comprimer la branche postérieure irritée contre la crête iliaque et la cellulalgie fessière très sensible à la pression. Les astuces mises en œuvre pour éviter ces inconvénients ne sont pas toujours efficaces.

Sciatique

Le corset rigide peut être utilisé dans les mêmes conditions que pour le lumbago, dans la mesure où le sujet souffre essentiellement lorsqu'il est debout depuis quelques minutes. Il est alors porté de 15 à 30 j en fonction du soulagement qu'il procure.

Lombalgies chroniques

Dans certaines lombalgies chroniques rebelles et sévères, le corset rigide permet la mise au repos temporaire de la région douloureuse. Après un temps variable (1 à 4 mois), il est fréquent que d'autres traitements, inopérants jusque-là, s'avèrent inefficaces. Parfois le patient n'est soulagé que par le corset et récidive dès que celui-ci est enlevé. Si le port d'un lombostat en coutil baleiné n'apporte pas la solution, et toutes précautions étant prises pour affirmer le caractère « banal » de la lombalgie et son origine lombosacrée, une greffe vertébrale peut être envisagée avec une bonne chance de succès.

Mode d'action

De nombreux auteurs se sont penchés sur le mode d'action du corset plâtré. Il paraît logique de le rechercher dans l'immobilisation rachidienne qu'il permet. Or les études radiologiques ont montré que cette immobilisation était toute relative. Il n'en a pas fallu plus à certains pour conclure que le lombostat plâtré n'a aucune action réelle. Cela selon un syllogisme bien connu :
– le lombostat rigide est fait pour immobiliser ;
– mais il est prouvé qu'il n'apporte pas une immobilisation réelle ;
– donc c'est un placebo comme un autre et il n'a aucun intérêt thérapeutique.

Or l'expérience quotidienne montre à l'évidence son utilité et son efficacité sur la douleur. Il n'est « donc » pas nécessaire qu'il immobilise complètement le rachis pour être efficace et son mode d'action est plus complexe qu'on ne l'imagine.

On peut penser que :
– il limite et conditionne les mouvements possibles ;
– il supprime les mouvements extrêmes, permettant à celui qui le porte de trouver sur lui des points d'appui et de conserver plus facilement certaines positions du corps qui évitent la douleur ;
– il diminue ainsi les contraintes sur le segment vertébrodiscal en cause et, de ce fait, entraîne une moindre irritation des structures en conflit.

© 2009 Elsevier Masson SAS. Tous droits réservés

Quoi qu'il en soit, utilisé avec bon sens, il est souvent fort utile et, dans certains cas, soulage mieux que les corsets rigides plus légers.

Lombostats semi-rigides

Il s'agit ici de corsets en tissu, rigidifiés par des baleines en acier, diversement disposées. Inutiles pour certains, sous prétexte que le meilleur soutien de la colonne vertébrale est la musculature et qu'une bonne musculature est préférable à un corset orthopédique, ils sont au contraire largement prescrits par d'autres.

Il en existe de nombreux types :
– la ceinture de soutien lombaire avec 2 ou 4 baleines d'acier dorsales, verticales (figure 18.2a et b) ;
– le lombostat à armature plus ou moins renforcée, dit « cage fermée » ou « cage ouverte » selon que les tuteurs latéraux qui prennent appui sur les ailes iliaques sont reliés (cage fermée) ou non (cage ouverte) au soutien dorsal par des lames d'acier (figure 18.2c et d).

Ces lombostats sont confectionnés sur mesure. Le médecin doit prescrire le type et la hauteur désirés (T12, T9, T6).

Il existe un lombostat donnant un soutien similaire, mais dépourvu de tissu ; les supports en acier sont gainés de basane (Lombolock®, Lombogrill®), ce qui est appréciable par temps chauds ou forte transpiration.

Il est parfois difficile de convaincre un patient de porter un lombostat, mais il peut être plus difficile encore de le lui faire enlever s'il se sent très confortable avec.

Si elle est indiquée, la rééducation doit être débutée assez tôt. Dès qu'elle commence à faire effet, il est demandé au patient d'enlever le lombostat à temps partiel, puis complètement, puis de ne le porter qu'épisodiquement en cas de déplacements, de stations debout prolongées ou de menaces de crises.

Indications

Le lombostat a sa place dans le traitement des lombalgies. Quel que soit l'intérêt de la rééducation musculaire, elle ne le remplace pas toujours. Elle est parfois impossible, elle peut aussi être inefficace. Et surtout, il n'y a pas contradiction entre les deux.

L'indication du lombostat doit être bien pesée. Inutile de le prescrire, comme on le voit trop souvent, à un lombalgique qui souffre surtout le matin quand il se lève et qui s'améliore progressivement dans la journée.

Le lombostat doit être seulement prescrit aux patients qui souffrent en charge et chez qui la douleur s'accentue avec la fatigue.

Il est indiqué dans les circonstances bien précises :
– chez un sujet qui sort d'une crise aiguë et récupère lentement. Il l'est alors d'une manière temporaire, en attendant que la rééducation ait fait son effet ;
– chez les sujets trop âgés, ou chez ceux pour qui la rééducation est impossible. Il est alors prescrit d'une manière permanente. Il leur assure une diminution de leur douleur, leur permet une certaine autonomie et une vie sociale ;
– chez le sujet aux lombes fragiles. Il peut être porté occasionnellement, lorsqu'il se sent vulnérable ou lorsqu'il sait que ses lombes risquent d'être mises à rude épreuve : long voyage, par exemple.

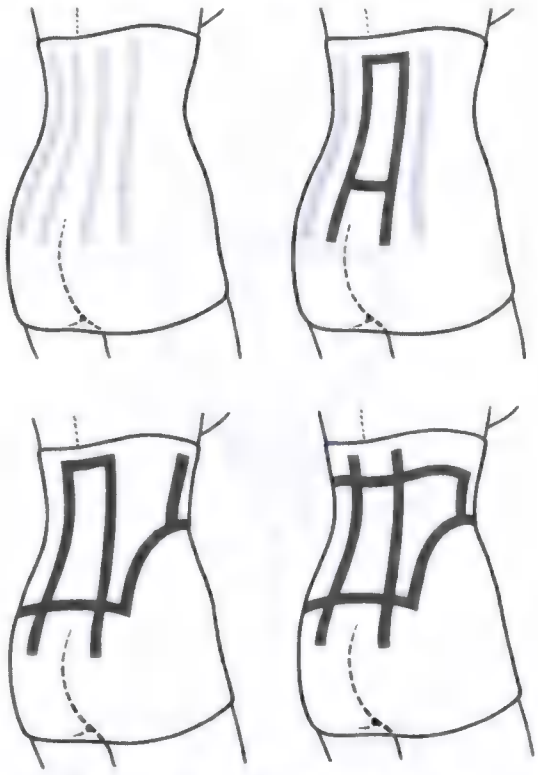

Figure 18.2. Lombostats avec différents types de baleinage lombaire.

© 2009 Elsevier Masson SAS. Tous droits réservés

Remarque : *un cas particulier est celui de la « lombalgie basse d'origine haute » (R. Maigne) [voir ce chapitre].*
Dans cette forme, le lombostat est souvent mal supporté et peut aggraver la douleur car la barre transversale supérieure peut s'appuier sur le segment responsable, tandis que la barre inférieure peut comprimer la région de la crête iliaque. Elle fait ainsi pression sur la zone cellulalgique et sur le rameau cutané de la branche postérieure du n. rachidien irrité. Le problème du choix du lombostat peut se poser dans certains cas où une lombalgie d'origine lombosacrée est associée à une lombalgie d'origine dorsolombaire, surtout chez des sujets âgés. Il faut alors que le corset de soutien remonte haut (T9) et qu'il ne comporte aucun élément rigide prenant appui sur la crête iliaque (figure 18.3).

Contre-indications

Il ne s'agit pas à vrai dire de contre-indications absolues, mais il est des cas où le lombostat ne sera pas supporté pour des causes non vertébrales, les patients ne supportant pas la pression abdominale (colite, cholécystite, affections gynécologiques, prolapsus vésicaux ou génitaux, etc.).



Figure 18.3. Dans les cas de lombalgie basse d'origine dorsolombaire, le lombostat est souvent mal supporté car : – la barre supérieure du lombostat peut appuyer sur le segment vertébral responsable ; – les appuis sur les crêtes iliaques peuvent être douloureux, par compression de la branche postérieure irritée, et par compression de la zone cellulalgique.

Le lombostat n'est pas à prescrire après une crise s'il persiste une attitude antalgique. Celle-ci va se modifier et l'appareil ne serait plus adapté au bout de quelques semaines. Le corset plâtré est ici de meilleure indication car il est facile de le refaire.

Le patient doit avant tout se sentir soulagé dans son lombostat. Il n'a pas à le « supporter ». S'il le gêne ou s'il ne fait pas diminuer les douleurs en charge, il s'agit d'une mauvaise indication ou d'une mauvaise réalisation du corset.

■ Contentions cervicales

Minerves et colliers cervicaux

Les colliers cervicaux sont un moyen inoffensif et efficace de traitement des cervicalgies aiguës et des névralgies cervicobrachiales.

Différents types de colliers

Les uns sont souples ou demi-souples, offrant une possibilité limitée d'immobilisation. D'autres sont rigides. D'autres enfin constituent des minerves (figure 18.4).

Colliers souples

Ils sont en mousse de polyéthylène ou en feutre, enveloppés dans du jersey. Les fabricants proposent différentes hauteurs et longueurs. Des modèles légèrement renforcés existent aussi.

Colliers avec armature

Ils sont renforcés par une armature plus ou moins rigide et réalisés le plus souvent en polyéthylène. Ils

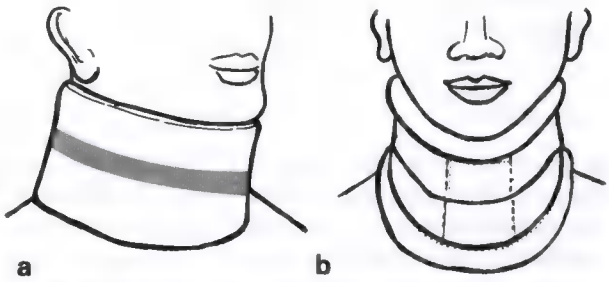

Figure 18.4. Différents types de colliers sans support mentonnier : a. en mousse souple (il peut être rendu plus efficace entouré par une bande de plastique ou de carton); b. en matière plastique à hauteur réglable.

© 2009 Elsevier Masson SAS. Tous droits réservés

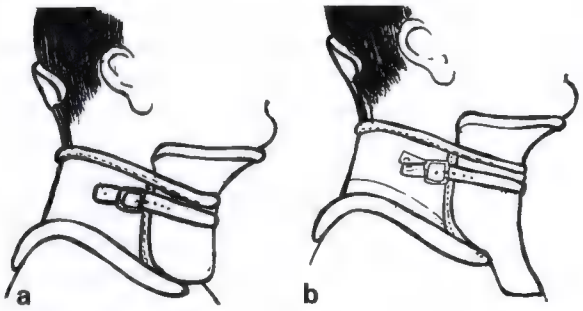

Figure 18.5. Colliers avec support mentonnier : a. avec support mentonnier et appui occipital ; b. avec support mentonnier, appui occipital et appui sternal.

sont réglables en hauteur selon différents procédés et se fixent par un système Velcro.

Mini-minerves

Il y a ici une mentonnière (figure 18.5). Certaines ont seulement un appui mentonnier et occipital, d'autres ont aussi un appui sternal, ce qui assure une meilleure immobilisation.

Indications

Traumatismes cervicaux

Un collier cervical est mis d'emblée et soulage le patient. Lorsque les examens radiographiques et tomographiques ont permis de préciser le diagnostic, le collier sera selon les cas porté quelques jours, ou remplacé par un collier-minerve qui permettra une immobilisation plus prolongée. La minerve plâtrée est réservée aux immobilisations strictes, en milieu orthopédique.

Cervicalgies aiguës

Tout torticolis aigu est soulagé par l'immobilisation. Le collier souple du commerce est le plus souvent suffisant. Il a en outre l'avantage de tenir le cou au chaud.

Il est possible, en quelques minutes, de confectionner un collier de dépannage (figure 18.6) :

– avec une serviette éponge : si on veut réaliser une immobilisation satisfaisante, il faut que la serviette englobe le menton. On prend une serviette assez longue. On la plie de manière à faire une bande d'environ 20 cm de hauteur. On entoure le cou en prenant le menton. On la fixe avec une bande adhésive. On peut renforcer la partie arrière avec une petite plaque cartonnée placée dans la serviette ;

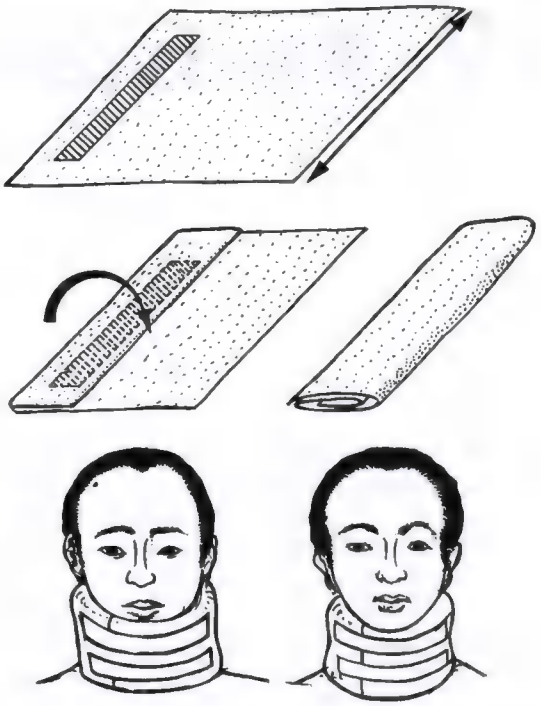

Figure 18.6. Confection d'un collier cervical de dépannage avec une serviette de toilette et un morceau de carton. À gauche prenant le menton. À droite ne le prenant pas.

– avec un journal : celui-ci est plié en bande, entouré d'une serviette fine, et fixé par une bande adhésive. Il est bon d'insérer un peu de coton cardé au niveau de la région maxillaire et claviculaire pour plus de confort pour le patient.

Névralgie cervicobrachiale

C'est une bonne indication du collier cervical, d'autant que le traitement – même efficace – n'agit au mieux qu'en quelques jours dans les cas aigus.

Dans les formes hyperalgiques, l'immobilisation la plus complète possible est souhaitable. Elle est réalisée par une minerve en matière plastique avec appui occipital et mentonnier.

Cervicalgie chronique

Certains sujets voient leurs cervicalgies augmentées ou provoquées, lors des déplacements en auto par exemple. Le port d'un collier cervical est alors fort utile. Il en va de même lors des poussées congestives d'arthrose.

© 2009 Elsevier Masson SAS. Tous droits réservés

19. Rééducation

La rééducation des algies vertébrales mériterait à elle seule un long développement et constituerait un livre à part. Nous ne ferons ici que donner les grandes lignes de ses indications, en accord avec les idées développées dans cet ouvrage.

La kinésithérapie, comme le massage, est souvent considérée comme devant être systématique chez les patients souffrant d'affections mécaniques bénignes du rachis. Il est vrai qu'elle est essentielle dans certains cas, et cela souligne son rôle important dans ce domaine. Mais elle n'est pas toujours indispensable et, mal faite ou inappropriée, elle peut entretenir la douleur.

Le plus grand nombre des douloureux du rachis ont d'abord besoin d'une éducation posturale bien comprise. C'est le rôle du médecin et du kinésithérapeute qui vont le conseiller pour son lit, ses sièges et ses positions lors de ses différentes activités professionnelles, domestiques ou de loisir. C'est ce que tendent à faire les écoles du dos.

■ Dans les cervicalgies

Si les techniques de massages, d'étirements et les conseils posturaux sont particulièrement intéressantes dans les « dérangements intervertébraux mineurs » cervicaux, les exercices de rééducation active indispensables dans les fractures cervicales sont ici plus rarement indiqués.

Cependant, dans certains cas, et plus particulièrement chez les jeunes femmes au cou longiligne et à la musculature gracile, rendue douloureuse par un travail statique de longue durée, ainsi que dans certaines cervicopathies traumatiques bénignes, les exercices thérapeutiques peuvent rendre de grands services. Les contractions isométriques contre résistance manuelle se montrent souvent très efficaces. La contraction maintenue 5 à 10 s est suivie d'un relâchement aussi complet que possible.

Parfois des micromouvements faits dans les mêmes conditions donnent de meilleurs résultats. En revanche, les exercices actifs de grande amplitude seront à éviter. Dans tous les cas, la contraction ou le micromouvement doit être strictement indolore. Certains exercices pourront ensuite être réalisés par le malade lui-même de manière à conserver une protection musculaire cervicale permanente.

Mais les conseils posturaux restent ici essentiels.

■ Dans les dorsalgies

Les massages de décontraction apportent un soulagement appréciable.

Les dorsalgies d'origine cervicale basse répondent en général assez mal à la kinésithérapie. En revanche, il faut insister sur l'importance de la gymnastique dans deux circonstances :
– chez les scoliotiques, jeunes ou âgés, où il est nécessaire d'entretenir et de développer la musculature périrachidienne et abdominale ;
– dans les cyphoses juvéniles (épiphysite vertébrale) et des sujets âgés (secondaires à une ostéoporose), où l'on fera effectuer des contractions des m. spinaux contre une résistance en isométrique, et des exercices d'autoagrandissement ou d'étirement actif pour lutter contre la tendance à l'accentuation des courbures physiologiques.

■ Dans les lombalgies

Lombalgies d'origine basse

Les lombalgies d'origine basse, discales ou articulaires postérieures, constituent les meilleures indications de

Douleurs d'origine vertébrale. Comprendre, diagnostiquer et traiter
© 2009 Elsevier Masson SAS. Tous droits réservés

la gymnastique rééducative. Elle ne doit pourtant pas être systématique et encore moins uniforme dans sa méthodologie.

La rééducation doit être adaptée à chaque cas. On ne doit pas chercher à corriger une lordose ou une cyphose, pas plus qu'à muscler à outrance des m. périrachidiens ou abdominaux sous prétexte qu'ils « tiennent » la colonne. Le but de la rééducation est de permettre au patient lombalgique de mener une vie aussi normale que possible avec le minimum de gêne.

Pour cela, il faut d'une part lui permettre de prendre ou de reprendre conscience de son mécanisme lombo-pelvien et d'apprendre à le contrôler (l'exercice le plus simple étant l'apprentissage de la bascule du bassin). D'autre part, il est indispensable de lui apprendre à limiter les efforts qu'il demande à sa charnière lombo-sacrée lors des positions de travail qu'il aura à prendre ou des efforts qu'il aura à faire. Il faut pour cela qu'il sache bloquer son rachis en position neutre tout en se servant au maximum de ses membres inférieurs.

À ces deux éléments seront éventuellement associées d'autres techniques telles que :
– renforcement musculaire par des exercices iso- ou micrométriques (dans les discopathies évolutives) ;
– « ajustements posturaux » et proprioceptifs chez les lombalgiques exigeants (sportifs, par exemple), où l'on devra concilier protection du segment lésé et déverrouillage relatif de la région en excluant les mouvements extrêmes.

Les gymnastiques traditionnelles dites en cyphose ou en « lordose » gardent leurs indications. C'est la « règle de la non-douleur et du mouvement contraire » qui règle leur emploi.

Lombalgies basses d'origine haute

Les lombalgies basses d'origine haute liées à une souffrance de la charnière dorsolombaire ne sont généralement pas une bonne indication de la rééducation gymnique. Il faudra dans ces cas donner la priorité aux conseils posturaux, associés parfois à une reprogrammation proprioceptive de cette région.

Il est néanmoins deux cas où la rééducation va s'imposer :
– chez les sujets qui récidivent trop souvent ;
– chez les sportifs.

Le syndrome de la jonction dorsolombaire de l'auteur (voir p. 353) est en effet fréquent chez les sportifs. Il se manifeste le plus souvent chez eux par des lombalgies – presque toujours attribuées à la région lombosacrée – ou des douleurs pubiennes. La rééducation qui sera très individuelle visera à protéger la zone transitionnelle dorsolombaire en améliorant la mobilité des régions sus-jacentes, en étirant les plans postérieurs sous-jacents (lombes, ischiojambiers). C'est bien souvent un travail isométrique visant à renforcer les m. extenseurs du rachis qui se montre le plus utile, sans oublier le carré des lombes et les obliques, et le développement de la propioceptivité.

■ Rééducation des membres inférieurs

Elle est primordiale. Dans tous les cas de lombalgies, la rééducation des quadriceps est essentielle. Il faut en effet donner au sujet l'habitude et les moyens de s'accroupir et de se relever facilement (au lieu de se pencher en avant) ; en toute circonstance il doit, lorsque c'est possible, utiliser ses membres inférieurs afin d'économiser son rachis. Il faut qu'il fasse quotidiennement des exercices de flexion et extension des genoux en s'accroupissant et se relevant tout en maintenant le buste droit.

© 2009 Elsevier Masson SAS. Tous droits réservés

20. Les planches de salut, les – presque – indispensables

Le rôle du lit et du siège est beaucoup plus important dans le domaine de la pathologie douloureuse vertébrale commune qu'il n'est habituel de le dire. De nombreuses études ont certes été réalisées dans ce domaine avec des conclusions variées. Une des dernières en date veut mettre tout le monde d'accord en préconisant le lit de type « médium » (ni dur, ni mou) ! En revanche, peu d'études sur les sièges si ce n'est des mesures de courbures de l'individu moyen (!) destinées à mieux emboîter le rachis lombaire dans la position assise.

■ Le siège

Tout au long de ma pratique, c'est un sujet que j'ai constamment abordé avec mes patients, et j'ai été amené à me rendre compte que beaucoup d'entre eux n'avaient pas conscience du rôle que tel ou tel siège ou lit jouait sur leur lombalgie. Il fallait leur poser des questions très précises pour pouvoir leur faire préciser des choses aussi simples que : « Êtes-vous bien quand vous êtes assis un certain temps dans un fauteuil bien souple ou sur un canapé de même ordre ? Comment êtes-vous quand vous vous relevez ? » Après quelques hésitations et parfois à la deuxième ou troisième consultation, s'ils en avaient fait l'essai, ils constataient qu'effectivement ce type de siège, malgré son caractère « douillet » et d'éventuels coussins rajoutés dans le dos, les laissait meurtris et réveillait la douleur ; à l'inverse si, suivant mes conseils, ils avaient fait l'essai de placer sur ce siège un contreplaqué de 1 cm d'épaisseur. Avec l'expérience ils constataient qu'ils étaient mieux sur ce siège ferme, présentant une résistance uniforme et rigide que sur un siège où les fesses s'enfoncent même légèrement. L'interposition éventuelle d'un petit coussin ne modifiait pas le résultat. Un bon siège est celui où l'on est bien quand on est assis et où l'on est bien quand on en sort. Sauf de très rares exceptions, le bon siège est un siège dur, après parfois un temps d'adaptation pour quelques-uns (plus psychologique que physique !). Il est facile de comprendre que sur un siège mou ou à ressort, le rachis doit en permanence s'adapter aux variables de son assise et qu'il le fait plus facilement sur un plan fixe.

Nombre de mes patients ont été convaincus à l'usage d'avoir toujours avec eux dans une petite pochette en plastique noire, car moins visible, un morceau de contreplaqué de 3 ou 5 mm d'épaisseur qu'ils glissent discrètement sous leurs fesses au restaurant, au spectacle ou ailleurs. L'un d'entre eux, personnage connu, me raconte qu'ayant rendez-vous avec un ministre, s'asseyant, il glisse machinalement sous ses fesses la pochette en question. Étonnement du ministre qui se soulève de son siège :

« Excusez-moi Monsieur le Ministre, ceci n'est pas un appareil enregistreur mais une simple planchette de bois ! Elle me protège remarquablement d'une douleur lombaire chronique que j'avais en position assise.

— Ah, c'est étonnant, et qui vous a prescrit ça ?

— C'est le Pr M. »

Quelques mois se passent et un autre de mes patients me dit : « Il faut que je vous raconte une histoire amusante. J'avais rendez-vous avec un ministre [c'était toujours le même] et, machinalement, je glisse ma pochette sous les fesses, et je suis étonné d'entendre : "Vous, vous êtes un patient du Pr M. !" »

Cette planchette sous-fessière – malheureusement pas brevetable – est une véritable « planche de salut » pour la plupart des lombalgiques.

Douleurs d'origine vertébrale. Comprendre, diagnostiquer et traiter
© 2009 Elsevier Masson SAS. Tous droits réservés

■ Le lit

Contrairement à la petite planchette ci-dessus, la planche sous le matelas a été largement utilisée et conseillée ; elle a rendu de grands services à certains, d'autres l'ont considérée comme intolérable. Je pose toujours la même question à mes patients : « Comment êtes-vous le matin, dans votre lit, et quand vous en sortez ? » Si la réponse est : « Douloureux, tout rouillé, inconfortable », la question suivante est : « Comment est votre lit ? Dur, ferme, souple, très mou ? » La réponse est généralement : « Très confortable, docteur, et malgré cela, je n'y suis pas bien. » Là est tout le malentendu : dans notre civilisation le mot « douillet », synonyme de « mou », équivaut à « confortable ». Pour d'autres, lit « dur » signifie : matelas en galette mince. Il est rarement question du sommier. « Mais comment est votre sommier ? S'enfonce-t-il lorsque vous vous y asseyez ? » Et si certaines personnes comprennent très vite, d'autres ont beaucoup de mal à comprendre une chose simple.

- Un lit dur (ou ferme) se compose essentiellement d'un sommier très dur, ou mieux recouvert d'un contreplaqué de 1 cm d'épaisseur, le couvrant en entier à 2 ou 3 centimètres des bords. Pour plus de commodité et de maniabilité, il peut être coupé transversalement en un côté pied, un côté tête. Sur ce socle très ferme sera placé un très bon matelas bien homogène, à ressorts de préférence, ferme ou souple selon les goûts et les habitudes de chacun. La rallonge de table couramment utilisée est une très mauvaise solution.

Les lits à lattes réglables en fermeté sont une bonne solution pour les patients, mais certains trouvent encore plus confortable d'ajouter un contreplaqué de leur côté.

Lorsqu'il y a une forte différence de poids entre les deux occupants du lit, il est mieux de disposer de lits jumeaux ou de placer une planche plus épaisse et des matelas éventuellement différents pour chacun.

- Ne pas dormir sur le ventre !

Certains individus le font et ne s'en portent pas plus mal. Du moins le croient-ils, car il n'est pas rare qu'ils souffrent de céphalées (dérangement douloureux intervertébral mineur [DDIM] du rachis cervical supérieur) ou de dorsalgie interscapulaire (DDIM cervical inférieur) ou encore de lombalgie d'origine dorsolombaire le plus souvent, mais parfois lombosacrée.

Inutile de dire que si, de surcroît, le lit est mou, cela n'arrange rien.

- Éviter le refroidissement !

Les ceintures qui tiennent les lombes au chaud sont très utiles, à condition de les mettre à bon escient.

Siège ferme, lit ferme et, comme décrit ci-dessus, protection contre le refroidissement du dos, mais aussi ne pas dormir sur le ventre, sont des mesures simples qui, à elles seules, peuvent considérablement améliorer nombre de douloureux.

© 2009 Elsevier Masson SAS. Tous droits réservés

Partie 3
ASPECTS CLINIQUES

En présence d'un patient qui se plaint de douleurs, la première étape consiste à s'assurer du caractère bénin de celles-ci. La conduite traditionnelle, avec un interrogatoire bien mené et un examen clinique attentif aidé, si nécessaire, par des examens complémentaires, permettra presque toujours d'affirmer le caractère bénin ou non de l'affection.

Malheureusement, dans bien des cas de douleurs dites communes, aussi soigneux que soit l'examen, aussi bonne que soit l'imagerie, il sera impossible de déterminer l'exacte origine du mal, donc de proposer un traitement la visant directement.

Les « clés » proposées dans ce livre fournissent les éléments d'une réponse. Elles sont un complément indispensable à la sémiologie classique mais ne la remplacent pas. Revisitant avec elles le vaste domaine des douleurs communes, on peut mieux en comprendre les aspects cliniques, mieux les diagnostiquer, et les traiter plus efficacement. Elles nous amènent à identifier l'origine ou la participation vertébrale fréquente de ces douleurs qui est généralement méconnue ou sous-estimée, quand elle n'est pas niée contre toute évidence par certains, comme c'est le cas pour nombre de céphalées.

L'observation clinique attentive, aidée de ces « clés », montre que nombre de ces douleurs communes proviennent généralement d'un seul segment, parfois de deux segments vertébraux adjacents. C'est dire l'intérêt d'identifier ce(s) segment(s) ainsi que les éventuelles perturbations tissulaires qu'il(s) détermine(nt), et qui peuvent constituer le support local de la douleur dont se plaint le patient.

Si dans ces cas les traitements traditionnels gardent leur intérêt, ils sont souvent insuffisants, car ils ne visent pas spécifiquement la lésion responsable. Des procédés plus appropriés et plus ciblés peuvent être proposés, avec là aussi quelques clés pour les utiliser au mieux.

■ Première clé pratique

Elle consiste en l'utilisation systématique et rigoureusement exécutée de l'« examen segmentaire codifié » (de l'auteur). Cet examen, parfaitement reproductible, permet d'identifier avec précision le ou les étages douloureux. L'intérêt sera alors focalisé à la recherche d'éventuelles lésions les concernant.

Il faut ensuite se demander si ce segment peut être, par sa situation et sa nature, tenu pour responsable de la plainte du patient. C'est le rôle de la deuxième clé.

■ Deuxième clé pratique

L'examen minutieux, par une palpation attentive des tissus du métamère correspondant à un segment douloureux (peau, muscles, insertions périostées), met en évidence des perturbations de leur sensibilité et même de leur consistance ignorées du patient. Elles s'avèrent être souvent les supports de la douleur ressentie. Ces manifestations cliniques réflexes sont déterminées par la douleur du segment vertébral quelle qu'en soit la cause. Elles sont retrouvées dans le métamère

correspondant à ce segment. Elles disparaissent ainsi que la douleur dont se plaint le patient dès qu'il est rendu indolore par le traitement. Elles sont parfaitement identifiables, mises en évidence par la palpation attentive et complète des plans cutanés et musculaires ainsi que des insertions ténopériostées. Elles constituent le « syndrome segmentaire cellulo-ténopériosto-myalgique (CTM) » de l'auteur.

Il est en quelque sorte l'objectivation clinique de la sensibilisation (sensitization) des tissus du métamère, évoquée par certains auteurs (Glover, Korr, Perl, Furstein).

■ Troisième clé pratique

Il arrive souvent que le segment douloureux à l'examen ne présente aucune lésion visible. Il s'agit alors d'un « dérangement douloureux intervertébral mineur » (DDIM) [R. Maigne] ignoré de l'imagerie, cause méconnue et fréquente de douleurs courantes et responsable d'erreurs de diagnostic. La connaissance de l'existence de ce DDIM radio-invisible *constitue la troisième clé* (voir « Dérangement douloureux intervertébral mineur » p. 118). Il détermine les mêmes manifestations cellulo-téno-myalgiques métamériques que les lésions radiovisibles qui rendent douloureux le segment vertébral.

■ Quatrième clé pratique

Il convient donc de traiter ce segment douloureux. S'il présente des lésions capables d'expliquer la plainte du patient, tout est clair, mais bien souvent il s'agit d'un DDIM. Or, ce segment est bien responsable de la douleur dont se plaint le malade, puisque le traitement qui le rend indolore soulage immédiatement et fait disparaître les manifestations segmentaires cellulo-téno-myalgiques. L'infiltration articulaire ou ligamentaire peut servir de test ou de complément thérapeutique, mais le traitement le plus régulièrement efficace est manuel car la particularité de ce DDIM est d'être réversible, particulièrement par manipulation, à condition que celle-ci soit pratiquée selon des règles précises, et adaptée à chaque cas. L'existence de cette « lésion » particulière éclaire tout un secteur de la pathologie courante, rend moins mystérieuse l'action des manipulations vertébrales et de leurs dérivés. Ces dernières n'en sont d'ailleurs pas, comme on le verra, le seul traitement. Mais elles en sont – si bien faites – le plus régulièrement efficaces.

Codifiés dans leurs indications, leurs techniques et leur mode d'emploi, ils constituent pour ceux qui les maîtrisent un outil précieux. La « règle de la non-douleur et le principe du mouvement contraire » (R. Maigne), mode d'emploi rationnel d'un moyen thérapeutique efficace mais controversé, [...] a été le premier élément qui a permis de changer le regard médical sur la manipulation et la levée d'une espèce d'interdit la concernant (1960).

■ Cinquième clé pratique

Ce sont des conseils posturaux généralement connus, mais pas toujours rigoureusement appliqués et dont le respect absolu est indispensable. C'est un élément essentiel de la prévention.

■ Sixième clé en forme d'avertissement

L'apprentissage du mode d'examen proposé sera rapide pour certains, un peu plus difficile pour d'autres, car nous sommes à une époque où l'habitude de la palpation a presque disparu de l'enseignement et de la pratique médicale courante.

C'est encore plus vrai pour l'apprentissage des techniques de traitement manuel qui demande patience, application, modestie et une certaine aptitude.

Mais les injections bien faites dans les sites convenables constituent une alternative.

21. Cervicalgies communes chroniques

La douleur cervicale commune fait moins parler d'elle que la lombalgie, et pourtant, si l'on en croit certaines statistiques, dont celle de Coté et al., il y a peu de différence dans leur fréquence. L'inconfort qu'elle apporte dans la vie quotidienne n'est pourtant pas négligeable. C'est un handicap certain lorsqu'elle est sévère ou chronique.

La cervicalgie commune se rencontre donc dans différents contextes et peut revêtir différents aspects. Même si elles ne représentent qu'un infime pourcentage, certaines cervicalgies d'origine grave peuvent pour un temps prendre l'aspect d'une cervicalgie banale, constituant alors un piège redoutable.

■ Pièges

Certaines tumeurs intrarachidiennes (méningiomes, neurinomes et épendymomes) peuvent se manifester longtemps par des douleurs cervicales isolées ou associées à des irradiations occipitales ou brachiales. Les tumeurs de la fosse postérieure peuvent, pendant un certain temps, n'entraîner que des algies cervico-occipitales.

Les malformations congénitales de la charnière cervico-occipitale peuvent devenir douloureuses après un traumatisme, parfois minime, par suite de lésions arthrosiques ou même spontanément. Des lésions métastatiques, un myélome, des tumeurs bénignes (kyste anévrysmal) ou malignes peuvent parfois, pour un temps, prendre le masque d'une cervicalgie commune. Cette liste n'est pas exhaustive.

Lorsque les rhumatismes inflammatoires touchent le rachis cervical, cette atteinte n'est pas la première et le diagnostic est alors connu. On sait la possible subluxation en avant de l'atlas par destruction de l'appareil ligamentaire cruciforme. Les spondylodiscites infectieuses non tuberculeuses ne sont pas très fréquentes au niveau du rachis cervical et ne prêtent guère à erreur, étant donné le tableau infectieux et douloureux qui les accompagne en général. Le mal de Pott peut offrir un tableau plus discret et les images radiologiques peuvent être confondues un temps avec une discopathie dégénérative. Chez le sujet âgé, il faut se méfier d'une *fracture de l'odontoïde* méconnue dans un tableau de cervicalgies banales apparues après un traumatisme souvent minime.

■ Signes cliniques des cervicalgies communes

La douleur et la limitation de mouvement du cou constituent les éléments essentiels. Il peut s'agir d'épisodes douloureux plus ou moins durables entrecoupés de périodes tout à fait indolores. Ces épisodes sont souvent consécutifs à un faux mouvement, à une mauvaise position conservée, à un refroidissement. Il peut s'agir encore d'un état permanent limitant douloureusement certains mouvements du cou ou rendant insupportables certaines positions. Dans la plupart des cas, de tels épisodes sont de nature micromécanique ou la conséquence d'une poussée inflammatoire d'arthrose.

Le niveau de l'atteinte cervicale conditionne la symptomatologie et les irradiations éventuelles.

Lorsque le rachis cervical supérieur est en cause, la douleur irradie vers la mastoïde ou l'occiput. Elle s'accompagne souvent de céphalée, plus rarement d'autres manifestations du « syndrome cervical supérieur » (voir p. 297). Elle irradie vers la fosse sus-épineuse en cas d'atteinte du rachis cervical moyen, vers la région dorsale interscapulaire lorsque

Douleurs d'origine vertébrale. Comprendre, diagnostiquer et traiter
© 2009 Elsevier Masson SAS. Tous droits réservés

les segments cervicaux inférieurs sont concernés. Toutes s'accompagnent à un degré variable d'une limitation plus ou moins douloureuse des mouvements. C'est généralement ce qui amène le patient à consulter. Il a des difficultés pour faire une marche arrière en voiture, ou souffre lors des positions prolongées du cou (voir page suivante).

Anamnèse

Il est utile de préciser les circonstances de survenue, les caractères de la douleur, sa topographie, ses irradiations, son rythme dans le nycthémère, l'influence des mouvements des positions ou activités qui la provoquent ou l'exagèrent, l'existence des manifestations associées telles que céphalées, impressions vertigineuses, douleur dorsale ou douleur d'épaule.

Radiographie

Il est indispensable dans ces cas de faire un examen radiologique.

Celui-ci comporte :
- un cliché de face de l'ensemble du rachis ;
- un profil standard en dégageant bien C7 par traction des membres supérieurs en direction caudale ;
- des clichés de trois quarts, droit et gauche ;
- un cliché bouche ouverte pour explorer le rachis cervical supérieur.

Dans les cervicalgies post-traumatiques, il est bon de disposer aussi de deux « faux profils » réalisés avec un rayon incliné à 30° pour bien visualiser les massifs articulaires, et de clichés dynamiques de profil (pratiqués à distance du traumatisme).

Dans certains cas, des examens TDM et IRM viendront compléter l'exploration.

Étude des mouvements

Le sujet est assis pour tester les mouvements actifs. Il est couché pour l'étude des mouvements passifs. On note leur éventuelle limitation et surtout ceux qui provoquent la douleur et le moment où ils la provoquent. Le résultat est reporté sur le *schéma en étoile* (voir figure 14.13), ce qui permet de suivre l'évolution lors d'examens successifs et le cas échéant de déterminer le sens de la manipulation à faire.

Examen segmentaire

Il permet de mettre en évidence le ou les segments vertébraux responsables, douloureux à l'examen. Trois signes sont à rechercher systématiquement :
- le premier est une constante de toutes les souffrances cervicales segmentaires quelle qu'en soit la nature : c'est la douleur articulaire postérieure, souvent unilatérale. Elle est recherchée sur le patient couché sur le dos (figure 21.1) ;
- le second est la pression axiale sur les épineuses. Pour cet examen, le sujet est assis (figure 21.2) ;
- le troisième est une éventuelle douleur interépineuse mise en évidence par la pression avec la pulpe de l'index ou avec un anneau de clé.

Figure 21.1. Examen segmentaire : recherche d'une douleur articulaire postérieure.

Figure 21.2. Examen segmentaire : pression axiale sur l'épineuse.

© 2009 Elsevier Masson SAS. Tous droits réservés

La pression latérale sur l'épineuse n'est pas utilisable au niveau cervical, sauf éventuellement pour C7.

Manifestations CTM

La recherche des manifestations cellulo-ténopériosto-myalgiques (CTM) du syndrome vertébral segmentaire est un temps essentiel. Elles sont pratiquement constantes, qu'il y ait ou non des douleurs projetées. Certaines sont actives, et d'autres latentes.

Dermocellulalgie

Pour le rachis cervical inférieur, les plans cutanés de la région interscapulaire (entre T2 et T6) sont attentivement étudiés par le « pincé-roulé ». Un infiltrat cellulalgique, surtout s'il est unilatéral, et un point douloureux para-T5 (« point cervical du dos » de l'auteur) sont la traduction habituelle de la souffrance du rachis cervical inférieur (C5 à C7) [voir « Dorsalgies d'origine cervicale », p. 204].

Pour le rachis cervical moyen, on examine de la même manière les fosses sus-épineuses (C4), les régions postérieure et antérieure du cou (C3).

Pour le rachis cervical supérieur, le « pincé-roulé » sera remplacé par le signe de la friction du cuir chevelu (branche postérieure de C2 et de C3), le « pincé-roulé » de l'angle de la mâchoire (branche antérieure de C2). Il convient de pratiquer aussi le « pincé-roulé » du sourcil et de la joue, qui peuvent être présents (R. Maigne). Cette présence étonnante est la conséquence des connexions existantes entre le noyau sensitif du trijumeau et les trois premiers n. cervicaux (Kerr) [figures 21.3 et 21.4] (voir *Céphalées*, p. 284).

Cordons myalgiques

Les m. cervicaux sont palpés pour déceler la présence de cordons ou de points myalgiques « gâchettes » (figure 21.5). La pression faite sur ces derniers peut reproduire la douleur ou les symptômes habituels.

Les m. sous-occipitaux sont concernés dans toutes les atteintes du rachis cervical supérieur, le plus souvent d'une manière unilatérale, de même que le m. sterno-cléido-mastoïdien (C2) et le trapèze (C3, C4). Ces derniers reçoivent cette innervation cervicale en complément de leur innervation par le n. spinal (XIe paire).

Les m. de la ceinture scapulaire en présentent régulièrement lorsque les segments cervicaux inférieurs sont en cause.

Insertions ténopériostées

L'insertion sur l'omoplate du m. angulaire est souvent douloureuse. L'examen contre résistance isométrique des muscles de l'épaule peut mettre en évidence une douleur tendineuse, en liaison avec un syndrome segmentaire CPM C4-C5 ou C5-C6. La palpation de l'épicondyle est souvent douloureuse du côté de la douleur articulaire postérieure lorsque les segments cervicaux C5-C6 ou C6-C7 sont concernés, celle de l'épitrochlée pour C7-T1.



Figure 21.3. Dans toute cervicalgie, il faut examiner attentivement les plans cutanés du cou, des fosses sus-épineuses et de la région médiodorsale par le pincé-roulé.

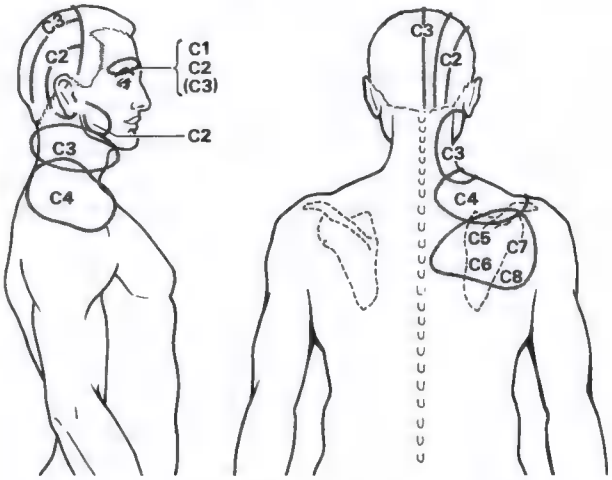

Figure 21.4. Manifestations cellulalgiques dans les souffrances cervicales segmentaires. Au niveau du cuir chevelu le signe du « pincé-roulé » est remplacé par le « signe de la friction ».

© 2009 Elsevier Masson SAS. Tous droits réservés

Figure 21.5. La palpation des muscles cervicaux et scapulaires doit être systématique à la recherche de « cordons myalgiques ». Ici examen du trapèze.

■ Différentes origines des cervicalgies communes et leurs traitements

Les cervicalgies communes reconnaissent des origines diverses :
– poussée congestive d'arthrose et « dérangement intervertébral mineur » sont les causes les plus fréquentes ;
– les douleurs musculaires (cordons myalgiques, points gâchettes) sont le plus souvent des conséquences d'une souffrance segmentaire mais peuvent être autonomes, il en va de même des douleurs ligamentaires ou d'une cellulalgie diffuse de la nuque.

Il faut mettre à part les cervicalgies d'origine psychique, notamment le syndrome d'Atlas, qui n'entre pas dans ce cadre. Mais il faut souligner la fréquence d'une composante psychique dans les cervicalgies, particulièrement dans celles qui sont la conséquence d'un accident.

Arthrose cervicale

Nombre de cervicarthrosiques ne souffrent pas. Ils ignorent leur arthrose jusqu'au jour où une poussée inflammatoire, ou un accident ou un faux mouvement, provoque une douleur ou lorsqu'une gêne tenace les amène à consulter. Les radiographies révélant « l'arthrose », il est à craindre qu'à partir de là, toute douleur de cou sera mise sur son compte.

L'arthrose cervicale est d'une telle banalité qu'à partir de 60 ans, très peu de sujets y échappent. On ne peut rapporter à l'arthrose que les douleurs qui sont la conséquence de poussées inflammatoires ou congestives, aiguës, subaiguës ou chroniques ; ces douleurs peuvent être vives, modérées, survenant par poussées de durée variable. Les tests de mobilisation sont douloureux dans toutes les directions. Il est évident que les traitements manipulatifs sont contre-indiqués. Les étirements transversaux portant sur les m. paraépineux, pratiqués en douceur, sont souvent très utiles dans les formes chroniques. À côté du traitement général anti-inflammatoire, stéroïdien ou non stéroïdien, il est bon, lorsque l'examen segmentaire montre l'atteinte d'une ou deux articulations seulement, de pratiquer l'infiltration articulaire avec un dérivé cortisoné pur.

Enraidissement arthrosique

L'arthrose peut entraîner un enraidissement progressif du cou qui est indolore et se fait souvent à l'insu du patient, sauf lorsqu'il est émaillé de poussées congestives douloureuses.

À cet enraidissement, s'associe souvent un infiltrat cellulitique diffus de la nuque et des fosses sus-épineuses. Au niveau de la jonction cervicodorsale, cet infiltrat peut réaliser une « bosse de bison », surtout marquée chez certaines femmes.

Celle-ci s'atténue lorsque quelques séances de mobilisations ont permis de récupérer une meilleure mobilité articulaire.

Traitement

Sur ces rachis enraidis, il faut pratiquer des étirements musculaires transversaux, des mobilisations souples, élastiques, progressivement insistantes, mais pas de manipulation (figure 21.6). Les massages de détente en glissé profond sont utiles.

Les résultats que l'on peut attendre de cette thérapeutique ne sont pas liés au degré d'atteinte radiologique. Tel rachis très arthrosique peut être rapidement amélioré et recouvrer un jeu articulaire presque normal, alors qu'un autre à l'atteinte plus légère est difficile à assouplir. Lorsque l'arthrose concerne les articulations interapophysaires postérieures, les résultats des mobilisations sont moins bons et plus longs à obtenir que lorsqu'il s'agit de discarthrose ou d'uncarthrose.

Les ondes courtes magnétiques pulsées (OCMP) trouvent là une excellente indication, comme nous

© 2009 Elsevier Masson SAS. Tous droits réservés

Figure 21.6. Les mobilisations et les étirements ont une place privilégiée dans le traitement des cervicalgies communes. Ici mobilisation avec étirement en rotation droite et latéroflexion droite.

avons pu le vérifier dans notre service avec van Steenbrugghe, dans une étude conduite en double aveugle contre placebo sur 58 patients.

En dix séances – à raison de deux fois par semaine – les OCMP ont permis 70 % de bons résultats, contre 28,5 % pour le placebo. L'usage de placebo est facile avec les OCMP, car elles n'ont pas d'effet thermogène perceptible par le patient.

Arthrose et DDIM

Une arthrose modérée en dehors des poussées inflammatoires favorise les dérangements intervertébraux mineurs (DDIM). En dehors de poussées inflammatoires, la manipulation avec impulsion (discrète) peut être très efficace en complément des manœuvres des tissus mous citées ci-dessus.

Dérangements intervertébraux mineurs

Que la cervicalgie commune survienne chez un sujet présentant quelques signes dégénératifs mineurs ou un rachis radiologiquement indemne, qu'elle débute après un incident mécanique ou apparemment sans cause, elle est souvent la conséquence d'un DDIM. Le diagnostic sera posé en fonction de l'examen segmentaire et du contexte clinique.

Les DDIM du rachis cervical supérieur peuvent être responsables d'occipitalgies et de cervicalgies, toutefois, dans la majorité des cas, les patients ne se plaignent pas de douleurs cervicales mais de céphalées. Ces dernières peuvent avoir une topographie occipitale mais elle est plus souvent sus-orbitaire (voir « Céphalées cervicales », p. 284).

Les DDIM du rachis moyen (C3-C4, C4-C5) sont généralement générateurs de douleurs cervicales irradiant vers la fosse sus-épineuse ou l'épaule et entraînent une gêne douloureuse ou une limitation franche de la rotation et de la latéroflexion du cou d'un côté. S'y associent souvent des cordons myalgiques du m. angulaire de l'omoplate et une douleur de son insertion scapulaire. À noter aussi la possibilité de douleurs locorégionales de la fosse sus-épineuse dues à des points myalgiques « gâchettes » du m. trapèze qui reçoit les rameaux de C3 et C4.

Les DDIM du rachis cervical inférieur peuvent être responsables d'une douleur cervicale basse, souvent posturale, irradiant éventuellement dans l'épaule, le bras, entre les omoplates. Nombre d'entre eux ne se manifestent que par une dorsalgie isolée interscapulaire (voir « Dorsalgies d'origine cervicale », p. 204) mais parfois par une douleur pseudotendineuse d'épaule (C4-C5) ou par une épicondylalgie (C5-C6, C6-C7). Ces hypersensibilités musculaires, tendineuses ou ténopériostées sont souvent des découvertes d'examen systématique, car elles sont cliniquement muettes.

Traitement

Le traitement des DDIM est habituellement manuel, sauf contre-indications (figure 21.7). Celles-ci sont liées à l'état du rachis (malformation de la charnière cervico-occipitale, etc.), à l'état vasculaire (tests de posture), ou d'ordre technique (« règle de la non-douleur et du mouvement contraire » non applicable). C'est ici souvent l'intérêt des techniques manuelles digitales effectuées du bout des doigts sur un rachis cervical tenu immobile, sur les m. paraépineux (étirements transversaux brefs).

L'infiltration articulaire postérieure avec un dérivé cortisoné est souvent utile dans les DDIM chroniques ou aigus. Au niveau cervical, il est mieux de ne pas utiliser en routine des injections d'anesthésiques locaux (procaïne, lidocaïne, etc.), le risque de leur diffusion par fausse route ou autre mécanisme en cas d'erreur technique pouvant être dramatique.

Il convient d'utiliser ici des dérivés cortisonés qui peuvent être injectés sans danger en intradural ou en intravasculaire.

© 2009 Elsevier Masson SAS. Tous droits réservés

Figure 21.7. L'indication de la manipulation doit être bien pesée. Ici manipulation en rotation droite portant sur C5-C6.

De toute façon et dans tous les cas, l'injection doit être faite strictement au contact osseux après aspiration.

L'efficacité du traitement est jugée non seulement sur l'amélioration subjective du patient et sur l'amplitude des mouvements, mais aussi sur les éléments du syndrome CTM que l'examen initial aura découvert. Il faut s'efforcer de les faire disparaître en complétant éventuellement le traitement cervical par un traitement local.

Il faut apprendre au patient à économiser son cou, notamment dans les rotations : positions de travail, marche arrière en auto ; à éviter les positions fatigantes telles que lire au lit, regarder la télévision dans un siège mal adapté, dormir sur le ventre...

La rééducation s'adresse essentiellement aux cas récidivants. Outre la recherche d'une mobilité satisfaisante, on peut si c'est nécessaire pratiquer avec mesure des exercices contre résistance en flexion et en extension. Les techniques de reprogrammation neuromusculaire et la rééducation oculocervicale ont tout leur intérêt dans les cas chroniques.

Un cas particulier : les cervicalgies post-traumatiques

La fréquence des traumatismes cervicaux croît en proportion directe avec l'essor de l'automobile. Il ne s'agit pas ici des traumatismes avec retentissement neurologique ou orthopédique, mais des traumatismes dits mineurs.

Les cervicalgies qui en résultent sont habituellement décrites comme la conséquence d'« entorses bénignes » du rachis.

Le système ligamentaire étant respecté, les clichés dynamiques sont normaux ou ne montrent que des troubles statiques mineurs du rachis : raideur segmentaire, inversion de courbure, légère désaxation de l'apophyse de l'axis par rapport aux masses latérales de l'atlas. La rotation de l'atlas sur l'axis compense ici la scoliose antalgique cervicale sous-jacente, les yeux devant être maintenus horizontaux. La convexité des surfaces articulaires concourt à donner cet aspect de faux pincement et de fausse désaxation. On peut aussi constater l'existence d'un bloc fonctionnel (Wackenheim) :

– soit du rachis cervical supérieur : bloc occipito-atloïdien ou bloc atloïdoaxoïdien ; le premier se caractérise par un espace occipito-atloïdien qui reste immuable dans les mouvements de flexion ou d'extension, le second par un pincement atloïdo-axoïdien constant ;

– soit du rachis cervical inférieur, entraînant une hypermobilité sus-jacente.

Les dysharmonies de courbure persistent généralement, même si le patient est soulagé de ses douleurs et si le rachis a cliniquement récupéré sa souplesse.

Traitement

Ces cas devront être traités avec beaucoup de prudence pendant les premières semaines, car le traumatisme provoque des microlésions ligamentaires, capsulaires et musculaires qui contre-indiquent pendant un certain temps le traitement manipulatif. Le port d'un collier cervical est utile dans les premiers jours, associé à des antalgiques, des anti-inflammatoires et des décontracturants. Il faut éviter de laisser trop longtemps ce collier cervical qui peut conditionner le patient et l'amener à ne plus le quitter. Il peut en revanche être conseillé un certain temps pendant la nuit si la position du cou au lit est génératrice de douleurs.

Les manœuvres de détente musculaire, sans aucune mobilisation et sur rachis strictement immobile, s'imposent au début du traitement, de même que les manœuvres d'étirement transversal des m. para- et interépineux et du ligament surépineux.

© 2009 Elsevier Masson SAS. Tous droits réservés

La manipulation n'est éventuellement à envisager que 1 mois après l'accident. Elle doit être facile, très prudente, faite après plusieurs tests de mise en tension, et ne comporte qu'une ou deux manœuvres. Elle peut en revanche donner parfois un succès spectaculaire. Elle est, comme toujours, subordonnée à la négativité des tests de posture.

Certains commencent la rééducation très tôt par des contractions statiques. Nous préférons ne l'utiliser qu'une fois la mobilité cervicale retrouvée et la douleur très atténuée. Elle doit toujours, comme la manipulation, respecter la règle de la non-douleur. Elle porte d'abord sur le plan postérieur, puis sur les m. antérieurs, souvent négligés. Elle est faite de contractions isométriques multidirectionnelles, de manière à réveiller et à réajuster la musculature dont le traumatisme a inhibé et perturbé le fonctionnement. Mais il ne faut pas que cette rééducation polarise trop le patient sur son rachis, surtout dans le cas où une composante psychique est notée. Il vaut même mieux s'en abstenir lorsqu'elle n'apparaît pas indispensable et rassurer le malade, lui apprendre à éviter gestes et positions néfastes en lui expliquant la bénignité de ses douleurs. Mais la reprogrammation neuromusculaire, la rééducation oculocervicale sont indispensables chez certains patients.

Dans les cas vus tardivement, ne pas négliger le traitement des manifestations CTM résiduelles.

Les douleurs persistantes à l'hyperextension ou à l'hyperflexion du cou sont souvent le fait du ligament interépineux, qui sera traité par infiltrations associant lidocaïne et dérivé cortisoné.

Cervicalgies d'origine musculaire, cellulitique ou ligamentaire

Origine musculaire

Les muscles du cou peuvent être responsables de cervicalgies. Il peut s'agir de cordons myalgiques secondaires à une souffrance articulaire ou discale qui survivent à la lésion causale. Il peut s'agir aussi de cordons et de points myalgiques dus à des efforts ou des positions ayant entraîné une fatigue excessive du muscle qu'il convient d'étirer ou d'infiltrer. Le trapèze est souvent en cause, de même que l'angulaire de l'omoplate.

Origine cellulitique

Certains sujets présentent des infiltrats cellulitiques qui concernent toute la nuque et les fosses sus-épineuses. Ils produisent, au niveau de la jonction cervicodorsale, la fameuse *bosse de bison*. Ces infiltrats régionaux bilatéraux diffus sont différents des infiltrats localisés, habituellement unilatéraux, du syndrome CTM segmentaire. Ils sont souvent bien tolérés, encore que ces sujets soient très sensibles au froid et aux courants d'air. Mais ils sont parfois la cause essentielle de la douleur cervicale.

Le massage en constitue le traitement de choix. Il peut être associé à l'électrothérapie (ionophorèse).

Origine ligamentaire

Dans les cervicalgies tenaces, surtout celles liées à un traumatisme cervical, fût-il léger, il faut porter attention à l'existence d'une douleur du ligament sus-interépineux. Le sujet est assis tête fléchie. La palpation faite avec le bout de l'index réveille une très vive douleur entre deux épineuses, le plus souvent entre C4-C5 ou C5-C6. Cette douleur interépineuse est habituellement liée à un DDIM (la non-rupture du ligament ayant été apprécié par les examens radiologiques). Elle sera d'abord traitée par technique digitale d'étirement local portant sur les m. sous-occipitaux et cervicaux, et surtout sur les muscles et ligaments interépineux. Si elle persiste malgré le traitement – et la disparition de la douleur articulaire postérieure –, il convient de la traiter localement, par infiltration d'un dérivé cortisoné associé à la lidocaïne à 0,5 % ou à la procaïne à 0,5 %. En cas d'échec, on peut utiliser – avec précaution – le traitement sclérosant (voir p. 170).

Cervicalgies et psychisme

Le problème de la cervicalgie, surtout lorsqu'elle est post-traumatique, est celui d'une fréquente composante psychique qui peut revêtir divers aspects. Il peut s'agir de sujets anxieux, angoissés, à tendance hypocondriaque, chez qui on retrouvera d'autres manifestations névrotiques. Le plus souvent, il s'agit de patients chez qui existe une note revendicative et sinistrosique. Aucune thérapeutique ne les améliorera, sauf une indemnité jugée satisfaisante.

Dans certains cas, il s'agira d'une algie purement psychogène, de la projection au niveau cervical d'un état névrotique de conversion, qu'évidemment aucun traitement cervical ou antalgique n'améliorera mais qui, en revanche, sera aggravé par la multiplication des investigations paracliniques.

© 2009 Elsevier Masson SAS. Tous droits réservés

22. Cervicalgie aiguë et torticolis

■ Torticolis aigu banal

Le mot « torticolis » est habituellement défini dans la littérature médicale comme une inclinaison de la tête sur le cou involontaire, irréductible, permanente, généralement douloureuse et d'apparition brutale.

Dans le langage courant, le mot « torticolis » désigne le torticolis banal : blocage aigu douloureux du cou en rotation et latéralement, ne durant généralement que quelques jours.

Un coup de froid, un courant d'air ou un faux mouvement sont souvent accusés. C'est fréquemment le matin que se déclenche la douleur. Dans les cas très aigus, le cou est figé en inclinaison latérale, tout mouvement aussi minime soit-il provoquant une douleur insupportable. Le blocage n'intéresse généralement qu'un côté, l'autre restant libre, mais il arrive que la rotation soit bloquée dans les deux sens.

À l'examen existe une forte contracture musculaire qui porte surtout sur le m. sterno-cléido-mastoïdien et sur l'angulaire de l'omoplate (levator scapulae).

Ces torticolis communs peuvent être dus à un dérangement douloureux intervertébral mineur (DDIM) ou être liés à une douleur musculaire. Il est parfois difficile de les différencier, le DDIM aigu entraînant une réaction myalgique avec d'éventuels points gâchettes. Lorsque la manipulation est possible et entraîne un soulagement immédiat, on peut dire qu'il s'agit d'un DDIM. Mais les choses ne sont pas toujours aussi nettes, c'est donc un peu schématiquement que nous différencierons ces deux formes.

Torticolis par DDIM

Il est généralement consécutif à un mouvement de torsion rapide du cou, parfois à peine ébauché. Les mouvements sont habituellement libres d'un côté, bloqués et douloureux de l'autre. L'examen segmentaire localise l'étage responsable, l'articulation interapophysaire est très douloureuse à la palpation (souvent C2-C3).

Traitement

Les étirements musculaires transversaux sont le traitement de choix, dans un premier temps.

La manipulation, si elle est possible, doit être longuement précédée de manœuvres de mobilisations et d'étirements longitudinaux progressifs, dans les sens non douloureux ; elle doit être légère et précise. Réussie, elle atténue aussitôt la contracture musculaire aiguë. Si elle n'est pas possible (règle de la non-douleur), le port d'un collier cervical soulage le patient et écourte la phase aiguë. Les techniques digitales d'étirement transversal sur rachis maintenu immobile sont parfois très efficaces entre des mains entraînées.

Lorsque le torticolis survient après un traumatisme cervical, il faut être sûr qu'il s'agit bien d'un simple DDIM et non pas d'une lésion traumatique grave, d'où la nécessité de très bons clichés. L'immobilisation par collier cervical est le seul traitement à recommander. Les manœuvres de détente seront les premières à utiliser.

Torticolis d'origine musculaire

Dans certains torticolis aigus, l'examen ne révèle aucune sensibilité segmentaire particulière. Les muscles semblent seuls concernés, particulièrement le sterno-cléido-mastoïdien, le splénius ou l'angulaire de l'omoplate. Leur palpation est très douloureuse. Un coup de froid, un courant d'air sont souvent accusés, mais une origine virale est possible.

Douleurs d'origine vertébrale. Comprendre, diagnostiquer et traiter
© 2009 Elsevier Masson SAS. Tous droits réservés

Traitement

Le port d'un collier cervical, associé à des anti-inflammatoires, des antalgiques et des décontracturants, constitue le traitement de base. L'infiltration des points myalgiques peut apporter un soulagement rapide ; l'acupuncture est parfois d'un bon secours, de même que l'étirement du muscle concerné, par manœuvres digitales.

Torticolis d'origine mixte

Parfois, les deux mécanismes articulaire et musculaire semblent coexister ; il faut traiter d'abord le facteur musculaire, puis infiltrer l'articulation postérieure douloureuse. Les mobilisations seront faites avec beaucoup de prudence et seulement si elles sont strictement indolores.

Torticolis par fixation en rotation de l'articulation atlas-axis

C'est une forme particulière et sévère du torticolis de l'enfant qui, en dehors d'un traitement rapide, peut être durable. Il est caractérisé à l'image (scanner dynamique) par un blocage en position extrême de rotation de l'atlas sur l'axis. Certains parlent de subluxation. La cause la plus fréquente est une inflammation des voies aériennes supérieures (syndrome de Grisel) ou de l'oreille interne, ou encore un syndrome viral.

Mais parfois, aucune cause possible n'est retrouvée. Certaines malformations, une hyperlaxité sont des facteurs favorisants. Le traitement de départ consiste en une immobilisation cervicale par minerve pendant 3 semaines ; en cas de résultat insuffisant, on y ajoute des tractions, et l'immobilisation est maintenue 6 semaines. Les échecs sont traités par la chirurgie.

■ Cervicalgie aiguë

La cause peut ne pas être vertébrale. Ne pas passer à côté d'une dissection carotidienne complexe (voir p. 352).

Par poussée congestive d'arthrose

La poussée congestive d'arthrose peut provoquer des douleurs modérées ou très aiguës. Dans ce dernier cas, le cou n'est pas fixé par une attitude antalgique, il est simplement très limité et douloureux, même au repos.

Ce n'est pas toujours sur l'étage le plus atteint radiologiquement que l'examen palpatoire va retrouver la douleur et parfois la tuméfaction des articulations interapophysaires postérieures concernées.

Traitement

Lorsqu'une ou deux de ces articulations seulement sont touchées, l'infiltration articulaire faite avec un dérivé cortisoné est le traitement de choix. Ailleurs, ce sont les anti-inflammatoires par voie générale. Le collier cervical peut apporter un soulagement intéressant.

Par hernie discale

Elle peut être une cause de douleur aiguë du cou et survient après un choc violent en hyperflexion, mais parfois aussi après un simple faux mouvement en rotation. C'est d'abord une cervicalgie aiguë, avec forte contracture, s'accompagnant presque toujours d'une douleur interscapulaire. La toux et l'éternuement peuvent l'exagérer, de même que la position allongée. Le patient adopte la position la moins douloureuse, tête fléchie en avant et de côté. Progressivement, la douleur va gagner l'épaule, puis le bras.

Certaines hernies discales cervicales ont une évolution chronique ; le malade souffre en continuité, avec des périodes douloureuses, de quelques semaines à plusieurs mois.

Traitement

Lors des poussées aiguës, l'immobilisation par minerve est le meilleur traitement, associée à des anti-inflammatoires stéroïdiens.

La traction cervicale est parfois efficace. Elle n'est pas toujours bien supportée. Elle n'est indiquée que si le test de traction manuelle soulage.

La manipulation est prônée par Cyriax. Il associe la rotation à une très forte traction manuelle. Nous restons réservés sur cette indication.

© 2009 Elsevier Masson SAS. Tous droits réservés

23. Névralgie cervicobrachiale commune

La névralgie cervicobrachiale (NCB) commune est une douleur du membre supérieur due à l'inflammation et à la compression d'une racine nerveuse (C5, C6, C7, C8) au niveau du rachis cervical.

Cette compression est habituellement due à une poussée inflammatoire portant sur ostéophytose et uncarthrose (nodule disco-ostéophytique ou hernie dure), beaucoup plus rarement à une hernie discale. La hernie discale se voit chez des sujets jeunes, l'ostéophytose au contraire ne se rencontre guère avant 40 ans.

Dans certains cas de NCB commune, aucune de ces étiologies ne peut être retenue. Un dérangement douloureux intervertébral mineur (DDIM) peut être en cause, ou une poussée congestive d'arthrose articulaire postérieure. Il ne s'agit plus ici de compression, mais de douleur référée.

Parfois la douleur cervicobrachiale est la conséquence d'une lésion grave, tumeur de l'apex par exemple.

■ Clinique

En général, le début est progressif et se manifeste par un enraidissement douloureux du cou avec irradiations interscapulaires ou précordiales. Il précède de quelques heures ou de quelques jours, parfois de plusieurs semaines, la douleur du membre supérieur. La douleur interscapulaire augmentée par la respiration profonde peut rester isolée pendant un certain temps avant de gagner l'épaule, le bras, l'avant-bras, la main, les doigts, suivant le trajet de la racine concernée. Dans d'autres cas, la douleur s'installe d'emblée dans le membre supérieur.

La douleur résume pratiquement le tableau clinique. Elle est généralement très pénible, avec des recrudescences nocturnes ou déclenchées par un mouvement du cou, par la toux, l'éternuement. Elle peut être atroce. Le cou peut présenter une attitude antalgique ou une simple raideur avec limitation des mouvements. Assez souvent, il n'y a aucun signe neurologique. Des troubles objectifs ne s'observent que dans la moitié des cas. Les troubles réflexes ne sont pas fréquents et les troubles moteurs encore plus rares.

■ Examen du cou

Les *mouvements* sont étudiés sur le sujet en position assise d'abord, puis en position allongée, tête en dehors de la table, en position de relâchement.

On note l'angle de mouvement à partir duquel la douleur apparaît. L'augmentation de cet angle témoigne d'une amélioration du conflit.

Recherche de l'étage atteint

Le signe principal de l'examen segmentaire est la douleur à la palpation du massif articulaire correspondant. Il est constant dans les NCB d'origine mécanique. La pression sur l'épineuse est également douloureuse. Un « point sonnette antérieur » peut reproduire ou exacerber la douleur spontanée.

La pression maintenue sur le vertex, le patient étant assis, peut provoquer une exagération de la douleur. À l'inverse, une traction sur le cou peut soulager le patient.

Test de traction manuelle

Le patient est allongé sur le dos ; le médecin empaume menton et occiput et exerce une traction progressive et maintenue sur le cou. Si cette manœuvre soulage la douleur de bras ou d'épaule, le traitement par

Douleurs d'origine vertébrale. Comprendre, diagnostiquer et traiter
© 2009 Elsevier Masson SAS. Tous droits réservés

traction mécanique ou suspension peut être envisagé (figure 23.1). Si elle produit une exacerbation, il faudra éviter toute traction manuelle ou mécanique.

■ Douleur interscapulaire

Il existe fréquemment dans les névralgies cervicobrachiales une douleur dorsale interscapulaire associée. Elle peut précéder la crise, l'accompagner, parfois lui survivre. L'épicentre de cette douleur se trouve le plus souvent à un travers de doigt de T5 ou de T6, en un point précis, douloureux à la palpation, sur lequel nous avons attiré l'attention.

C'est le « point interscapulaire d'origine cervicale » que certains ont nommé « point cervical du dos de Maigne ». Il n'est pas spécifique des NCB, mais il est le miroir dorsal des souffrances du rachis cervical inférieur.

Ce « point cervical du dos » est commun aux trois derniers segments cervicaux (voir « Dorsalgie d'origine cervicale », p. 204).

■ Tableaux cliniques selon l'étage vertébral responsable

En fonction de la racine concernée, on se trouvera devant l'un des tableaux suivants.

Syndrome C5

– *Topographie de la douleur* et des troubles sensitifs, objectifs éventuels : face antérieure de l'épaule, pouvant aller jusqu'au bord externe du coude.
– *Troubles moteurs éventuels* : deltoïde, sus-épineux, petit rond, parfois biceps. Ils portent donc sur l'abduction et la rotation externe de l'épaule.

Syndrome C6

– *Topographie de la douleur* et des troubles sensitifs, objectifs éventuels : face antéroexterne de l'épaule, face externe du bras, jusqu'au pouce (figure 23.2).
– *Troubles réflexes éventuels* : abolition ou diminution du réflexe bicipital et du réflexe styloradial.
– *Troubles moteurs et amyotrophies éventuels* : biceps, long supinateur, muscles de l'éminence thénar. Ils intéressent la flexion du coude et la pronosupination.

Syndrome C7

– *Topographie de la douleur* et des troubles sensitifs, objectifs éventuels : charnière cervicodorsale, face postérieure de l'épaule, du bras, de l'avant-bras, dos du poignet, index et médius, parfois annulaire (figure 23.3).

Figure 23.1. Test de traction manuelle. Si la manœuvre maintenue soulage la douleur cervicobrachiale, le traitement par traction cervicale peut être efficace. Si elle est douloureuse, la traction est contre-indiquée.

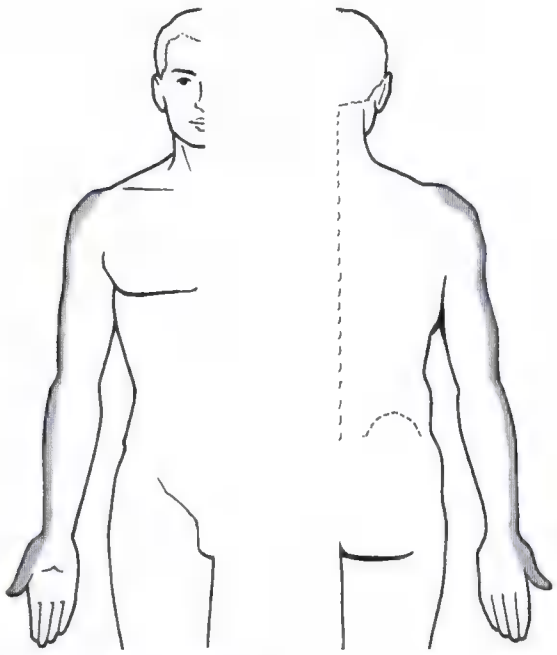

Figure 23.2. Topographie C6.

© 2009 Elsevier Masson SAS. Tous droits réservés

– *Troubles réflexes éventuels* : diminution ou abolition du réflexe tricipital.
– *Troubles moteurs et amyotrophiques éventuels* : triceps, extenseurs de la main, extenseurs des doigts. Ils touchent l'extension du coude, du poignet et des doigts.

Syndrome C8

– *Topographie de la douleur* et éventuellement des troubles sensitifs objectifs : face interne du bras, de l'avant-bras, du poignet, de la main, 4e et 5e doigts (figure 23.4).
– *Troubles réflexes éventuels* : diminution ou abolition du réflexe cubitopronateur.
– *Troubles moteurs et amyotrophies éventuels* : m. intrinsèques de la main, surtout l'éminence hypothénar.

Un examen électromyographique fera le bilan de ces atteintes.

■ Étiologies

Névralgie cervicobrachiale par cervicarthrose

La NCB commune est considérée comme une des expressions cliniques de la cervicarthrose. Elle touche les sujets vers la cinquantaine, et plus les femmes que les hommes.

Les radiographies cervicales montrent cet état arthrosique et notamment l'uncarthrose avec une ostéophytose saillante dans le trou de conjugaison. C'est la poussée inflammatoire de ce nodule discoostéophytique qui est tenue pour la cause habituelle de la NCB.

Les douleurs s'atténuent, puis disparaissent en 3 à 6 semaines, laissant parfois place à des paresthésies plus ou moins durables. Il existe des formes traînantes rebelles pour lesquelles un examen tomodensitométrique avec injection de contraste ou une IRM seront réalisés.

Névralgie cervicobrachiale par hernie discale

Chez le sujet plus jeune, la NCB peut être provoquée par une hernie discale après un traumatisme ou un violent effort ; l'attitude antalgique et la raideur du cou sont habituellement marquées.

Les radios peuvent montrer un bâillement électif latéral ou postérieur. Le diagnostic est porté sur l'examen TDM ou l'IRM.

Le traitement médical suffit le plus souvent. La persistance de la douleur, la survenue d'un déficit moteur ou de signes pyramidaux peuvent poser une indication chirurgicale.

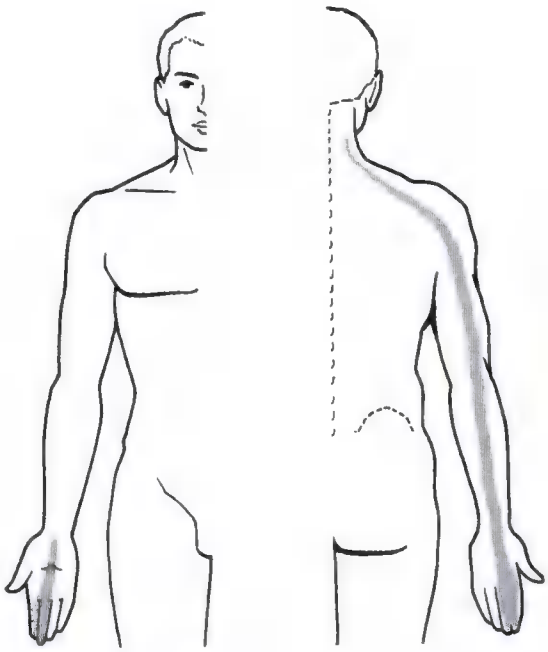

Figure 23.3. Topographie C7.

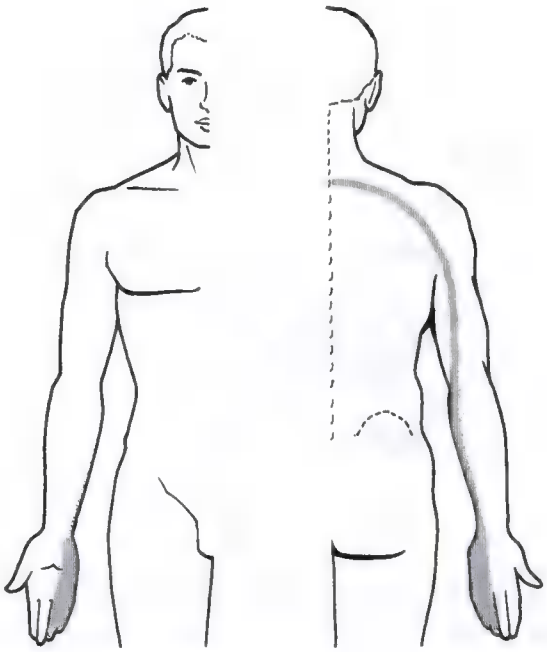

Figure 23.4. Topographie C8.

© 2009 Elsevier Masson SAS. Tous droits réservés

Névralgie cervicobrachiale par DDIM

Il est des cas où la NCB survient chez un sujet indemne d'arthrose après accident ou faux mouvement, et chez qui les signes sont moins marqués que dans la hernie discale.

L'examen segmentaire montre la douleur élective de l'étage vertébral correspondant. On peut penser qu'il s'agit d'un DDIM, d'autant que les examens (TDM, IRM) montrent l'absence de protrusion discale. La douleur est ici une douleur projetée, à partir de la souffrance articulaire, beaucoup plus qu'une douleur de compression et d'irritation du nerf. Il est plus juste dans ce cas de parler d'algie cervicobrachiale (ACB).

■ Diagnostic différentiel

Le diagnostic est en général facile. Mais les causes d'erreur ne manquent pas, d'autant que la symptomatologie n'est pas toujours typique et complète.

Syndromes tronculaires

Il faut éviter de confondre ce syndrome radiculaire avec un syndrome tronculaire par atteinte du médian dans le canal carpien, du cubital dans la gouttière épitrochléo-olécrânienne ou dans le canal de Guyon par exemple. Une côte cervicale, un syndrome du défilé thoracique peuvent donner un syndrome C8-T1 algoparesthésique avec des troubles vasomoteurs de la main.

Douleurs projetées

Certaines tendinalgies d'épaule ou du coude peuvent donner le change avec une douleur pseudoradiculaire modérée et traînante. Nombre de ces douleurs tendineuses sont d'ailleurs la conséquence d'un DDIM cervical. Dans la forme aiguë du syndrome de l'angulaire de l'omoplate, il peut y avoir une irradiation brachiale simulant une NCB, la douleur dorsale passant au second plan.

Causes graves

Tumeurs intrarachidiennes

Le neurinome est de loin la plus fréquente de ces tumeurs. Il provoque une NCB rebelle monoradiculaire, augmentée par le décubitus. Il n'y a au début aucun signe sous-lésionnel. Les radiographies de trois quarts peuvent montrer un agrandissement du trou de conjugaison.

Scanner et IRM en permettront le diagnostic.

Le méningiome est plus rare, de même que les tumeurs intramédullaires et les tumeurs épidurales malignes.

Spondylodiscites infectieuses

À germe banal, tuberculeux ou mélitococcique, une spondylodiscite cervicale peut provoquer une NCB. Mais la raideur cervicale, le syndrome infectieux, les images radiographiques permettent le diagnostic. Toutefois, il ne faut pas oublier le retard de celles-ci sur la clinique, d'où l'intérêt de la scintigraphie osseuse.

Métastases vertébrales

Les NCB d'origine néoplasique provoquent des douleurs extrêmement violentes. Elles sont à évolution rapide, avec des signes neurologiques progressifs. L'atteinte monoradiculaire devient pluradiculaire. Une atteinte qui devient rapidement pluradiculaire et s'accompagne d'une souffrance médullaire évoque une épidurite (métastasique, hémopathique, etc.), mais elle peut prendre pour un temps l'aspect d'une NCB commune.

Syndrome de Pancoast-Tobias

Une algie cervicobrachiale intense peut être le premier signe d'une tumeur de l'apex pulmonaire ; elle est souvent associée à une douleur interscapulaire. La topographie C8-T1, la présence d'un syndrome de Claude-Bernard-Horner, l'association de signes sensitivomoteurs sont des éléments très évocateurs. La radiographie pulmonaire fait le diagnostic en montrant l'opacité de l'apex, qui n'est parfois au début qu'une simple diminution de transparence.

■ Traitement

La corticothérapie est de loin le meilleur traitement de la NCB aiguë, elle est forte pendant 1 j ou 2 (60 à 80 mg), puis dégressive sur les 6 j suivants. Cela suffit le plus souvent à soulager notablement le patient. Il est parfois nécessaire de continuer à moindre dose

© 2009 Elsevier Masson SAS. Tous droits réservés

(20 mg) pendant 3 ou 4 j. En cas de douleur persistante, atténuée, l'infiltration articulaire postérieure apporte souvent son aide. En cas de séquelles cervicales traînantes, un traitement par anti-inflammatoires non stéroïdiens sera (sauf contre-indication) prescrit. Dans les cas difficiles, l'infiltration foraminale peut être d'un grand secours, particulièrement dans le cas d'une hernie discale molle. Les résultats sont un peu moins bons dans le cas d'un nodule disco-ostéophytique et moins bons en cas de sténose dégénérative.

Dans les formes moyennes, les anti-inflammatoires non stéroïdiens peuvent suffire. Les antalgiques sont systématiques, mais souvent assez peu efficaces s'ils ne sont pas associés au diazépam. L'infiltration cortisonée de l'articulation douloureuse est souvent utile.

L'immobilisation du cou par une minerve bien adaptée est indispensable dans les formes suraiguës ou rebelles. Dans les formes modérées, elle atténue la douleur et évite les mauvaises positions nocturnes.

L'indication chirurgicale est exceptionnelle mais parfois indispensable.

Manipulations

Elles peuvent dans certains cas apporter un soulagement rapide au patient. Elles ne sont généralement pas utilisables à la phase aiguë, la « règle de la non-douleur et du mouvement contraire » étant inapplicable. La meilleure indication est la forme subaiguë. Le traitement manipulatif n'est appliqué que si des mobilisations préalables donnent au patient l'impression d'une détente et d'un net soulagement.

Si leur résultat est favorable, on pratique deux ou trois manipulations, l'une à dominante de rotation, l'autre à dominante de latéroflexion. La troisième comporte la flexion ou l'extension selon celle de ces orientations qui est libre. Entre chaque mobilisation et après chaque manipulation, un nouveau testing est pratiqué qui montre les progrès réalisés et commande en conséquence la manœuvre suivante. Lorsque le résultat final doit être bon, un soulagement est fréquent dès la première séance.

Dans un cas sur trois environ, le patient peut avoir après la première séance une réaction plus ou moins désagréable dans la nuit suivante. Il faut le prévenir de cette éventualité, qui ne change rien au résultat, et prescrire des antalgiques.

Après trois séances sans amélioration, il faut interrompre le traitement manipulatif.

Tractions vertébrales

Elles peuvent être très efficaces. Si le test de traction manuelle est favorable (figure 23.1), il y a de bonnes chances pour que des suspensions sur un plan incliné ou des tractions sur la table apportent une amélioration très sensible. La tête du patient est maintenue avec le collier de Sayre (voir figure 15.1a) ou avec l'appareil de l'auteur (voir figure 15.1b).

Manipulation et traction

Il est parfois intéressant d'associer traction et manipulation, mais il semble préférable de le faire au cours de séances séparées et intercalées. Faites au cours d'une même séance, il vaut mieux commencer par la manipulation.

Manipulation sous traction

Il s'agit d'exécuter une manipulation en rotation sous traction. L'opérateur empaume le menton et l'occiput du patient, se laisse pencher en arrière bras tendus, appliquant au rachis cervical une traction progressive et efficace, et si cette manœuvre est indolore, il va exécuter une manipulation en rotation du côté non douloureux.

Cyriax préconise, dans les hernies discales, la manipulation sous très forte traction, un assistant tenant les pieds du malade.

Douleurs résiduelles et manifestations cellulo-téno-périosto-myalgiques d'origine vertébrale

La phase aiguë passée, les manifestations cellulo-téno-périosto-myalgiques sont souvent responsables de douleurs traînantes à allure pseudoradiculaire ou tendineuse. Une douleur interscapulaire plus ou moins gênante est assez fréquente.

Il faut alors examiner attentivement, par la palpation, les plans cutanés et les muscles les plus souvent concernés, rechercher les cordons myalgiques et apprécier leur éventuelle responsabilité dans la persistance de douleurs irradiées au membre supérieur ou de douleurs d'épaule ou de coude : le sous-épineux,

© 2009 Elsevier Masson SAS. Tous droits réservés

les petit et grand ronds (C5-C6), le triceps (C7), les m. épicondyliens sont des « muscles cibles ». Le point myalgique, origine de la douleur persistante, est vivement douloureux à la pression et sa novocaïnisation supprime la douleur irradiée. Elle peut constituer le traitement. Les étirements musculaires transversaux, brefs, paraépineux, les étirements en balayage lent des cordons myalgiques sont très utiles, mais demandent un très bon savoir-faire.

Les douleurs tendineuses intéressent surtout le sus-épineux (C5, C6), le biceps (C5, C6) et l'épicondyle (C6, C7).

© 2009 Elsevier Masson SAS. Tous droits réservés

24. Dorsalgies chroniques communes : leur fréquente origine cervicale basse

La dorsalgie « bénigne » ou « commune » de l'adulte est certainement l'affection la plus négligée de la pathologie vertébrale, malgré sa fréquence.

Rares sont les articles qui lui sont consacrés. Tous soulignent la pauvreté des signes cliniques et mettent l'accent sur l'importance des facteurs psychiques, considérés par certains comme la cause essentielle.

L'application de l'examen segmentaire proposé dans ce livre et l'étude des manifestations cellulomyalgiques nous ont permis de montrer que :
– la plupart des douleurs ressenties dans la région dorsale moyenne présentent un tableau stéréotypé et ont une origine cervicale basse, ainsi qu'une sémiologie caractéristique (R. Maigne, 1964) ;
– les facteurs psychiques et le terrain ne sont pas pour autant négligeables, mais ils ne font que donner plus ou moins de voix à la douleur ;
– d'autres dorsalgies communes ont une origine vertébrale dorsale, certaines une origine musculaire (points gâchettes) ;
– d'autres, plus rares, ont une origine ligamentaire.

■ Pièges

Des affections viscérales peuvent être causes de douleurs dorsales trompeuses lorsque l'atteinte viscérale est encore méconnue. Les affections pancréatiques, le cancer notamment, donnent des douleurs dorsales rebelles, mais aussi certains ulcères de l'estomac ou du duodénum. Des affections pleuropulmonaires, cardiaques, ou même une dissection aortique peuvent se manifester un certain temps par des douleurs dorsales isolées. Un de nos collaborateurs hospitaliers, D. Bellaïche, a pu observer un cas paradoxal de dorsalgie liée à un ulcère d'estomac qui n'était soulagée que par la prise d'indométacine (communication personnelle) !

Des lésions vertébrales dues à une maladie de Kahler, une métastase, une spondylodiscite ou un tassement vertébral sur un rachis porotique peuvent provoquer pour un temps une dorsalgie à allure commune.

■ Dorsalgie interscapulaire d'origine cervicale (R. Maigne)

C'est la plus habituelle des dorsalgies. Les dorsalgies communes sont le plus souvent ressenties dans la région médiodorsale. Si quelques-unes trouvent leur origine dans l'atteinte du rachis dorsal, il s'agit le plus souvent, comme nous l'avons montré, d'une douleur projetée provenant d'un des trois derniers segments du rachis cervical. Le patient ne souffre qu'exceptionnellement de son cou ; la douleur n'est ressentie qu'au niveau interscapulaire et disparaît par le traitement cervical approprié. Elle se présente au niveau dorsal par des signes d'examen stéréotypés et constants (R. Maigne).

Tableau clinique

La douleur est perçue entre les omoplates, tantôt comme un point précis paravertébral droit ou gauche, « un clou », tantôt d'une manière plus diffuse, unilatérale ou médiane, parfois même intrathoracique. Le sujet la compare à « un fer rouge », à « une crampe », à une « intense fatigue localisée ».

Douleurs d'origine Vertébrale. Comprendre, diagnostiquer et traiter
© 2009 Elsevier Masson SAS. Tous droits réservés

Elle peut apparaître après un traumatisme, une manipulation cervicale mal faite, une mauvaise position conservée, etc. Mais le début est en général insidieux.

La douleur est habituellement *chronique*, évoluant par poussées favorisées par des périodes de fatigue, de surmenage ou des facteurs psychiques. Elle est provoquée par certaines positions ; certains travaux essentiellement féminins sont souvent responsables, elle a d'ailleurs été très longtemps décrite sous le nom de « dorsalgie des couturières », puis « des dactylos », puis de « dorsalgie essentielle des jeunes femmes ». Les mœurs ayant changé, elle n'épargne pas les hommes et la couture et la dactylographie ont disparu des activités professionnelles. Elle est généralement calmée par le repos. Parfois, elle est au contraire augmentée le matin au réveil, car le cou a souvent une mauvaise position dans le sommeil, notamment pour des sujets qui dorment sur le ventre et sollicitent ainsi à fond la rotation cervicale.

La douleur peut être aiguë d'emblée ou le devenir après effort, faux mouvement, etc. (voir « Dorsalgies aiguës », p. 216).

Examen clinique

Examen du dos

Au niveau dorsal, deux signes caractérisent cette dorsalgie d'origine cervicale :

Figure 24.1. « Point cervical du dos » (Maigne). Dans les dorsalgies d'origine cervicale, la pression sur ce point et sur lui seul reproduit la douleur spontanée du patient.

– un point douloureux remarquablement constant et fixe paravertébral T5 ou T6 : le « point cervical du dos » ;
– une zone cellulalgique attenante à ce point s'étendant latéralement vers l'acromion.

Point cervical du dos (R. Maigne)

Il existe un point douloureux situé à environ 2 cm de la ligne médiane au niveau de T5 ou de T6. Ce point interscapulovertébral est *constant*. Il semble être le miroir de la souffrance du rachis cervical inférieur, que celle-ci soit bénigne ou maligne, articulaire, discale ou tumorale (figure 24.1).

Sa recherche doit être minutieuse. Le patient est assis tête fléchie, mains sur les genoux, en position de relâchement complet. Le médius ou l'index de l'opérateur glisse lentement selon une ligne parallèle à celle des épineuses, à un travers de doigt de celle-ci. L'opérateur exerce une pression ferme, continue et constante avec la pulpe du doigt, tout en faisant de petits mouvements de friction profonde en va-et-vient, répétés tous les centimètres, comme s'il voulait mobiliser le plan cutané sur le plan profond. La manœuvre est reprise plusieurs fois. C'est exactement la même manœuvre que celle faite lors de l'examen segmentaire pour rechercher une douleur articulaire postérieure dorsale.

En regard de T5 ou de T6, à 1 ou 2 cm de la ligne médiane, cette manœuvre va révéler un *point douloureux très précis*. La pression légère sur lui et sur lui seul reproduit la *douleur* habituelle du patient, même si celui-ci croyait la percevoir plus haut, plus bas ou même intrathoracique (figure 24.2).

Remarque : *le « point cervical du dos » pourrait être confondu avec une douleur articulaire postérieure T5-T6 ou T6-T7 (figure 24.3). Cette dernière éventualité est beaucoup moins fréquente et le diagnostic différentiel est facile. S'il s'agit d'un « point cervical du dos », il existe une zone de cellulalgie attenante à lui et s'étendant latéralement (figure 24.4). S'il s'agit d'un point articulaire postérieur dû à une souffrance segmentaire T5-T6 ou T6-T7, la zone cellulalgique correspondante est située plus bas, vers T9 ou T10, dans le territoire cutané de la branche postérieure de T5 ou de T6 (figure 24.3).*

Bande cellulalgique médiodorsale

Le « point cervical du dos » s'accompagne habituellement d'une large zone de cellulalgie

© 2009 Elsevier Masson SAS. Tous droits réservés

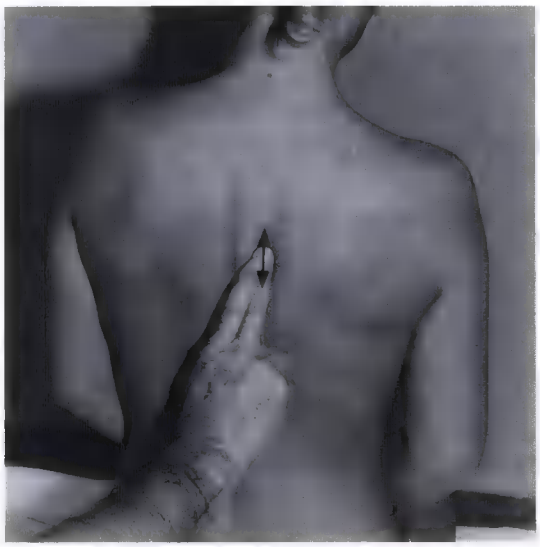

Figure 24.2. Technique de recherche du « point cervical du dos ». C'est un point douloureux précis para-T5 ou T6, à 1 ou 2 cm de la ligne médiane [voir x sur la figure 24.1]. C'est la même manœuvre que pour la recherche d'une douleur articulaire postérieure dans l'examen segmentaire.

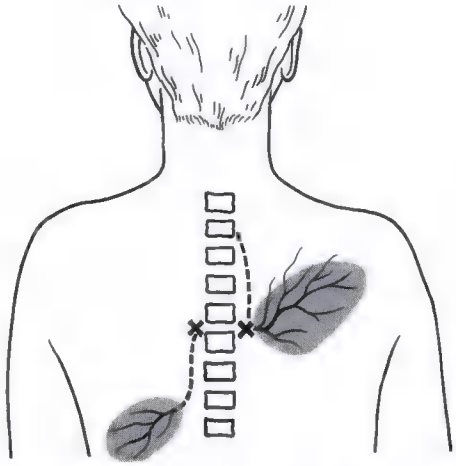

Figure 24.3. Le « point cervical du dos » (à droite) pourrait être confondu avec une douleur articulaire postérieure du segment T4-T5 ou T5-T6 (à gauche). Dans ce cas, la bande cellulalgique qui correspond au territoire de la branche postérieure de T5 serait située plus bas vers T9-T10.

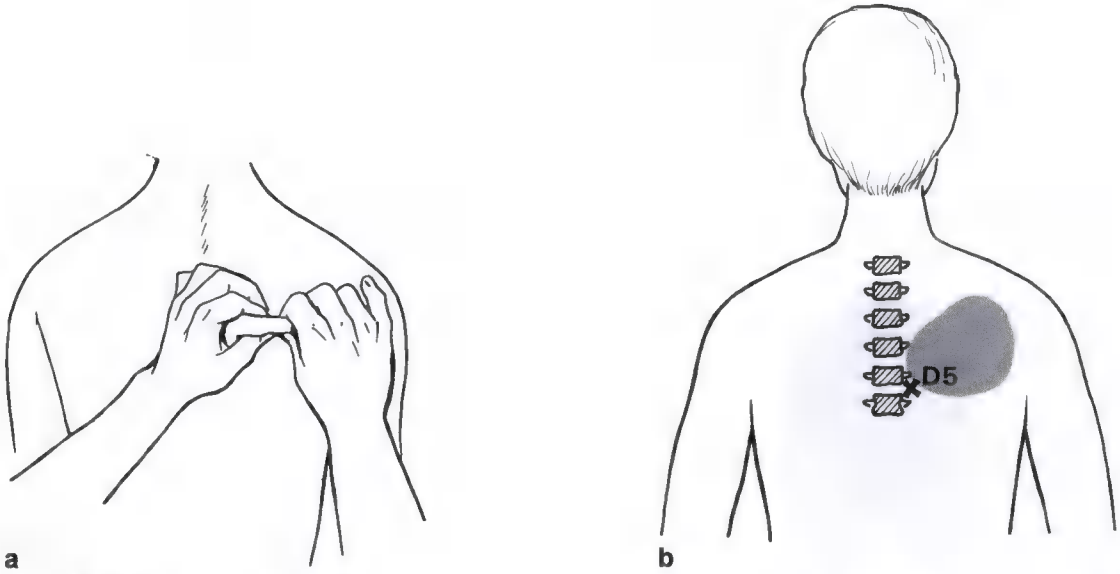

Figure 24.4. À partir du « point cervical du dos », le pincé-roulé révèle une zone cellulalgique plus ou moins étendue (a, b).

unilatérale qui lui est attenante. La manœuvre du « pincé-roulé » la met en évidence. Elle s'étend transversalement à partir du « point cervical du dos » vers l'acromion sur une hauteur de 6 à 8 cm. Elle est unilatérale, plus large en dehors qu'en dedans. Elle est parfois limitée à une surface plus restreinte. Les plans cutanés et sous-cutanés de cette zone sont épaissis et douloureux au « pincé-roulé ». L'épaississement peut être très important dans certains cas chroniques. Parfois, il est peu marqué, mais la manœuvre est douloureuse sur tout ou partie de cette zone alors qu'elle est indolore du côté opposé, ou sur les zones sus- et sous-jacentes (figure 24.4).

© 2009 Elsevier Masson SAS. Tous droits réservés

Un ou deux cordons myalgiques indurés accompagnent parfois la cellulalgie. Ils siègent dans les m. paravertébraux, parfois au niveau du m. iliocostal, plus externe. La palpation doit être minutieuse, faite avec la pulpe des doigts tenus en crochet et perpendiculairement à la direction des faisceaux. Ils sont très sensibles, guère plus gros qu'un petit crayon ou une allumette.

N.B. *Chez un dorsalgique chronique, le « point cervical du dos » et la cellulalgie restent présents à l'examen, même pendant les périodes où le sujet ne souffre pas, comme dans tous les cas de DDIM chronique.*

Examen du cou

Le plus souvent, le patient ne se plaint pas de son cou. Lorsqu'il en souffre, la douleur cervicale et la douleur dorsale ne lui semblent pas forcément liées.

L'examen révèle parfois une gêne aux mouvements du cou. Dans quelques très rares cas, la rotation forcée, l'hyperextension forcée ou l'association des deux provoque la douleur dorsale. En général, les mouvements du cou sont libres et indolores.

C'est l'examen segmentaire qui montre la souffrance d'un des trois derniers segments du rachis cervical inférieur par la présence d'une douleur articulaire postérieure (figure 24.5) avec, éventuellement, une douleur à la pression sur l'épineuse et sur le ligament sus-épineux.

Le « point cervical du dos » et la zone cellulalgique sont unilatéraux, toujours situés du même côté que la douleur articulaire postérieure cervicale.

Dans le cadre des douleurs dorsales communes, cette souffrance segmentaire cervicale est le plus souvent due à un DDIM. Elle est parfois la conséquence d'une poussée congestive d'arthrose.

Le signe du « point sonnette cervical antérieur » décrit dans nos premières publications (1964) consiste à provoquer la douleur dorsale habituelle du patient en exerçant une pression avec le pouce, maintenu horizontal au niveau de l'étage responsable, à la partie antérolatérale du rachis (figure 24.6). L'intérêt de cette manœuvre était pour nous de montrer la réalité du lien que nous avions du mal à faire admettre, à l'époque, entre le rachis cervical et la douleur médiodorsale. Ce signe est inconstant, et surtout n'est pas toujours facile à mettre en évidence. Il est des cas où il faut rechercher longuement ce « point sonnette cervical » en modifiant de quelques millimètres le point de pression. On le trouve environ dans six cas sur dix de dorsalgies d'origine cervicale. Il n'est ici cité que pour mémoire.

Il n'est pas nécessaire pour affirmer l'origine cervicale d'une dorsalgie lorsque les autres signes sont présents et situés du même côté.

Signes radiologiques

L'aspect radiologique du rachis dorsal est le plus souvent normal, mais il peut présenter des lésions banales plus ou moins marquées auxquelles il est tentant de rattacher la dorsalgie : scoliose, hypercyphose, dorsarthrose, séquelles d'épiphysite de l'adolescence. Parfois, l'aspect radiologique dorsal est encore plus trompeur. Certains de nos patients présentaient un tassement traumatique de T5 ou T6 plus ou moins ancien auquel était, à tort, rapportée la douleur dorsale rebelle. Celle-ci était en fait due à un dérangement douloureux intervertébral mineur (DDIM) cervical survenu au cours du même accident, et disparut très rapidement par le traitement cervical.

La radiographie cervicale est indispensable (tout comme la radiographie dorsale et celle du thorax) pour éliminer les lésions graves. Mais ce n'est pas sur l'existence ou l'absence de signes d'arthrose ou de discopathie dégénérative qu'on peut ici affirmer ou infirmer la responsabilité du rachis cervical, pas plus que l'on ne pourra retenir celle du rachis dorsal parce qu'il y a arthrose, séquelle de maladie de Scheuermann ou scoliose.

Figure 24.5. L'examen segmentaire du rachis cervical inférieur (C5 à T1) met en évidence une douleur articulaire postérieure du même côté que le « point cervical du dos ».

© 2009 Elsevier Masson SAS. Tous droits réservés

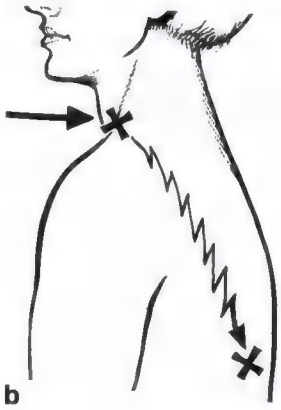

Figure 24.6. « Point cervical sonnette antérieur » (R. Maigne). Une pression modérée est exercée, étage après étage, sur la partie antérolatérale du rachis cervical inférieur. Sur le niveau responsable, elle déclenche – dans un peu plus de la moitié des cas – l'irradiation dorsale.

Rachis cervical et douleur dorsale

Le lien entre la douleur dorsale, le point douloureux para-T5, la cellulalgie qui lui est attenante et le rachis cervical est bien mis en évidence par le test thérapeutique :

– tout traitement qui rend le segment cervical indolore à l'examen segmentaire fait disparaître la douleur dorsale et les signes dorsaux. L'effet est souvent immédiat après une manipulation réussie. Il l'est aussi après infiltration cortisonée de l'articulation ;

– à l'inverse, tout traitement qui rend le segment cervical plus douloureux à l'examen segmentaire accentue la douleur dorsale, le « point cervical du dos » et la cellulalgie. C'est le cas si la manipulation portant sur le DDIM est faite dans le mauvais sens.

Ce type de dorsalgie est d'ailleurs un incident courant des manipulations hasardeuses du rachis cervical inférieur : la victime se plaint alors peu ou pas de son cou, mais beaucoup de son dos. Une céphalée rebelle est un autre avatar courant de telles manœuvres.

Pas d'explication anatomique simple

Il n'y a apparemment pas d'explication anatomique à cette projection douloureuse. Les branches postérieures des derniers n. rachidiens cervicaux pourraient lui donner un support tout à fait convenable, mais aucun anatomiste ne fait descendre aussi bas leur territoire. La plupart considèrent même qu'elles n'ont pas de rameau cutané.

Douleur dorsale et hernie discale cervicale

Il ne semble pas que la douleur dorsale commune ait été rapportée comme nous le faisons au rachis cervical, et que le point para-T5 que nous nommons « point cervical du dos » ait été noté comme le témoin d'une souffrance cervicale.

Néanmoins, certains auteurs ont été intrigués par la douleur interscapulaire parfois vive qui précède et accompagne souvent les hernies discales cervicales.

Stookey, Michelsen et Mixter d'une part, Elliot et Kramer d'autre part la signalent, mais disent ne pas pouvoir en donner l'explication. Wedell et Feinstein constatent une « irritation » constante des m. paravertébraux de la région dorsale à l'électromyographie dans les hernies discales cervicales, et concluent que « le spasme existant à ce niveau n'est pas produit par la lésion du n. rachidien comprimé par la hernie, mais par une autre source de douleur inconnue ».

© 2009 Elsevier Masson SAS. Tous droits réservés

Expérimentations de Cloward

Cloward, au cours d'interventions pour hernies cervicales (faites sous anesthésie locale), irrite électriquement ou mécaniquement les différents éléments de l'étage vertébral. Il constate que l'irritation des fibres superficielles du disque à sa partie antérolatérale provoque une douleur vive dans la région interscapulaire du même côté, qui reproduit ou exacerbe l'irradiation habituelle. Il obtient le même effet en irritant la racine motrice du même étage. Il affirme alors, à l'aide d'arguments électromyographiques, la nature musculaire de cette douleur. Il l'attribue à l'irritation des muscles de la ceinture scapulaire innervés par les dernières racines cervicales : m. rhomboïde (racines C4, C5), m. sous-épineux (racines C6, C7). Il note aussi que les patients ressentent la douleur au niveau de la partie supérieure du bord interne de l'omoplate pour C4, C5, au niveau de la partie moyenne pour C5, C6 et de la partie inférieure pour C6, C7.

Cette expérimentation attire plusieurs remarques :
– elle montre bien qu'une lésion cervicale peut provoquer une douleur dorsale, ce qui est essentiel pour notre thèse ;
– les constatations électromyographiques sont moins convaincantes pour expliquer le mécanisme de la douleur. Il est normal que des muscles innervés par une racine nerveuse comprimée par une hernie discale présentent des perturbations électromyographiques. Cela ne prouve pas leur responsabilité dans la douleur ressentie ;
– nos observations ne concordent pas avec celles de Cloward en ce qui concerne le niveau où est perçue la douleur, qui est pour lui en fonction de l'étage cervical concerné.

Il est vrai que lorsque l'on *interroge* les patients sur ce point, on obtient des réponses variées. Mais si on les *examine*, on constate que la pression sur le « point cervical du dos », et sur lui seul, reproduit toujours « leur douleur » même s'ils ont l'impression de la ressentir plus haut ou plus bas. Sur les nombreux patients présentant une névralgie radiculaire typique C6, C7 ou C8 que nous avons pu examiner, nous avons toujours retrouvé le « point cervical du dos » au même endroit para-T5 ou para-T6 quel que soit l'étage responsable. Il en va de même s'il s'agit d'un DDIM sans radiculalgie.

Or Cloward n'a pas noté l'existence de ce point (il nous l'a confirmé à l'époque), véritable épicentre de la douleur dorsale, ni celle de la zone cellulalgique attenante. Cela remet en question les explications pathogéniques qu'il propose.

Mécanisme pathogénique

Une hypothèse personnelle

Pour analyser le mécanisme de cette douleur dorsale d'origine cervicale, il faut en premier lieu savoir à quoi correspond le « point cervical du dos » para-T5 ou para-T6, et la zone cellulalgique qui l'accompagne. C'est ce que nous avons d'abord cherché à établir.

Branche postérieure du 2e nerf rachidien thoracique

Les branches antérieures de C5 à T1 constituent le plexus brachial. Leurs rameaux cutanés innervent la peau du membre supérieur.

En revanche, les branches postérieures de C6, C7 et C8, tout comme celles de L4 et L5, n'ont pas de rameau cutané. Celui de C5 et T1 est très inconstant, et petit lorsqu'il existe (25 % des cas selon Lazorthes).

Si, comme tout le prouve cliniquement, le « point cervical du dos » et la zone cellulalgique attenante traduisent la souffrance du rachis cervical inférieur, la question se pose sur le lien qui peut exister entre le rachis cervical et cette région dorsale.

Le « point cervical du dos » semble correspondre à l'émergence superficielle du rameau cutané de la branche postérieure du 2e n. rachidien dorsal (R. Maigne). En effet, l'infiltration anesthésique de ce rameau, lorsqu'il contourne l'articulation interapophysaire T2-T3, avec 1 ml de procaïne à 1 % fait assez régulièrement disparaître (figure 24.7) :
– la douleur spontanée du patient, ce qui est particulièrement net s'il s'agit d'un cas aigu ;
– le « point cervical du dos » ;
– la zone de cellulalgie attenante, qui devient souple et indolore au « pincé-roulé ».

Hovelacque attribue à la branche postérieure de T2 une taille et un territoire importants. Elle s'étend jusqu'à l'acromion, couvrant ainsi une large surface (figure 24.8). Les cartes des dermatomes postérieurs données par l'ensemble des auteurs se présentent schématiquement de deux manières :
– les uns, comme Keegan et Garrett, attribuent une bande horizontale égale à chacun des dermatomes de C4 à T3. C'est ainsi que, selon ces auteurs, C4, C5 et C6 couvrent la fosse sus-épineuse, et T1 et T2 se

© 2009 Elsevier Masson SAS. Tous droits réservés

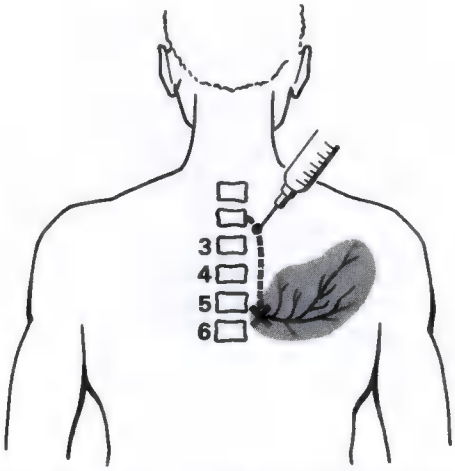

Figure 24.7. L'infiltration anesthésique de la branche postérieure du 2e nerf rachidien au point où elle contourne l'articulation interapophysaire T2-T3 fait généralement disparaître :
– la douleur dorsale spontanée ;
– le « point cervical du dos » ;
– la douleur au pincé-roulé.

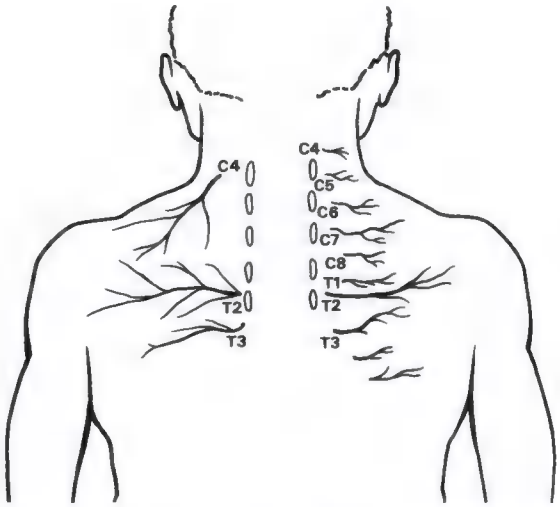

Figure 24.8. Les rameaux cutanés des branches postérieures des nerfs rachidiens.
– À droite, d'après Hovelacque : noter l'importance donnée par cet auteur au rameau cutané de T2. Mais il attribue des rameaux cutanés à C5, C6, C7, T1.
– À gauche, pour la plupart des anatomistes C6 et C7 n'ont pas de rameau cutané. C5 et T1 en ont un une fois sur quatre (Lazorthes). Nous avons constaté sur nos dissections l'importance du rameau cutané de T2. Le rameau cutané de C4 assure l'innervation de toute la région de la fosse sus-épineuse. Ce schéma nous paraît plus proche de la réalité clinique.

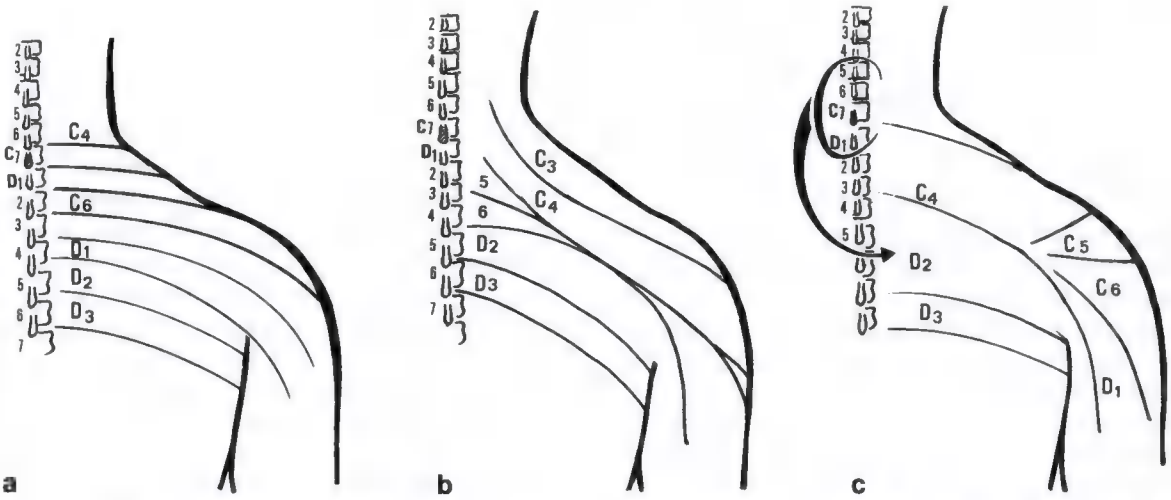

Figure 24.9. Dermatomes postérieurs. a. Selon Keegan et Garret. b. Selon Lazorthes. c. Selon Töndury. (La flèche est de l'auteur pour rendre compte de ses constatations cliniques).

trouvent sensiblement au niveau des 5e et 6e vertèbres thoraciques (figure 24.9) ;
– quelques autres, comme Töndury ou Brugger, font passer directement du dermatome C4 au dermatome T2 – comme pour les dermatomes antérieurs – tandis que Lazorthes attribue une petite zone paramédiane entre ces deux territoires à C5 et C6 (figure 24.9).

Mais aucun auteur ne donne au dermatome postérieur T2 un territoire particulièrement étendu. Or,

© 2009 Elsevier Masson SAS. Tous droits réservés

si nous nous fondons sur nos constatations cliniques, il convient de considérer l'existence, au-dessous de C4, d'un large territoire commun représentant C5, C6, C7, C8, T1 et T2. Ce territoire correspond assez bien à celui de la branche postérieure de T2 telle que l'a décrite Hovelacque, et telle que nous l'avons retrouvée sur quelques dissections. Mais les branches postérieures de ce niveau présentent dans la première partie de leur trajet des anastomoses habituelles (Hovelacque, Nirayana) avec leurs voisines. Tout se passe donc comme si le rameau cutané de T2 (et peut-être celui de T3) comprenait le contingent des rameaux cutanés cervicaux inférieurs manquants.

Cette hypothèse apporte une explication satisfaisante à ce que la clinique et l'anatomie nous ont permis de constater : le « point cervical du dos » et la zone cutanée attenante sont le lieu de projection privilégié des souffrances des derniers segments du rachis cervical inférieur, quelle qu'en soit la nature : bénigne ou maligne, discale ou articulaire postérieure (figure 24.10).

Quelques cas cliniques particuliers

La dorsalgie interscapulaire d'origine cervicale que nous venons de décrire concerne plus souvent les femmes que les hommes. Il s'agit dans la majorité des cas de dorsalgies posturales tenaces plus ou moins gênantes, sans signes radiologiques particuliers.

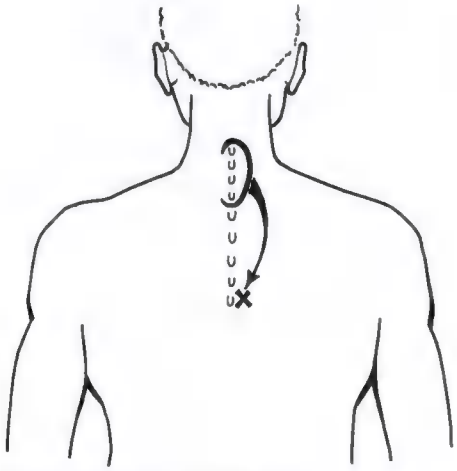

Figure 24.10. « Le point cervical du dos » (R. Maigne) est le reflet d'une souffrance du rachis cervical inférieur, qu'elle soit discale ou articulaire postérieure, qu'elle soit bénigne ou maligne. Il n'est pas augmenté par la contraction contrariée des muscles cervico-dorsaux (spléniens). Il semple correspondre à l'émergence de la branche postérieure de T2.

Mais il est des cas plus troublants. Les trois observations suivantes illustrent bien la diversité des conditions dans lesquelles cette dorsalgie cervicale peut être rencontrée. Les deux premières observations montrent qu'il ne faut pas se hâter d'attribuer à une scoliose importante ou à une épiphysite sévère la responsabilité d'une douleur dorsale.

M.D., 39 ans, secrétaire

Vue la première fois à l'âge de 22 ans, elle était alors adressée par la surveillante d'un service d'orthopédie pour des dorsalgies très pénibles attribuées à une maladie de Scheuermann dorsale sévère touchant particulièrement les 4e, 5e, 6e et 7e vertèbres dorsales, lieu de la douleur spontanée. Secrétaire, elle ne pouvait plus écrire ou taper plus de 1 h. De nombreux traitements par massages, gymnastique, coquille plâtrée faits depuis des années n'avaient guère changé le cours des choses et la douleur devenait telle que le chirurgien orthopédiste qui la suivait avait finalement décidé de faire une greffe. Un avis avait été demandé à un service de rhumatologie ; la conclusion était la même.

À l'examen, cette jeune femme présentait un point interscapulaire para-T6 gauche d'une extrême sensibilité avec, attenante, une zone de cellulalgie très épaissie. L'examen du cou révélait un dérangement intervertébral mineur (DIM), C6-C7, avec sensibilité élective de l'articulation postérieure gauche. Elle présentait un « point cervical sonnette » antérieur reproduisant sa douleur dorsale. Les radiographies cervicales étaient normales.

Quatre manipulations cervicales faites à 1 semaine d'intervalle l'améliorèrent au point qu'elle puisse aussitôt reprendre son travail.

Un traitement d'entretien fut pratiqué tous les 3 mois pendant 1 an. Depuis ce premier traitement, il s'est passé 17 ans, elle a eu trois enfants. Elle n'a jamais interrompu son travail de secrétaire. Elle ne ressent de temps en temps qu'un vague point dans le dos si elle est trop fatiguée ou a fait trop d'efforts.

M.C.V., 27 ans, secrétaire

Cette jeune femme, présentant une importante scoliose dorsolombaire à 48°, est régulièrement suivie dans un service spécialisé depuis l'âge de 13 ans. Elle n'a jamais souffert. Mais depuis 2 ans sont apparues des douleurs dorsales de plus en plus pénibles qui l'ont obligée à interrompre son travail depuis 6 mois. Le début des douleurs coïncide avec un changement de poste de travail, bien qu'elle trouve celui-ci plus intéressant que le précédent.

Des séries de « massages et rééducation » ont été faites sans succès pendant 10 mois. La douleur a

© 2009 Elsevier Masson SAS. Tous droits réservés

son maximum au niveau du sommet de la courbure dorsale, vers T7.
Après plusieurs consultations dans des services de rhumatologie et d'orthopédie, il est décidé de faire une greffe. C'est alors qu'elle vient consulter dans le service. Elle dit souffrir des « deux côtés », de « tout son dos », mais lorsque, découvrant un « point interscapulovertébral », para-T6 droit, on fait pression sur lui, elle retrouve « toute sa douleur » ; il y a aussi, attenante, une forte infiltration cellulalgique. Le rachis cervical est radiologiquement normal. L'examen segmentaire révèle un DIM typique C5-C6, avec douleur articulaire postérieure droite. On ne trouve pas de « point sonnette antérieur ». Dès la première manipulation cervicale, elle est très soulagée. Après quatre séances, elle va bien et reprend son travail. Le nouveau poste de travail l'obligeait à des torsions du cou répétées vers la droite et à prendre des documents derrière elle à droite, ce qu'elle faisait machinalement en étirant son bras vers l'arrière : c'était la cause de la décompensation d'un DIM cervical parfaitement toléré jusque-là. En modifiant l'emplacement des objets, elle travaille sans gêne et n'a pas récidivé en 2 ans.

La plupart des patients qui présentent cette douleur interscapulaire souffrent d'une manière modérée, intermittente. Elle est parfois pénible, mais elle a rarement le caractère hyperalgique et durable de l'observation suivante.

M.P., 57 ans

Il a subi une lobectomie pour un infarctus pulmonaire massif. Au lendemain de l'intervention il se plaint d'une violente douleur dorsale du même côté que l'intervention. Les suites de celle-ci ont été simples et le résultat en est excellent.
Mais la douleur dorsale persiste, pénible, empêchant le sommeil, et rebelle à tout traitement au point qu'au bout de 2 ans, une radicotomie T3, T4, T5 est décidée et pratiquée. L'échec est total. Quelques mois plus tard, pneumologue, neurologue et neurochirurgien tombent d'accord pour envisager une cordotomie devant cette douleur rebelle. C'est alors que le patient vient consulter dans notre service de l'Hôtel-Dieu.
L'examen dorsal révèle un point douloureux para-T5 (du côté de la cicatrice) particulièrement vif. La pression très légère faite sur lui, et sur lui seul, reproduit exactement la douleur habituelle. C'est la première fois en 5 ans, dit-il, qu'on trouve ce point et qu'on lui reproduit « sa douleur ». Une large bande d'infiltration cellulalgique contiguë au point s'étend jusqu'à l'acromion.
L'examen cervical, outre une limitation de la rotation et de la latéroflexion du côté de la douleur, révèle l'existence d'une douleur élective et vive de l'articulation postérieure C5-C6 du même côté que le « point para-T5 ». Les radiographies dorsales et cervicales montrent une arthrose banale.
Un traitement par manipulation cervicale est décidé. Dès la première séance, et d'une manière spectaculaire, la douleur dorsale disparaît, les mouvements cervicaux deviennent libres et indolores. Le « point para-T5 » devient à peine sensible à la pression insistante. La cellulalgie est plus souple et à peine plus douloureuse.
Après une deuxième séance 8 j plus tard, il reste 1 an sans souffrir jusqu'au jour où il soulève une charge lourde et retrouve sa douleur dorsale, qui disparaît après deux manipulations cervicales.

Traitement

Le traitement de l'algie interscapulaire d'origine cervicale est essentiellement cervical. S'il s'agit d'un DDIM, cas le plus fréquent, la *manipulation cervicale* – lorsque l'état du rachis le permet et lorsqu'elle est techniquement applicable – est le traitement de choix. Elle est précédée de mobilisations progressives, et d'étirements transversaux des m. paraépineux.

Elle doit être précise, douce, strictement unilatérale, faite selon la « règle de la non-douleur et du mouvement contraire ». Les manœuvres les plus utiles sont généralement en rotation, le patient étant en décubitus dorsal, et en latéroflexion sur le patient en décubitus latéral, parfois le « menton-pivot », le patient étant couché sur le ventre (figure 24.11a, b, c). Les techniques d'étirement bref sur rachis statique peuvent dans certains cas être très utiles. La manipulation peut, si nécessaire, être remplacée ou complétée par l'*infiltration articulaire postérieure*. Celle-ci vise l'articulation cervicale douloureuse révélée par l'examen segmentaire : C5-C6 ou C6-C7 ou C8-T1, toujours située du côté du point douloureux dorsal. On injecte 0,5 ml d'un dérivé cortisoné (figure 24.12) [voir « Infiltrations », p. 169]. Le traitement est répété deux ou trois fois.

L'*électrothérapie cervicale* (ondes courtes pulsées) peut être utile quand les deux traitements précédents ne sont pas utilisables. En cas de poussée congestive d'arthrose, les anti-inflammatoires sont tout indiqués.

Chez les sujets qui souffrent plus le matin, il s'agit souvent d'une mauvaise position du cou dans le sommeil (sujets dormant sur le ventre) ; un collier cervical du commerce ou – parfois mieux supporté – un collier fait d'une épaisse serviette de toilette pliée avec un carton léger à l'intérieur, porté la nuit pendant 3 à 4 semaines, est souvent efficace.

© 2009 Elsevier Masson SAS. Tous droits réservés

Figure 24.11. Quelques exemples de techniques manipulatives utiles dans le traitement de l'algie interscapulaire d'origine cervicale (a, b, c) ; à adapter selon la règle de la non-douleur et le principe du mouvement contraire.

Figure 24.12. L'infiltration de l'articulation postérieure cervicale douloureuse peut dans certains cas remplacer la manipulation ou compléter son effet.

Dans les cas anciens, il peut être nécessaire de traiter les manifestations cellulalgiques résiduelles, plus rarement les cordons myalgiques.

Massage

Si la zone cellulalgique ne disparaît pas complètement par le traitement cervical, on pratique des massages en « pincé-roulé » ou en « pétrissage » superficiel. Ceux-ci sont parfois très douloureux. Il est mieux de les faire précéder par une infiltration anesthésique qui peut porter soit sur les branches postérieures de T2, soit directement en nappe sur les plans cutanés. Elle est suivie immédiatement des manœuvres de pétrissage progressif.

© 2009 Elsevier Masson SAS. Tous droits réservés

Terrain

Les facteurs dépressifs ou simplement neurotoniques constituent des amplificateurs assez fréquents de dorsalgie. Les signes de « spasmophilie » (signe de Chovstek, électromyogramme) sont assez souvent présents chez ces patients. Le traitement approprié diminue l'hypersensibilité neuromusculaire qui donne de la voix à un DDIM que d'autres sujets supporteraient parfaitement ou ne percevraient pas.

La relaxation peut être un adjuvant utile dans ces cas.

Facteurs psychiques

Chez un sujet déprimé ou très anxieux qui présente un tableau clinique typique de dorsalgie d'origine cervicale, il faut faire un bref essai de traitement cervical et juger de son effet. Mais il ne faut pas insister si le résultat n'est ni bon ni rapide. Il est de toute façon impératif de traiter l'état psychique.

Rééducation

Utilisée en méconnaissant l'origine cervicale, elle aggrave ou entretient souvent la dorsalgie. Elle ne la soulage que si le kinésithérapeute apporte un intérêt particulier au massage de la zone cellulalgique, ce qui, en dehors des poussées, peut aider le patient.

Utilisée après le traitement cervical, c'est une arme à double tranchant, parfois efficace, complétant bien le traitement, parfois susceptible de déclencher brusquement une poussée au cours d'un exercice parfaitement supporté jusque-là. Tout est affaire de cas particuliers.

Nous la réservons aux cas récidivants. Il ne faut pas oublier qu'il s'agit ici d'une atteinte cervicodorsale et non dorsale, et qu'elle s'inscrit souvent dans un cadre de troubles posturaux.

Elle nécessite un rééducateur très compétent.

La natation faite en détente est souvent favorable (brasse avec « tuba » pour nager sans relever la tête, nage sur le dos ou le côté).

Prévention

L'essentiel est d'enseigner à ces patients d'éviter :
– la rotation extrême du cou (marche arrière, dormir sur le ventre, etc.) ;
– la prise d'objets derrière soi en rétropulsion du bras, surtout étant assis : fermer une porte arrière de voiture quand on est devant, mettre un paquet sur le siège arrière, ou le prendre, prendre des dossiers derrière soi sans se lever, etc. ;
– les sièges bas et mous engendrent une fatigue cervicale qui se traduit par une dorsalgie ; un siège ferme et à bonne hauteur est indispensable.

■ Dorsalgies chroniques communes d'origine dorsale

Les dorsalgies communes d'origine dorsale sont moins fréquentes que celles d'origine cervicale.

Elles ont pour principales origines :
– un DDIM ;
– une poussée congestive d'arthrose ;
– une cause musculaire (cordons myalgiques, avec points gâchettes).

N.B. *Rappelons qu'il existe au niveau dorsal moyen des causes fréquentes d'erreur dans l'examen segmentaire. Elles sont dues, d'une part, à la fréquente infiltration cellulalgique des plans cutanés de la région médiane qui donnent de « faux positifs » dans la recherche d'une douleur à la pression postérieure ; et, d'autre part, au fait que l'émergence superficielle du rameau cutané de la branche postérieure de T2 se fait à 2 cm de la ligne médiane, et correspond au niveau des articulations postérieures de T5-T6 (voir figure 24.3), alors que l'émergence des rameaux cutanés sous-jacents est plus latérale.*

Dorsalgies par DDIM dorsal

Elles sont consécutives à des efforts, faux mouvements, traumatismes, mauvaises positions. La douleur provoquée par les DDIM peut être locale, mais elle est généralement ressentie au niveau de la zone cellulalgique qu'ils déterminent dans le territoire cutané de la branche postérieure correspondante. Elle est donc dorsale basse pour un DDIM T6 ou T7. Elle est dorsale moyenne pour un DDIM T3 ou T4.

Traitement

La manipulation, en respectant les règles habituelles, est le traitement logique. Mais il s'agit souvent de rachis raides : elle doit être préparée ou remplacée par des mobilisations élastiques très progressives.

Les techniques d'étirement digital transversal permettent de décontracter les m. paravertébraux

© 2009 Elsevier Masson SAS. Tous droits réservés

et le pétrissage progressif de traiter les plans cellulalgiques qui ne disparaissent pas toujours complètement avec le traitement du DIM responsable.

L'infiltration articulaire postérieure faite avec un mélange d'anesthésique local et de cortisone est souvent le traitement de choix, surtout lorsqu'il s'agit de sujets âgés, ostéoporotiques, ou aux rachis très arthrosiques et raides.

Dorsalgie d'origine discale

La douleur dorsale bénigne (« *benign thoracic pain* ») a toujours intrigué les cliniciens, mais aucun support d'image n'a été retrouvé. Ce qui ne nous étonne pas puisqu'elle est pour nous, dans la grande majorité des cas, une douleur d'origine cervicale.

Néanmoins, Bruckner et al. (1989) ont incriminé une détérioration discale détectée par IRM. À l'examen de dix sujets présentant cette douleur, ils trouvent chez neuf d'entre eux une détérioration discale isolée, alors que dans une série témoin de 15 sujets ils ne constatent une telle détérioration que deux fois. Mais dans quatre cas seulement la lésion discale correspond exactement au segment vertébral douloureux cliniquement, et dans cinq cas il n'y a pas coïncidence...

La banalité des lésions dégénératives au niveau thoracique fait que cette étiologie nécessitera, pour être confirmée, des études plus démonstratives, faites sur un plus grand nombre de patients. Il nous paraît de toute façon indispensable que le segment trouvé pathologique à l'IRM soit douloureux à l'examen segmentaire.

De toute façon, cette étiologie ne peut qu'être marginale par rapport à la totalité des dorsalgies communes.

Dorsalgies liées à la dorsarthrose

La dorsarthrose est d'une très grande fréquence. Elle est exceptionnellement douloureuse. La douleur dorsale vient habituellement d'ailleurs, le plus souvent du rachis cervical s'il s'agit d'une douleur « commune ».

Il est de bonne règle, devant une dorsarthrose qui paraît douloureuse, de rechercher une cause viscérale ou neurologique après avoir éliminé une affection maligne chez le sujet âgé, une spondylarthrite chez le sujet jeune et une spondylodiscite à tous les âges.

Traitement

En cas de poussée congestive douloureuse d'arthrose, les anti-inflammatoires sont généralement efficaces. Si le patient a une mauvaise tolérance digestive, l'électrothérapie peut apporter son aide.

Dorsalgies et maladie de Scheuermann

L'« épiphysite de croissance » est rarement douloureuse dans sa période d'installation lors de l'adolescence. Les poussées douloureuses sont calmées par le repos et les anti-inflammatoires. Le port d'un corset orthopédique est nécessaire dans les rares formes sévères.

Chez l'adulte, les séquelles de la « maladie de Scheuermann » sont parfois tenues pour responsables de dorsalgie, d'autant qu'il s'y ajoute habituellement des lésions arthrosiques favorisées par les altérations dystrophiques. Elles semblent bien rarement en cause.

Il s'agit le plus souvent d'une douleur projetée d'origine cervicale.

En cas de dos rond et raide, la jonction cervicodorsale est particulièrement sollicitée, ce qui entraîne des DDIM. Cela facilite aussi l'arthrose articulaire postérieure, qui peut présenter des poussées congestives dont l'expression douloureuse est alors volontiers dorsale.

Dorsalgie et ostéoporose

L'ostéoporose post-ménopausique concerne une femme sur quatre. Elle n'est pas douloureuse par elle-même. Mais si elle atteint un certain degré, elle entraîne une fragilité telle qu'un traumatisme, un effort parfois minime peuvent provoquer des fractures-tassements. Celles-ci surviennent parfois même sans cause apparente, entraînant une rachialgie à début brusque, à siège dorsolombaire. La douleur peut être violente, permanente, augmentée par la toux, la défécation, les mouvements. Elle peut être modérée. Il arrive même que la fracture passe inaperçue. Ailleurs, la douleur survient progressivement, devient chronique, calmée par le repos, accentuée par l'activité. C'est la radiographie qui permet le diagnostic en montrant le tassement qui respecte toujours le mur postérieur. La phase aiguë se calme en général en 3 à 4 semaines.

© 2009 Elsevier Masson SAS. Tous droits réservés

Dorsalgie et ligament interépineux

L'examen segmentaire révèle parfois une douleur vive portant seulement sur le ligament interépineux d'un ou deux étages. Il s'agit souvent de séquelles de dorsalgies post-traumatiques. L'infiltration de lidocaïne à 0,5 % associée à un dérivé cortisoné apporte généralement le soulagement et la preuve de l'origine.

Dorsalgies chroniques d'origine musculaire

Les points gâchettes de certains muscles peuvent être responsables de douleurs dorsales : les scalènes, le trapèze, les rhomboïdes, le grand dentelé, l'angulaire de l'omoplate, l'iliocostal. Le muscle lui-même ne paraît pas douloureux au patient. Mais sa palpation minutieuse (figure 24.13) révèle un cordon dur avec un « point gâchette » qui, sous la pression, reproduit la douleur habituelle. Ces cordons myalgiques peuvent appartenir à un syndrome cellulo-téno-périosto-myalgique vertébral ou être directement consécutifs à la fatigue du muscle par usage excessif ou mauvaise position conservée.

Lorsque l'angulaire de l'omoplate (levator scapulae) est concerné, il peut provoquer soit une cervicalgie basse, soit une douleur dorsale haute, et même simuler une névralgie cervicobrachiale (NCB). L'atteinte du rhomboïde (rhomboïdeus) se traduit par des douleurs de la région interscapulaire.

L'atteinte du m. iliocostal (iliocostalis) donne un tableau très particulier de douleur subaiguë simulant une douleur pleuropulmonaire tenace, ou à récidives. Le cordon myalgique responsable peut être gros comme une allumette, situé le plus souvent au niveau des 7e, 8e, 9e côtes, de 8 à 10 cm de la ligne médiane. Le refroidissement ou la fatigue du muscle sont généralement les causes qui rendent douloureux ces cordons myalgiques.

Dans certains cas, la douleur est aiguë (voir chapitre suivant).

C'est plus rarement dans les m. paravertébraux qu'est retrouvé le cordon myalgique responsable.

Traitement

Le traitement consiste en une infiltration précise du cordon avec de la procaïne à 0,5 %. Les ultrasons sont assez souvent efficaces.

■ Dorsalgies aiguës

Tout comme les dorsalgies chroniques, les dorsalgies aiguës communes peuvent être d'origine vertébrale – cervicale ou dorsale – ou d'origine musculaire.

Dorsalgie interscapulaire aiguë d'origine cervicale

La dorsalgie aiguë est le plus souvent une forme aiguë de l'« algie interscapulovertébrale d'origine cervicale » (R. Maigne) [voir « Dorsalgies chroniques », p. 204]. Elle se présente avec les mêmes signes d'examen que la forme chronique. Elle peut être la première manifestation d'une NCB qui surviendra quelques jours plus tard, ou rester isolée. On retrouve à l'examen, au niveau de T5 ou T6, à un travers de doigt de la ligne médiane, le « point cervical du dos », décrit plus haut. L'examen du rachis cervical met en évidence le segment responsable : C5-C6, C6-C7 ou C7-T1.

Il s'agit habituellement d'une souffrance mécanique cervicale (hernie discale ou « dérangement intervertébral aigu ») ou d'une poussée inflammatoire d'arthrose. Très rarement, mais il faut y penser, il peut s'agir d'une cause tumorale rachidienne, intrarachidienne ou viscérale.

Figure 24.13. Palpation des muscles du dos à la recherche de cordons et de points myalgiques.

© 2009 Elsevier Masson SAS. Tous droits réservés

Traitement

L'immobilisation cervicale par collier ou minerve est le meilleur moyen de soulager la douleur dorsale.

La manipulation cervicale est rarement possible. Si elle l'est, elle peut apporter un soulagement spectaculaire. L'infiltration articulaire postérieure est efficace en cas de DDIM aigu ou de poussée inflammatoire d'arthrose articulaire postérieure.

L'infiltration de la branche postérieure de T2 à son émergence entre T2 et T3 peut parfois atténuer la douleur aiguë.

Dorsalgie aiguë d'origine dorsale

Il peut exister au niveau du dos une manifestation douloureuse aiguë analogue au torticolis ou au lumbago. Elle est le plus souvent la conséquence d'un effort ou d'un faux mouvement. De Sèze lui a donné le nom de « dorsalgo », soulignant son analogie avec le lumbago et son origine discale. Celle-ci est évidemment possible, mais on sait l'extrême rareté des affections d'origine discale au niveau dorsal. Ce type de manifestation, très rare dans notre expérience, concerne généralement les segments dorsaux moyens inférieurs (T6 à T9) et nous paraît être le fait de DDIM aigus ou d'entorses costales.

Traitement

Si la manipulation, faite selon « la règle de la non-douleur et le principe du mouvement contraire », est possible, elle peut apporter le soulagement.

Les anti-inflammatoires, les médicaments décontracturants et les analgésiques sont utiles.

C'est l'infiltration articulaire postérieure, s'il existe une nette évidence de sa douleur à l'examen segmentaire, qui est la meilleure solution locale.

Dorsalgie aiguë par calcification discale

Une dorsalgie aiguë de siège bas, avec contexte inflammatoire important et état fébrile, a pu être observée chez des femmes âgées de plus de 40 ans, et a pu être attribuée à la présence de calcifications discales de l'anneau fibreux. Chez ces patientes, des antécédents récents ou lointains de crises dorsales aiguës de même caractère ont été retrouvés. La thérapeutique anti-inflammatoire est efficace.

Dorsalgie aiguë d'origine musculaire

La dorsalgie aiguë d'origine musculaire est généralement due à un cordon myalgique d'un muscle du dos activé par le froid, la fatigue ou un faux mouvement. La douleur est vive, souvent mal localisée par le sujet. La pression sur le « point gâchette » du cordon myalgique – pas toujours facile à trouver – la reproduit et l'amplifie. L'injection de quelques gouttes de procaïne ou de lidocaïne à 0,5 % en ce point précis la soulage.

Les muscles les plus souvent concernés sont le m. angulaire de l'omoplate et le m. iliocostal.

Le m. angulaire de l'omoplate (levator scapulae) donne plus volontiers une douleur à type de torticolis bas avec parfois une irradiation aiguë dans le membre supérieur. Toutefois, il arrive que la douleur reste dorsale haute (voir « Syndrome de l'angulaire de l'omoplate », p. 301).

Le m. iliocostal (iliocostalis) présente parfois un ou deux cordons myalgiques en cas de dorsalgie d'origine cervicale (ou algie interscapulaire d'origine cervicale, AISC), mais ceux-ci peuvent exister isolément (fatigue posturale).

Ils peuvent être à l'origine de douleurs très aiguës soit fixes, simulant une douleur pleuropulmonaire et accentuées par la respiration, soit survenant par décharges brusques et vives provoquées par la respiration profonde, par un mouvement – pas toujours le même –, parfois sans cause.

Alors que nous n'en avions pas encore reconnu l'origine musculaire, nous avions décrit cette forme dans un précédent ouvrage sous le nom de « dorsalgie aiguë en éclairs à répétitions ».

Nous reproduisons l'observation du premier patient chez lequel nous avions pu la noter, car elle est très typique.

Observation : M. C., 45 ans

En enfilant la manche de sa veste, trois jours aupar-avant, il a ressenti un violent pincement dans la région dorsale basse. Celui-ci dure quelques minutes, puis s'atténue, tandis que le patient s'est immobilisé, respirant le plus doucement possible car l'inspiration ou l'expiration forcée déclenche un éclair douloureux violent. Quelques minutes plus tard, soulagé, il reprend ses gestes normaux et brusquement une crise identique le cloue sur place. Ainsi, vont se succéder des périodes d'accalmie et des poussées aiguës de quelques secondes

© 2009 Elsevier Masson SAS. Tous droits réservés

ou quelques minutes, provoquées par des mouvements ou des positions variables d'un moment à l'autre.
À l'examen, le rachis est souple et l'examen analytique des mouvements ne met en évidence ni limitation, ni douleur, ni souffrance segmentaire.
Au cours de l'examen, un geste inopiné déclenche une crise, mais il n'y a aucune systématisation dans le mouvement provocateur ; tel mouvement qui s'est effectué sans douleur va brusquement, quelques minutes plus tard, déclencher une crise aiguë. C'est souvent un mouvement d'inspiration profonde. Les radiographies pratiquées le jour même de la crise ne montrent aucune anomalie.
Fait remarquable, il n'y a aucune influence, en bien ou en mal, des différentes manœuvres de mobilisations ou de manipulations qui peuvent être essayées.
Une injection intramusculaire de deux ampoules de thiocolchicoside (8 mg) apporte un soulagement rapide (décontracturant).
Ce patient a fait trois crises identiques en 4 ans.
Aucun signe radiologique ou clinique n'a pu être mis en évidence lors des crises. Instruit par la première crise, les deux suivantes ont été traitées par injection intraveineuse de thiocolchicoside dès que cela a été possible et ont été vite soulagées : dès le 1er jour pour l'une, et le 2e jour pour l'autre.
Plusieurs années plus tard, il présenta une quatrième crise analogue pour laquelle il reçut un traitement différent. En effet, nous avions observé entre-temps un certain nombre de cas semblables et l'examen attentif des muscles du dos nous avait montré la responsabilité d'un cordon myalgique du m. iliocostal.
L'infiltration anesthésique précise du point myalgique apporta aussitôt le soulagement.

© 2009 Elsevier Masson SAS. Tous droits réservés

25. Entorses costales

L'entorse costale constitue un incident relativement fréquent, particulièrement en pratique sportive. Elle semble avoir été méconnue jusqu'à notre première publication (1957). Le diagnostic n'est pas toujours posé car elle se présente comme une douleur thoracique ou lombaire, elle survient à la suite d'une contusion, d'un effort, parfois d'un faux mouvement. Mais à l'examen, il n'y a pas de point douloureux rachidien, la douleur à la pression siège uniquement sur une côte, alors que les côtes voisines ou celles du côté opposé sont indolores. Cette pression provoque ou exagère la douleur spontanée.

L'évolution se fait en général vers la guérison en quelques jours. Mais il arrive que ces entorses passent à la chronicité, provoquant des douleurs durables et portant à des erreurs de diagnostic, surtout lorsqu'il s'agit des fausses côtes, les plus fréquemment atteintes.

■ Circonstances et apparition

Les « entorses » des côtes peuvent se voir dans différentes conditions.

Faux mouvements ou effort

Il s'agit presque toujours, dans nos observations, de faux mouvements en rotation, parfois minimes : lancer une couverture sur un lit, se retourner pour fermer une portière arrière en voiture, prendre un départ de 100 m, etc. Ailleurs, c'est une contraction musculaire violente qui la provoque en soulevant, en éternuant.

Traumatismes directs

Une contusion thoracique, une chute sur le thorax peuvent provoquer une entorse postérieure ou une entorse antérieure chondrocostale.

L'entorse costale peut s'associer à une fracture costale ou vertébrale. Un certain nombre de douleurs persistantes, après fracture de côte, sont dues à des entorses vertébrales ou costales résiduelles et sont souvent soulagées par la manipulation.

Tableau clinique

Les entorses dues à un faux mouvement portent le plus souvent sur les fausses côtes. Au cours d'un mouvement rapide de rotation du tronc, le sujet ressent une douleur en « coup de couteau » dans le flanc qui le plie en deux et l'oblige à s'allonger. Les mouvements du tronc, la respiration profonde, la toux l'accentuent. Il n'y a pas d'attitude antalgique.

En quelques heures, ou en quelques jours, la douleur s'atténue puis disparaît. Elle peut persister plus longtemps, avec des réveils douloureux déclenchés par un mouvement brusque du tronc ou par une secousse de toux. Il arrive que la gêne soit plus tenace, avec une évolution émaillée de crises qui à la longue n'ont plus de cause provocatrice nette.

La plupart de ces malades sont soumis à des investigations rénales. Un de nos patients présenta ainsi cinq crises violentes en 4 ans. Il fut hospitalisé trois fois, subit cinq urographies, toutes négatives. Il avait une entorse de la dernière côte et fut soulagé dès le premier traitement. Plusieurs autres sujets de notre série avaient subi des interventions variées (appendicectomie, néphropexie, etc.). D'autres enfin étaient traités comme des lombalgiques, les massages et les traitements rééducatifs habituellement prescrits aggravaient régulièrement leur douleur.

■ Entorses costales postérieures

Ce sont les plus fréquentes. Il s'agit presque toujours des fausses côtes. La percussion sur la côte concernée peut être douloureuse. Mais c'est la

Douleurs d'origine vertébrale. Comprendre, diagnostiquer et traiter
© 2009 Elsevier Masson SAS. Tous droits réservés

« manœuvre de la côte » (R. Maigne) qui révèle le mieux l'entorse costale.

Le malade est assis. Le médecin est debout derrière lui. Il impose au patient une latéroflexion du tronc du côté opposé à la douleur, la main du côté douloureux reposant sur la tête. Avec la pulpe du pouce, il accroche le bord supérieur de la côte douloureuse et la pousse vers le bas (figure 25.1B). Puis, accrochant avec la pulpe des doigts le bord inférieur, il la tire vers le haut (figure 25.1A).

En cas d'entorse costale, une de ces manœuvres augmente la douleur, l'autre est indolore. Ce signe est assez propre à cette affection. En effet, en cas de fracture costale, les deux manœuvres sont douloureuses. À l'inverse, elles ne modifient pas la douleur si elle est due à une irritation radiculaire *d'origine vertébrale* ou si elle a une *origine musculaire* ou *viscérale*. Il est en effet dans certaines affections rénales ou pleuropulmonaires des douleurs des dernières côtes, et au niveau de la dernière côte droite dans certaines affections hépatiques.

Il peut être difficile, chez un sujet obèse et bréviligne, de bien accrocher la côte. Il faut exagérer au maximum la latéroflexion du tronc du malade, du côté opposé à la douleur, pour la dégager au mieux.

Figure 25.1. Technique d'examen des dernières côtes. La côte est accrochée par la pulpe des doigts et tirée vers le haut (A), puis la côte est repoussée vers le bas par la pulpe du pouce (B).

L'examen radiographique confirme l'intégrité de la côte et du rachis de voisinage. Pour les côtes moyennes, l'examen peut se faire sur le sujet allongé, couché sur le côté.

N.B. *Une cause d'erreur à éviter lors de l'examen : la compression de plans cutanés cellulitiques douloureux entre le doigt de l'examinateur et la côte. Ils doivent être préalablement examinés par la manœuvre du « pincé-roulé ».*

Une observation typique est la suivante.

Observation : Mme A. D., 45 ans

Elle souffre depuis 1 an de la région lombaire haute gauche. Début brutal en soulevant une marmite, douleur très vive qui se prolonge plusieurs jours, le médecin pense à une crise de colique néphrétique mais le traitement est inefficace et elle est hospitalisée. Tous les examens s'avèrent normaux, les calmants ont eu raison de la douleur qui est atténuée, certains gestes, efforts provoquent un éclair douloureux. Une crise aiguë après un mouvement rapide rappelle la douleur du début. Nouvelle hypothèse de colique néphrétique, nouveaux examens négatifs. Lorsqu'elle est vue dans le service, le diagnostic d'entorse costale est posé et la manipulation dès la première séance entraîne un soulagement complet qui se maintient quelques mois plus tard alors qu'elle vient consulter pour une cervicalgie traumatique.

■ Entorses costales antérieures

Il peut exister des « entorses » chondrocostales siégeant au niveau de la jonction chondrocostale consécutives à un traumatisme direct ou à un faux mouvement. Elles sont souvent confondues avec le syndrome de Tietze. Elles répondent le plus souvent bien à la manipulation. Le principe de l'examen est le même : le patient est sur le dos ; l'opérateur, avec ses pouces opposés bout à bout, prend appui sur le bord supérieur de la côte et la pousse vers le bas (figure 25.2 a, b), puis prend appui sur le bord inférieur de la côte et la pousse vers le haut (figure 25.2c, d).

■ S'agit-il bien d'une entorse ?

Le terme d'« entorse » que nous avons choisi n'est sans doute pas parfait, mais il semble difficile d'appeler cela une « subluxation » – ce qu'évoque le contexte clinique – en l'absence de preuve radiologique.

© 2009 Elsevier Masson SAS. Tous droits réservés

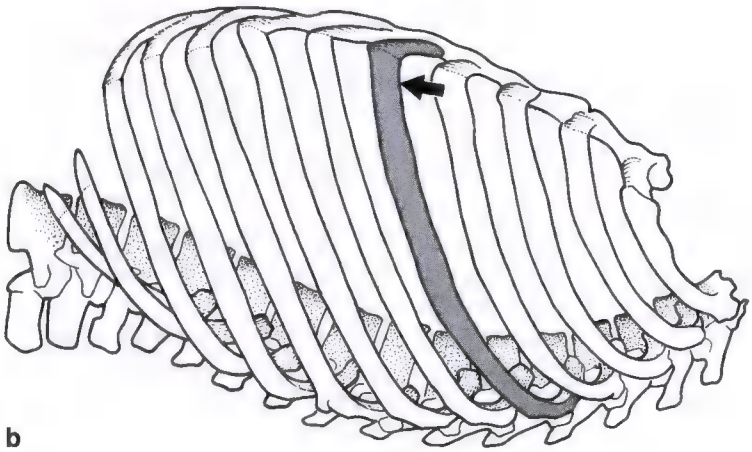

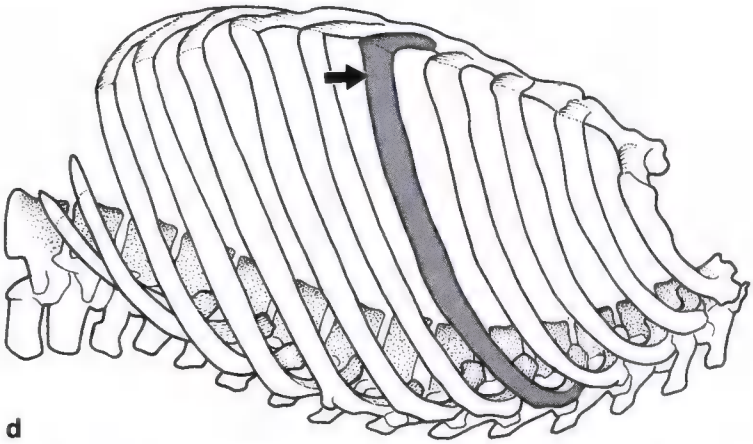

Figure 25.2. Examen d'une entorse costale antérieure. Le sujet est couché sur le dos. L'examinateur prend appui sur le bord supérieur de la côte et fait pression en direction caudale (a, b). Puis, à l'inverse, il fait appui sur le bord inférieur en direction céphalique (c, d).

© 2009 Elsevier Masson SAS. Tous droits réservés

Où se produit cette entorse ?

Pour les fausses côtes, la question ne se pose pas puisqu'il n'y a pas d'articulation costotransversaire. Pour les autres, on peut imaginer deux types d'entorses : celle qui siègerait au niveau de l'articulation costovertébrale, l'articulation costotransversaire étant le point fixe ; et celle de mécanisme inverse, où l'entorse siègerait sur l'articulation costotransversaire, la costovertébrale étant le point fixe, mécanisme qui semble anatomiquement moins vraisemblable.

■ Traitement

Bien faite, la manipulation est remarquablement efficace, mais elle n'est pas toujours facile. C'est l'exagération progressive du mouvement d'examen dans le sens non douloureux qui constitue la manœuvre utile, en s'aidant des mouvements respiratoires.

Le résultat est souvent instantané. Trois ou quatre séances seront parfois nécessaires.

L'infiltration de l'articulation costovertébrale n'est pas facile à réaliser, même avec le secours de la radioscopie.

Les techniques manipulatives sont décrites en fin d'ouvrage.

■ La « côte qui accroche »

S'il existe une hypermobilité des cartilages des dernières côtes (de la 7e à la 10e), une de celles-ci peut, dans les mouvements de flexion ou de torsion du tronc, accrocher le cartilage de la côte supérieure, et finir par créer une encoche douloureuse que l'on peut palper. Cette hypermobilité est en général post-traumatique. Mais le traumatisme peut être ancien et oublié (E. F. Cyriax).

Cette dysfonction est responsable de douleurs abdominales chroniques tenaces, modérées mais inquiétantes car elles peuvent durer des années avant que soit posé le diagnostic, pourtant facile si on y pense. Un de nos patients présentait un tel syndrome depuis 8 ans et avait collectionné un nombre impressionnant d'examens ainsi que quelques hospitalisations. La douleur était diffuse dans la région postérieure de l'abdomen à gauche, elle irradiait vers l'arrière et s'accompagnait parfois de nausées. La palpation du bord des dernières côtes permettait de repérer sur l'une d'elles un point très douloureux, et de noter à ce niveau la présence d'une petite encoche. La mobilisation passive de la côte accrocheuse provoquait un ressaut et la « douleur » habituelle. L'injection locale d'anesthésique supprimait temporairement la douleur. Quelques injections de xylocaïne associées à un dérivé cortisoné l'atténuèrent sensiblement, mais non complètement.

La douleur aiguë était provoquée par un mouvement précis, associant une légère flexion du tronc en avant avec une rotation.

Le traitement aurait consisté en une résection de l'extrémité costale sur 6 à 7 cm. Mais notre patient, soulagé et surtont rassuré sur le mécanisme de sa douleur, refusa l'intervention.

© 2009 Elsevier Masson SAS. Tous droits réservés

26. Lombalgies chroniques

Les lombalgies communes sont généralement rapportées à des lésions, le plus souvent discales, du rachis lombaire inférieur (L4-L5, L5-S1).

La lombalgie est de loin le motif de consultation le plus fréquent en pathologie vertébrale. Les problèmes lombaires représentent en France environ 5 % du budget total de l'assurance-maladie, en soins et absentéisme. Des différentes statistiques internationales, il ressort que ces problèmes lombaires sont responsables de la perte de 1 % des jours de travail et que leur fréquence tend à augmenter sérieusement (McFarlane, Palmer).

Ces chiffres approximatifs traduisent sans doute le coût social, mais rien ne mesure en chiffres ou en pourcentage ce que représente ce problème pour l'individu concerné. Cela est d'ailleurs parfaitement impossible car c'est plus le retentissement de la lombalgie sur la vie du sujet que le handicap ainsi mesuré qui compte. Telle lombalgie change peu la vie du sujet sédentaire, mais affecte grandement celle du sujet hypermobile et actif. Pas de commune mesure entre l'individu qui gagne sa vie grâce à ses qualités intellectuelles et trouve sa distraction dans la lecture ou les jeux de l'esprit, et cet autre dont l'outil principal est la force et la résistance de son corps et qui ne trouve d'agrément que dans l'effort sportif.

Parmi tous ces handicaps susceptibles d'affecter l'homme, la lombalgie est de loin la plus commune et la plus symbolique. Les « reins solides », les « reins cassés », entre autres expressions courantes, le traduisent bien.

Il est curieux et intellectuellement dangereux que le monde médical, contaminé par le goût des statistiques, tende à faire de la « lombalgie » une affection homogène, comme s'il s'agissait d'une « maladie bien déterminée ». Personne ne pense à faire une statistique globale sur les « céphalalgiques », et à chercher quel est dans ce cas « le » traitement qui donne statistiquement le meilleur soulagement au plus grand nombre.

La démarche qui est ici proposée est inverse : elle concerne l'individu. À partir du moment où l'on peut écarter toute lésion tumorale, inflammatoire, infectieuse, traumatique, et toute douleur d'origine viscérale, il ne faut pas avoir l'œil seulement fixé sur des images et des statistiques. Il faut examiner le patient et ajuster son interprétation en fonction des données de l'examen. Dans bien des cas de douleurs communes d'origine vertébrale, l'examen clinique traditionnel est insuffisant, et constitue seulement un débrouillage indispensable. Utilisant les clés proposées dans cet ouvrage, nous avons pu montrer par exemple qu'un certain nombre de lombalgies basses trouvent leur origine plus haut, au niveau de la jonction dorsolombaire (T11-T12, T12-L1) [R. Maigne, 1972]. Le patient ne se plaint d'aucune douleur à ce niveau dorsal, mais souffre plus bas, dans la région lombaire inférieure, sacro-iliaque ou fessière, tout comme dans la classique lombalgie d'origine lombaire basse (L4-L5, L5-S1) avec laquelle elle a toujours été confondue et dont elle ne peut être distinguée que par un examen clinique attentif qui demande une certaine habitude.

Il ne faut pas oublier que des lombalgies non communes peuvent parfois prêter à confusion. Les pièges sont nombreux et imposent un examen sérieux. Les soupçons naîtront de l'interrogatoire ou de l'examen. *L'examen radiologique et d'une manière plus générale l'imagerie*, ainsi que les examens de laboratoire conduiront au diagnostic, car nombreuses sont les causes de lombalgies qui ne rentrent pas dans le cadre des douleurs communes, même si leur total ne représente qu'un faible pourcentage.

Il faut aussi penser à la possibilité de lombalgies d'origine viscérale, utéroannexielle le plus souvent, chez la femme jeune, mais aussi

Douleurs d'origine vertébrale. Comprendre, diagnostiquer et traiter
© 2009 Elsevier Masson SAS. Tous droits réservés

rénale, digestive, vasculaire (anévrisme de l'aorte), etc., sans oublier celles qui ont une origine ou une forte composante psychique.

■ Examen d'un lombalgique

L'examen commence dès que le patient entre dans la pièce de consultation. La manière dont il marche, dont il se tient, dont il s'assied est instructive.

Interrogatoire

Il est bon dans un premier temps de laisser le patient s'exprimer librement lui-même. Dans un deuxième temps, des questions précises permettront de bien cerner le problème.

Il faut connaître les antécédents généraux et vertébraux, le mode de début de l'existence d'épisodes antérieurs de lumbagos, de lombalgies ou de sciatiques, leur durée, les traitements reçus et leur résultat. Mais tout a des limites.

Nous avons vu dans un cas cité plus haut (p. 86) les pièges d'un interrogatoire ; ce patient, à l'évidence très amélioré d'une sciatique aiguë sévère, affirmait en toute bonne foi (?) qu'il n'allait pas mieux puisqu'il ressentait toujours une douleur en faisant un effort dans certaines positions.

La comparaison faite sur des gestes douloureux précis est plus parlante pour le patient et plus objective pour le médecin.

Examen général

Il se fait sur le patient dévêtu.

La morphologie du sujet est appréciée : obésité, type sthénique ou asthénique, sujet musclé ou non, etc. L'existence d'une attitude antalgique ou de troubles statiques du rachis et des membres inférieurs est notée.

Étude des mouvements actifs

Le patient est debout, jambes raides, pieds écartés de 20 cm. On veillera à ce que les jambes restent raides tout au long de l'examen.

Flexion antérieure

On lui demande de faire des mouvements de flexion antérieure, jambes raides. On note si le rachis s'arrondit bien en flexion ou s'il reste au contraire fixé en lordose, le mouvement se faisant alors autour de l'axe des hanches. Le test de Schöber est une mesure commode de la souplesse vertébrale (figure 26.1). Mais il peut être inchangé après un traitement qui a complètement soulagé le patient. Plus importante que la souplesse est la recherche de la douleur provoquée par le mouvement. On notera le point où elle se produit (mesure de la distance doigts–sol) [figure 26.2].

Raideur des m. ischiojambiers

La raideur à la flexion antérieure peut être le fait du rachis lui-même ou provenir du manque d'élasticité des m. ischiojambiers. La raideur de ceux-ci est fréquente chez les lombalgiques. Elle peut se mesurer d'une manière simple : sur le sujet debout, puis sur le sujet en flexion antérieure, on mesure la distance entre l'épine iliaque postérosupérieure et la ligne poplitée. Un écart inférieur à 5 cm témoigne d'une raideur sous-pelvienne.

Imaginant un appareil astucieux, le « rachimètre », Badelon a pu montrer que chez le sujet normal, dans le mouvement de flexion antérieure du tronc jambes tendues, le rachis participe pour 47 %, et les hanches pour 43 %. Il constate chez 40 % des sujets jeunes (12 ans) une importante diminution de la participation des hanches (ischiojambiers raides). Ayant pu suivre ces sujets jeunes pendant plusieurs années, il a pu constater chez eux l'apparition de problèmes lombaires dans une proportion hautement significative par rapport à ceux qui présentaient une bonne élasticité des m. ischiojambiers. Ceci est très intéressant pour le dépistage et la prévention des sujets à risque.

Figure 26.1. Test de Schöber. Résultat du test vu sur le profil.

© 2009 Elsevier Masson SAS. Tous droits réservés

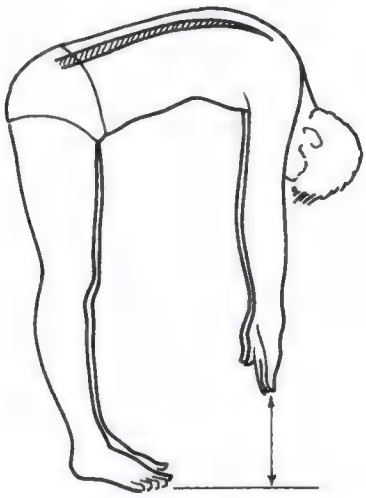

Figure 26.2. Examen debout en flexion antérieure. On note la raideur, la limitation du mouvement, le moment où apparaît la douleur lombaire, on mesure la distance doigts–sol.

Raideurs primitives et secondaires

Mais il reste à préciser si le manque d'élasticité des ischiojambiers est en quelque sorte primitif, lié à des troubles statiques du membre inférieur, ou s'il est d'origine vertébrale réflexe, déclenché par des problèmes rachidiens encore indolores. La « contracture » des ischiojambiers pourrait en être la première manifestation.

Nous avons pu en effet constater chez de jeunes sujets aux m. ischiojambiers raides la présence de dérangement douloureux intervertébral mineur (DDIM) dorsolombaire (T12-L1) ou lombosacré n'entraînant pas encore de lombalgie, et nous avons souvent fait disparaître en quelques minutes la raideur des m. ischiojambiers par manipulation de la région concernée, qui restera à surveiller.

Extension (flexion arrière)

On demande au patient de se cambrer. On note si cela est possible, si le rachis se creuse bien et si le mouvement est douloureux ou non.

Latéroflexion

On demande au patient, debout, de faire une latéroflexion droite, puis gauche, jambes bien tendues, légèrement écartées, la main glissant le long de la face externe de la cuisse. On note la courbure du rachis de chaque côté, un éventuel signe de la « cassure », le niveau où s'arrête la main par rapport au genou ou au sol, et l'éventuelle douleur provoquée par ce mouvement (distance doigts–sol latérale). Il y a intérêt en cas de doute à maintenir cette position en latéroflexion pendant une dizaine de secondes tout en tirant sans forcer la main du patient vers le bas (figure 26.3).

Rotation

L'opérateur peut fixer le bassin du patient debout avec les deux mains et lui demander de faire une rotation droite puis gauche du tronc pour tester ses mouvements et rechercher une douleur provoquée. Cette technique est très approximative. L'étude de la rotation par les mouvement passifs doit être faite sur le patient assis, et de préférence assis à cheval en bout de table, pour que le bassin soit réellement bloqué (figure 26.4a). C'est également une excellente position pour tester l'extension (figure 26.4b).

Étude des gestes douloureux

On demande au patient de faire quelques gestes qui peuvent être difficiles pour lui, tels que mettre ses chaussettes, se retourner sur la table, s'asseoir sur la table, les jambes à l'équerre, etc. Ils permettront, parfois mieux que les tests classiques, de mesurer le progrès acquis avec tel traitement et tout particulièrement par telle ou telle infiltration ou manipulation. Cela permettra, aussi, en variant les tests dans certains cas, de dépister le simulateur ou le sinistrosique.

Examen segmentaire

Pour pratiquer correctement et efficacement cet examen essentiel, il est impératif que le patient soit couché à plat ventre en travers de la table, un coussin sous le ventre, jamais dans un lit. Chaque étage de T9 à L5 est examiné attentivement, sans oublier le coccyx. On exerce d'abord une pression directe verticale sur chaque épineuse, lente et appuyée.

Puis on recherche une douleur articulaire postérieure par une manœuvre lente en glissé profond, appuyé à 1 cm de la ligne médiane associée à des petits mouvements de va-et-vient. On recherche ensuite une douleur provoquée par la pression latérale sur les épineuses de droite à gauche et de gauche à droite. On complète par la recherche de la sensibilité du ligament interépineux. Cela permet de localiser exactement le ou les étages douloureux (figure 26.5).

© 2009 Elsevier Masson SAS. Tous droits réservés

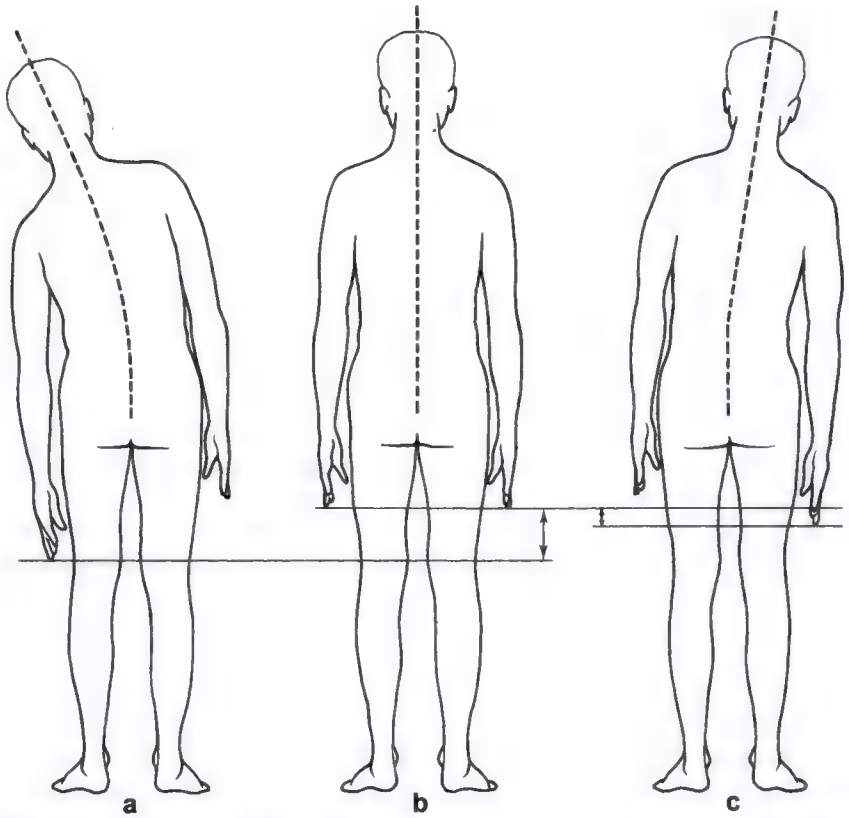

Figure 26.3. Examen debout en inclinaison latérale. On note l'existence d'une attitude antalgique, d'une raideur segmentaire, la distance doigts–sol de chaque côté, le mouvement qui provoque la douleur et le moment où elle apparaît.

Figure 26.4. C'est sur le patient assis, de préférence à cheval en bout de table (celle-ci ne doit pas être trop large tout au moins à son extrémité caudale) qu'on teste le mieux les rotations (a), latéroflexions, l'extension (b) et la flexion, pour rechercher une raideur, une limitation ou une douleur provoquée.

© 2009 Elsevier Masson SAS. Tous droits réservés

Dans le cadre des lombalgies communes, la manœuvre de pression latérale est le plus souvent positive d'un seul côté, tout comme l'est la douleur articulaire postérieure. Elle indique éventuellement le sens en rotation de la manipulation à faire, si ce traitement est retenu.

Palpation des dernières côtes

Il faut toujours examiner les dernières côtes dans les cas de lombalgies, leur entorse peut se manifester par des douleurs lombaires chroniques unilatérales.

Examen des plans cutanés lombofessiers

Un infiltrat cellulalgique régional bilatéral diffus a presque toujours peu d'intérêt. En revanche, un infiltrat localisé, unilatéral, au niveau lombaire inférieur ou fessier supérieur, avec un pli plus ou moins épaissi, mais nettement plus sensible à la manœuvre du « pincé-roulé » – correctement exécutée – que du côté opposé, mérite attention. Il témoigne le plus souvent de la souffrance d'un segment de la jonction thoracolombaire, sur laquelle l'examen segmentaire devra redoubler de vigilance (voir p. 249).

Exceptionnellement, il peut arriver que l'infiltrat des tissus cutanés et sous-cutanés soit tel que l'on se trouve en présence d'un véritable blindage occupant la partie médiane des lombes, si dur qu'il est impossible de saisir un pli de peau entre pouce et index. Il s'agit d'une forme particulière de lombalgie que nous individualiserons plus loin (voir p. 245).

Examen palpatoire des muscles

Il porte sur les m. paravertébraux, les muscles de la fosse lombaire et les muscles de la fosse iliaque externe.

Muscles paravertébraux

Ils sont souvent tendus, contractés, mais généralement indolores ou peu douloureux à la palpation (figure 26.6).

Parfois, ils présentent des cordons myalgiques avec ou sans « point gâchette » que seule une palpation minutieuse et systématique permet de retrouver. Si la pression sur ces points gâchettes – inconnus du sujet – reproduit la douleur lombaire habituelle, il s'agit d'une lombalgie d'origine musculaire, primitive ou de cause vertébrale.

Ces cordons myalgiques peuvent être déterminés par le dysfonctionnement du segment vertébral de même niveau, mais sont le plus souvent la conséquence de la souffrance d'un segment dont dépend leur innervation, situé plus haut. Ils peuvent aussi avoir une origine locale (fatigue, effort).

Muscles de la fosse lombaire

Le carré des lombes présente parfois un ou deux points gâchettes très douloureux (L1-L2).

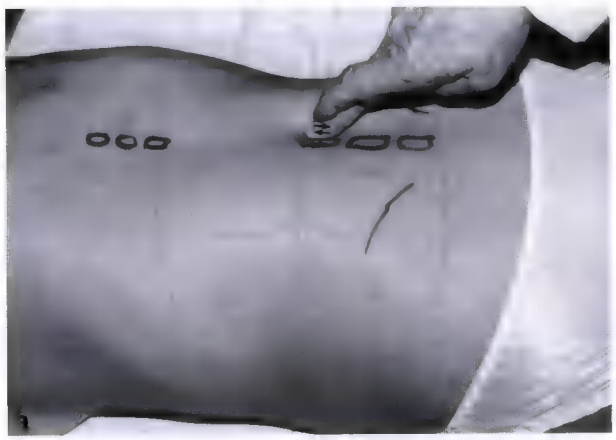

Figure 26.5. Deux des manœuvres de l'examen segmentaire qui doivent être pratiquées de T8 à L5. Ici recherche d'une douleur articulaire postérieure (a), et pression latérale sur l'épineuse (b). Noter la position du patient, couché à plat ventre en travers de la table.

© 2009 Elsevier Masson SAS. Tous droits réservés

Muscles de la fosse iliaque externe

Leur examen est pour nous un des points clés de l'examen clinique. Ces muscles présentent toujours des cordons myalgiques (R. Maigne) dans les cas de lombalgie d'origine lombaire basse, lombosacrée (L4-L5 ou L5-S1). Ceux-ci sont souvent unilatéraux même si la lombalgie est ressentie d'une manière plus diffuse (figures 26.7, 26.8). Ils jouent un rôle important pour juger de l'action de telle ou telle manœuvre ou traitement. Ils sont moins tendus et moins sensibles si une manœuvre efficace a été accomplie (infiltration ou technique manuelle). L'action directe sur eux, manuellement (techniques d'étirement transversal) ou par injection, peut être un élément clé du traitement.

Figure 26.6. Les muscles paravertébraux, les carrés des lombes, et les ilio-costaux sont attentivement palpés à la recherche de points myalgiques qui peuvent éventuellement jouer un rôle dans la douleur lombaire.

Figure 26.7. Les muscles de la fosse iliaque externe sont systématiquement examinés par une palpation profonde perpendiculaire aux fibres musculaires de la partie la plus latérale jusqu'au sacrum.

Signe de « Lasègue lombaire »

Le signe de Lasègue est le signe classique de la sciatique : l'élévation de la jambe tendue provoque ou accentue la douleur radiculaire. Il est normalement négatif dans une lombalgie, mais sa présence peut révéler une sciatique débutante ou modérée non évoquée par le patient.

Cette manœuvre peut aussi traduire la raideur des m. ischiojambiers, elle peut provoquer ou augmenter une douleur lombaire isolée. Ce « Lasègue lombaire » fournit un moyen complémentaire d'évaluation qui permet de suivre l'évolution et apprécier l'action de tel ou tel traitement. La mobilité des hanches est vérifiée au préalable.

Examen neurologique

Un examen neurologique des membres inférieurs terminera l'examen général et permettra de rechercher un déficit moteur, un trouble de la sensibilité, une modification des réflexes rotuliens et achilléens.

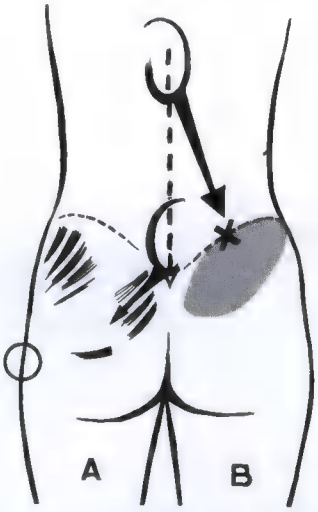

Figure 26.8. Deux grandes catégories de lombalgies seront ainsi différenciées :
– la lombalgie d'origine lombosacrée avec des cordons myalgiques des muscles fessiers (A) ;
– la lombalgie basse d'origine haute dorsolombaire (R. Maigne) avec un infiltrat cellulalgique lombaire ou fessier supérieur (B).

© 2009 Elsevier Masson SAS. Tous droits réservés

Un éventuel signe de Babinski orienterait très différemment les recherches.

Il va sans dire que cet examen et le problème de la lombalgie elle-même doivent être replacés dans le contexte de l'examen clinique général du patient.

Examen radiographique

Il faut avoir des radiographies du rachis lombosacré, du bassin et de la jonction dorsolombaire. Elles sont indispensables pour éliminer une pathologie grave et pour apprécier l'état du rachis.

Un examen tomodensitométrique ou par IRM peut être nécessaire en fonction des données cliniques. Une discographie (éventuellement associée à un examen TDM) peut objectiver la responsabilité d'une lésion discale dans une lombalgie rebelle.

Mais d'une manière générale, radiographie et TDM sont de peu de secours pour reconnaître l'origine d'une lombalgie commune. Nombre de sujets présentent des lésions dégénératives discales ou articulaires postérieures importantes et n'ont jamais souffert, alors que d'autres, dont les examens sont normaux peuvent parfaitement avoir une lombalgie organique.

S'il existe des lésions radiologiques, il faut les confronter à la clinique et à l'examen segmentaire.

Conclusions de l'examen clinique

Au terme de cet examen, après avoir éliminé une *lombalgie d'origine viscérale* (utéro-annexielle, rénale, digestive, vasculaire [anévrysme de l'aorte, etc.] ou *d'origine psychique*, on se trouve en présence :

– soit d'une *lombalgie non commune* dont les causes les plus fréquentes sont :
  - la pelvispondylite rhumatismale ;
  - une spondylodiscite à bacilles de Koch ou autre germe ;
  - une fracture-tassement ;
  - une atteinte métastatique ;
  - une maladie de Kahler qui peut avoir pour premier symptôme une lombalgie, etc.

– soit d'une *lombalgie commune*, et dans ce cas, il peut s'agir :
  - d'une lombalgie liée à la souffrance discale ou articulaire de l'un des derniers segments lombaires, conception classique et générale de la lombalgie commune. Celle-ci s'accompagne de cordons myalgiques des m. fessiers, avec ou sans « point gâchette », uni- ou bilatéraux. Nous l'appellerons *lombalgie d'origine lombosacrée* (LS) ;
  - d'une lombalgie liée à la souffrance des segments de la jonction dorsolombaire (R. Maigne). La douleur ressentie est pratiquement identique à la précédente, il n'y a jamais de douleur ressentie au niveau d'origine (T11-T12-L1). La douleur lombaire se situe habituellement dans la région sacro-iliaque. Elle est le plus souvent unilatérale, mais peut être ressentie comme une douleur en barre bilatérale. Elle s'accompagne d'un épaississement cellulalgique des plans cutanés de la région de la crête iliaque qui sont douloureux à la manœuvre du « pincé-roulé ». C'est la « lombalgie basse d'origine haute » dorsolombaire (DL).

Il s'agira plus rarement d'une lombalgie d'origine lombaire moyenne L2-L3, L3-L4 que révéleront l'examen segmentaire et les manifestations cellulo-teno-myalgiques correspondantes.

Ces différentes formes peuvent être associées.

Mais on pourra encore plus exceptionnellement se trouver en présence :

– d'une lombalgie d'origine musculaire ou d'une lombalgie d'origine ligamentaire ;
– d'une lombalgie par blindage cellulitique ;
– d'une lombalgie par entorse des fausses côtes.

© 2009 Elsevier Masson SAS. Tous droits réservés

27. Lombalgie d'origine lombosacrée

Ce sont les lésions discales L4-L5 ou L5-S1 qui sont traditionnellement tenues pour les principales responsables des lombalgies communes. Le rôle des articulations postérieures est revenu à l'ordre du jour après avoir été longtemps considéré comme négligeable. Certains auteurs retiennent une possible origine ligamentaire ou musculaire. En fait, tous les éléments du segment mobile peuvent être en cause, directement ou indirectement, les lésions du disque jouant un rôle dominant. Il arrive même que tout se passe comme si la cause était un DDIM. Tous les degrés de sévérité de la lombalgie existent, depuis une gêne et une douleur tolérables jusqu'à une vraie invalidité.

FORMES CHRONIQUES

■ Lombalgies discales

Le disque a été longtemps considéré comme l'unique responsable des lombalgies communes. Rares étaient ceux qui discutaient cette exclusivité.

Il est vrai que la découverte de l'origine discale de la sciatique commune, le rôle du disque dans la biomécanique vertébrale, ses fréquentes lésions au niveau lombaire inférieur et d'autres arguments souvent répétés concouraient à lui donner cette place particulière.

Les arguments ne manquaient pas :

– la lombalgie chronique succède souvent à un lumbago aigu, lui-même considéré comme un accident de « blocage », au cours de la détérioration discale. Elle est souvent associée à des épisodes de sciatique, conséquence connue d'un conflit discoradiculaire ;

– lorsqu'une lombalgie chronique survient chez un sujet qui n'a jamais eu de lumbago ou de sciatique, elle a les mêmes caractères que celle dont l'origine discale est prouvée par l'association avec lumbago ou sciatique ;

– les malades opérés pour sciatique rebelle chez lesquels une hernie discale a été retrouvée à l'intervention souffraient aussi pour la plupart de lombalgie tenace.

Il est évidemment facile d'opposer à ces arguments les médiocres résultats de la chirurgie discale pratiquée dans les cas de lombalgie pure et le fait que la chirurgie discale des sciatiques, qui soulage bien la douleur radiculaire, laisse souvent persister une lombalgie.

Ces remarques étant faites, il faut bien admettre que même si le disque ne joue pas un rôle direct aussi fréquent que celui qu'on lui a attribué, ses lésions perturbent le fonctionnement du segment mobile et entraînent la souffrance des articulations postérieures – et du ligament interépineux – qui peuvent devenir la source de la douleur lombaire.

Parmi les lombalgies où le disque joue un rôle, il convient de distinguer :

– les *lombalgies discales* dans lesquelles la lésion discale est directement responsable de la douleur : c'est la lombalgie discale vraie ;

– les *lombalgies par instabilité segmentaire* dont la détérioration discale est la cause. Ces dernières se présentent sous différents aspects cliniques, de sévérité variable. Les articulations postérieures – éventuellement le ligament interépineux – deviennent sources associée ou isolée de la douleur.

1. La lésion discale est directement responsable de la douleur

Dans la description des lésions discales, souvent précoces (voir p. 38), il a été souligné que contrairement à une opinion ancienne, le disque peut être lui-même source de douleur et responsable de lombalgie, tout en étant normal à l'imagerie. Ceci est montré par un test de provocation : l'injection intradiscale de liquide sous pression (inférieure

Douleurs d'origine vertébrale. Comprendre, diagnostiquer et traiter
© 2009 Elsevier Masson SAS. Tous droits réservés

à 50 psi et mieux à 15 psi) reproduit la douleur habituelle du patient. Deux types de lésion peuvent être en cause :
– des fissures circonférentielles de l'annulus provoquées par les mouvements de rotation, qui peuvent être douloureuses si elles sont importantes et concernent les fibres du tiers externe de l'annulus ;
– des fissures radiaires, si elles atteignent également le tiers externe de l'anneau fibreux. Ces dernières sont provoquées par une fracture du plateau cartilagineux de la vertèbre par traumatismes, efforts importants ou répétés. Celle-ci est indolore ; elle peut cicatriser, mais peut aboutir à la dégradation du nucleus, entraîner des fissures qui peuvent atteindre et entamer largement l'annulus, atteindre sa partie externe, venir au contact du ligament commun postérieur richement innervé (figure 27.1A), et même ouvrir la voie à une hernie discale. Elles sont aussi le siège de processus chimiques, facteurs d'irritation, responsables de douleur.

On peut schématiser ainsi l'aspect clinique de la lombalgie discale :
– le patient présente des épisodes de lumbago aigu plus ou moins espacés ;
– la douleur lombaire peut être épisodique ou avoir un fond permanent ; elle est augmentée par la toux, l'éternuement, la défécation, les efforts, les gestes brusques ;
– certaines positions sont mal supportées ou impossibles. Troisier note qu'elles sont d'emblée douloureuses ; d'autres positions au contraire la soulagent.

Ces caractères, pour être habituels, ne sont toutefois pas spécifiques de la lombalgie discale. En revanche, il a été prouvé que l'injection intradiscale sous pression de solution saline ou de liquide de contraste reproduit dans ces cas la douleur habituelle, alors qu'elle est indolore sur un disque normal (Simmons), contrairement à ce qui avait été affirmé par Holt.

Le degré des fissures discales – et non la dégénérescence du disque – conditionne le degré de douleur provoquée par cet examen et, semble-t-il, le degré de la lombalgie. Ce test de provocation discale est considéré comme valable si l'injection des disques adjacents est indolore.

On sait maintenant le rôle important de l'inflammation dans ces douleurs discales (Hiroshi Takahashi et al.) La dégénérescence discale, qui commence dès la deuxième décade, est une condition nécessaire pour que se développe une pathologie discale ultérieure. Un processus inflammatoire est intimement lié au mécanisme de la dégénérescence, comme le démontre l'augmentation importante des médiateurs de l'inflammation dans ces disques dégénérés. Ces phénomènes sont au maximum dans le cas de la hernie discale, les cytokines pro-inflammatoires jouant ici un rôle dominant.

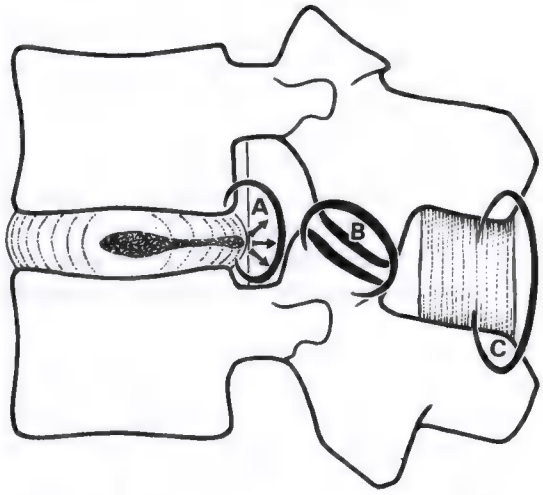

Figure 27.1. La douleur lombaire d'origine lombo-sacrée peut avoir schématiquement trois origines dans le segment mobile. A. Les fibres superficielles de l'annulus et le ligament commun postérieur. B. L'articulation interapophysaire. C. Le ligament interépineux. Il faut ajouter les muscles qui font directement mouvoir le segment concerné et éventuellement la douleur provoquée par la pression sur la dure-mère par une lésion discale.

2. La lésion discale est indirectement responsable de la douleur

Farfan distingue deux mécanismes :
– dans le premier, une surcharge axiale excessive entraîne une rupture de la plaque cartilagineuse et des hernies intraspongieuses. Il se produit un phénomène de translation antéropostérieure qui retentit sur les articulations postérieures, entraînant leur décoaptation dans les positions extrêmes de flexion ou d'extension ;
– dans le second, des torsions excessives entraînent une fissuration radiaire du disque et une surcharge articulaire postérieure d'un côté, avec hernie discale du côté opposé. L'évolution se fait vers un spondylolisthésis par arthrose articulaire postérieure et un canal étroit. C'est souvent la souffrance articulaire postérieure qui domine.

© 2009 Elsevier Masson SAS. Tous droits réservés

Si cette évolution sévère se rencontre de temps en temps, bien plus fréquents sont les cas où la détérioration discale n'entraîne pas de désordres aussi bruyants.

Il n'est même pas rare que l'évolution soit presque muette malgré d'importantes lésions radiologiques de dégénérescence discale et d'arthrose articulaire postérieure. Elle se fait le plus souvent sous une forme modérée qui peut être néanmoins pénible et handicapante pour le patient. Elle se traduit par des douleurs lombaires, de position et d'effort. Elle est même parfois complètement silencieuse, comme l'ont bien montré les travaux de Wiesel, par exemple, qui retrouve, chez des sujets n'ayant jamais souffert, une proportion importante de lésions radiologiques discales ou articulaires tout à fait susceptibles de provoquer des symptômes douloureux tenaces.

Dupuis et Kirkaldy-Willis divisent l'évolution du processus dégénératif en trois phases successives :
– la dysfonction où les lésions débutantes empêchent le segment de fonctionner normalement ;
– l'instabilité qui entraîne un excès de mobilité anormale sur le segment ;
– la restabilisation par la fibrose et les ostéophytes qui entraînent une diminution du mouvement intervertébral.

Lors de la phase d'instabilité, définie comme une mobilité anormale du segment en quantité et en qualité, les examens radiologiques dynamiques peuvent la visualiser. Elle peut être asymptomatique ou symptomatique sans qu'il y ait de lien entre tel ou tel type d'instabilité et tel ou tel symptôme.

■ Lombalgies articulaires postérieures lombaires inférieures (*facet syndrome*)

[*voir « Syndrome facettaire et DDIM »*, p. 126]

L'instabilité segmentaire – même minime – liée à la détérioration discale entraîne des lésions articulaires postérieures en partie responsables de la lombalgie. Mais il est des cas où ces lésions articulaires postérieures semblent en être l'origine principale.

Considérées avant 1930 comme une des principales causes de lombalgie et de sciatique, les lésions articulaires postérieures ont cédé la vedette à celles du disque après les publications de Mixter et Barr, puis elles sont, sauf pour quelques auteurs, tombées dans l'oubli avant de revenir dans l'actualité. Certains leur niaient même tout rôle dans la lombalgie. Rappelons qu'en 1927, Putti attribue aux lésions articulaires postérieures lombaires inférieures (essentiellement aux lésions arthrosiques) et aux asymétries d'orientation la responsabilité des lombalgies et des sciatiques. Ghormley (1933) appelle « *facet syndrome* » la compression du n. sciatique dans le foramen rétréci par une arthrose articulaire postérieure. Il présente les premières radiographies qui visualisent ce rétrécissement du trou de conjugaison. En 1971, Rees publie en Australie une impressionnante série de près de 3 000 cas de lombalgies dans lesquelles il « dénerve » les articulations lombaires basses en les grattant avec un scalpel à l'aveugle (en percutané) et revendique un pourcentage considérable de succès (98 %). La discussion reste ouverte de savoir si Rees réalisait ainsi une dénervation ou une myofasciotomie, car il semble bien que le bistouri utilisé n'atteignait pas les massifs articulaires postérieurs.

R. Maigne attire l'attention sur le rôle des articulations interapophysaires en pathologie vertébrale commune, et met l'accent sur leur fréquente responsabilité, non seulement au niveau lombaire où elles peuvent être à l'origine de lombalgies ou de douleurs pseudoradiculaires, mais aussi au niveau dorsal et cervical, en soulignant l'intérêt de leur traitement par infiltration ou par manipulation (rapport présenté au 3e Congrès international de médecine manuelle à Monaco en 1971).

L'auteur propose l'« examen segmentaire » pour mettre en évidence la souffrance articulaire postérieure :
– la preuve de la responsabilité de celle-ci est apportée par le soulagement qui suit son infiltration anesthésique ;
– la douleur articulaire postérieure peut être due à une poussée inflammatoire d'arthrose, mais le plus souvent elle est la conséquence d'une dysfonction segmentaire douloureuse sans traduction radiologique que l'auteur nomme « dérangement intervertébral mineur » (DIM, devenu DDIM ensuite).

Shealy (1975) suggère de remplacer le scalpel aveugle de Rees par une rhizotomie réalisée par une thermocoagulation analogue à celle qui est utilisée dans le traitement des névralgies du trijumeau. La

© 2009 Elsevier Masson SAS. Tous droits réservés

thermocoagulation porte systématiquement sur les articulations des trois derniers segments lombaires des deux côtés. Les premiers résultats publiés sont excellents, de l'ordre de 80 % et plus. Mais il apparaît très vite qu'il faut modérer ces chiffres. Dans la plupart des publications qui suivent, ils sont d'environ 40 % (Lora et Song : 40 % ; McCulloch : 40 % ; Privat : 40 % ; Ignelzi : 41 % ; Lazorthes : 39 %).

Burton pose le diagnostic de *facet syndrome* (le terme prend ici un sens différent de celui donné par Ghormley) sur la clinique et la radiologie. La douleur d'origine articulaire postérieure est, selon cet auteur, accentuée par l'activité, calmée par le repos : « sortir du lit est douloureux, la position assise mal tolérée, le redressement après flexion totale des lombes peut déclencher une douleur vive, mais la toux et l'éternuement sont indolores ».

Les meilleurs candidats à la thermocoagulation seraient ceux qui présentent radiologiquement des anomalies congénitales de la colonne lombaire : « L5 désencastrée (la ligne bi-iliaque passe par le corps de L5), asymétrie des facettes, spina bifida ». Tous ces signes paraissent bien peu spécifiques.

Mooney et Roberston (1975) proposent aussi le test de l'anesthésie articulaire pour vérifier la responsabilité de l'articulation dans le syndrome douloureux. Ils font porter la thermocoagulation sur l'articulation en cause, et également sur la sus- et sur la sous-jacente, afin d'obtenir une dénervation aussi complète que possible. Revel retient sept éléments cliniques. Si cinq d'entre eux sont présents simultanément, la probabilité qu'il s'agisse d'une douleur articulaire postérieure est de 80 %. Ce sont :
- l'âge supérieur à 65 ans ;
- le soulagement par la position couchée ;
- l'absence d'impulsivité à la toux ;
- l'absence d'augmentation de la douleur par l'antéflexion ;
- l'absence d'augmentation de la douleur lors du redressement ;
- l'absence d'augmentation de la douleur par l'extension ;
- l'absence d'augmentation de la douleur par l'extension combinée à la rotation lombaire.

En toute logique, on ne peut évoquer une origine articulaire postérieure dans le cas d'une lombalgie basse que :
- si l'origine discale ne semble pas devoir être retenue, si l'infiltration épidurale n'apporte pas de soulagement ;
- si l'examen segmentaire met en évidence la douleur des segments L4-L5 ou L5-S1 (L3-L4 est rarement concerné) avec un point articulaire postérieur particulièrement douloureux ;
- s'il y a des cordons myalgiques avec points gâchettes dans les muscles de la fosse iliaque externe du même côté que ce point articulaire postérieur.

Mais on ne pourra l'affirmer que si l'infiltration articulaire postérieure amène le soulagement du patient et la disparition ou la forte atténuation – même passagère – des cordons myalgiques fessiers.

■ Lombalgies d'origine ligamentaire

L'origine de la douleur lombaire peut être ligamentaire (figure 27.1C). Pour Hackett, c'est la cause la plus habituelle. Il est vrai que pour cet auteur, le « relâchement » des ligaments est la cause de la plupart des douleurs vertébrales ou articulaires. Il traite les lombalgies par des injections sclérosantes des ligaments interépineux, sacro-iliaques et iliolombaires. Barbor a repris une part de ces théories et proposé un sclérosant mieux toléré que celui de Hackett :
- phénol, 0,50 g,
- glycérine, 5 g,
- glucose, 5 g,
- eau distillée, q.s. pour 20 ml

Cette solution est mélangée à parties égales avec de la lidocaïne à 1%.

Le ligament interépineux est douloureux dans les instabilités vertébrales d'origine discale décrites plus haut, mais sa part dans la douleur globale semble généralement assez faible. Il est souvent douloureux dans le dérangement douloureux intervertébral mineur (DDIM) et sa douleur disparaît ou s'atténue habituellement avec les autres signes par la manipulation. Elle peut parfois persister, et est traitée par infiltration.

Mais il arrive que la douleur ligamentaire soit l'origine principale de la lombalgie. L'injection anesthésique du ligament objective sa responsabilité en supprimant passagèrement les symptômes douloureux.

■ Lombalgies d'origine lombosacrée et « DDIM »

La classification des lombalgies selon une origine « discale », « articulaire postérieure », « ligamentaire » est commode, mais elle ne correspond en pratique

© 2009 Elsevier Masson SAS. Tous droits réservés

qu'à une partie des cas. Dans nombre de lombalgies vues quotidiennement par le praticien, tout se passe comme si la responsabilité de la douleur incombait à une « perturbation » mécanique du segment vertébral assez souvent soulagée, et pour des périodes parfois longues par manipulation associée ou non à un traitement médical épisodique. Dans la plupart des cas courants, à condition que le patient respecte bien les précautions posturales recommandées et qu'il se fasse suivre à intervalles de plus en plus espacés, sa lombalgie le laisse en paix. Pour certains, une rééducation leur apprendra à consolider le résultat. On peut donc assimiler cette souffrance segmentaire à celle d'un DDIM tel qu'il est défini dans ce livre.

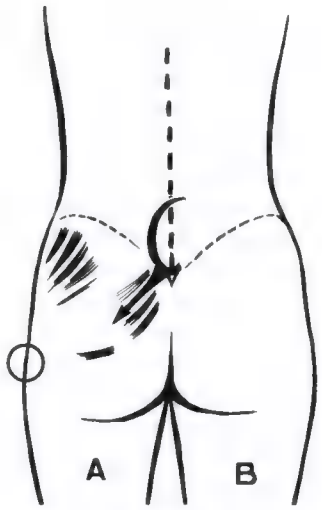

Figure 27.2. Les lombalgies d'origine lombosacrée s'accompagnent pratiquement toujours de cordons myalgiques des muscles fessiers (L5, S1) et parfois d'une hypersensibilité du trochanter à la palpation (L5) (R. Maigne).

■ Lombalgies d'origine lombaire basse et syndrome segmentaire cellulo-téno-périosto-myalgique

Des manifestations cellulo-téno-périosto-myalgiques (CTM) du syndrome vertébral segmentaire sont toujours présentes dans les lombalgies d'origine lombaire basse sous forme de cordons myalgiques des m. fessiers avec points gâchettes (figure 27.2). Ceux-ci peuvent jouer dans la douleur lombaire un rôle non négligeable (points gâchettes + +), car ces manifestations CTM réflexes peuvent entretenir des boucles de rétroaction perpétuant la douleur lombaire. Il n'est pas rare qu'un traitement qui ne porte que sur elles apporte un soulagement appréciable.

Traitement

Les traitements doivent d'abord viser à soulager la souffrance segmentaire responsable, puis les manifestations cellulo-téno-périosto-myalgiques réflexes qu'elle a engendrées, si elles persistent, même diminuées. Les précautions posturales (voir p. 184) sont essentielles et la rééducation contribuera à stabiliser le résultat obtenu. Dans la plupart des cas courants, cela permettra au patient une vie normale.

Traitement vertébral

Manipulation

La manipulation, si elle est possible, est un bon traitement de la souffrance segmentaire. Son action peut habituellement être appréciée dès la première séance sur la douleur, la mobilité et les cordons myalgiques fessiers. Deux à six manipulations sont en moyenne nécessaires. Il ne faut pas insister si trois séances n'ont apporté aucune amélioration. La technique de base est la manipulation lombaire en décubitus latéral, faite selon les cas en cyphose ou en lordose (figure 27.3a). Les autres manœuvres sont utilisées en fonction des particularités de chaque cas : techniques à la ceinture, à cheval (figure 27.2b), etc. (voir « Techniques manuelles », partie 4, p. 369).

Étirements

Ils peuvent constituer le traitement de première intention sur le segment responsable ou celui des cordons myalgiques fessiers. En fait, celui qui les maîtrise bien les utilise avec profit à chaque session du traitement.

Mobilisations

Les mobilisations sont très utiles pour préparer la manipulation et parfois pour la remplacer. Ce sont les techniques de première intention dans les cas difficiles. Les principales manœuvres utiles sont décrites plus loin. Mais toutes les techniques décrites comme techniques de manipulation peuvent être

© 2009 Elsevier Masson SAS. Tous droits réservés

Figure 27.3. Deux techniques de manipulations utilisées dans le traitement des lombalgies d'origine lombaire basse :
– manipulation en rotation gauche et cyphose (a) ;
– manipulation en rotation gauche et latéroflexion gauche (b).

utilisées en mobilisation. Les manœuvres sont poussées jusqu'à la mise en tension, sans donner l'impulsion terminale, et répétées.

Infiltration épidurale

L'infiltration épidurale est surtout indiquée dans les cas où il existe une composante discale. En soulageant le malade, elle permet souvent la mise en route d'autres traitements tels que manipulation, rééducation (voir « Infiltrations », p. 163).

Infiltration articulaire postérieure

L'infiltration articulaire postérieure est le seul traitement efficace (xylocaïne + dérivé cortisoné) en cas de poussée inflammatoire d'arthrose articulaire postérieure (figure 27.4). Elle est aussi indiquée dans les souffrances articulaires chroniques liées à un DDIM ou à une pathologie discale, et lorsque la manipulation est contre-indiquée dans un DDIM. Il est bon de bien repérer les points d'injection, et de toujours examiner et infiltrer dans la *même position* du patient, à plat ventre en travers de la table. L'infiltration sous écran donne la sécurité du lieu d'injection mais il faut dans ces cas faire l'examen segmentaire dans la position où est faite l'injection.

Rhizolyse

Si l'infiltration articulaire apporte à différentes reprises un soulagement net, mais trop passager, la rhizolyse percutanée est une bonne indication.

Infiltration du ligament interépineux

L'infiltration du ligament interépineux est indiquée lorsqu'il paraît être une source de douleur (test à la xylocaïne). Elle est pratiquée avec un mélange d'anesthésique et de corticoïdes (figure 27.5). Elle ne s'adresse qu'à un nombre limité de cas. Si le soulagement est net, mais passager, les injections sclérosantes préconisées par Barbor et Troisier ont leur indication (voir p. 233), qui est assez rare.

Lombostat

Dans les cas de lombalgies invalidantes et difficiles à traiter, il est généralement utile de faire porter un corset rigide pendant 3 à 8 semaines. Le corset est

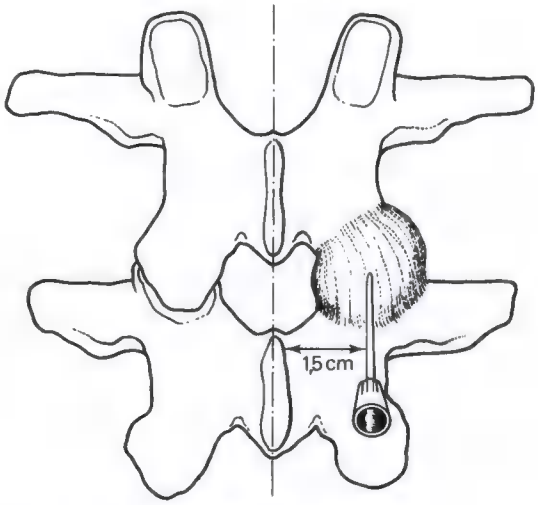

Figure 27.4. Infiltration articulaire postérieure.

© 2009 Elsevier Masson SAS. Tous droits réservés

Figure 27.5. Infiltration du ligament interépineux.

enlevé la nuit. S'il soulage bien, il est remplacé par un lombostat en coutil baleiné à cage fermée.

Le lombostat en coutil baleiné est indiqué chez les sujets qui souffrent en position debout, ou assise prolongée jusqu'à ce que le traitement et particulièrement la rééducation le rendent inutile. Il ne sera alors porté qu'occasionnellement, en cas de besoin.

Dans certains cas, il doit être porté en permanence :
– par des sujets âgés, pour lesquels il représente souvent la seule solution commode ;
– par des sujets au ventre atone qui, pour des raisons variées, ne peuvent pas faire de rééducation.

Crénothérapie, thermothérapie et hydrothérapie

Ces vieilles thérapeutiques ne manquent pas d'intérêt. Les « bains de chaleur » associés à l'hydrothérapie soulagent souvent bien en atténuant les contractures chroniques et les manifestations CTM, permettant des mouvements en eau chaude.

Traitement des manifestations du syndrome segmentaire CTM

Les manifestations CTM qui persistent malgré le traitement vertébral seront traitées par massages, étirements, infiltrations ou ultrasons.

Massages

Ils s'adressent ici essentiellement aux cordons myalgiques des m. fessiers. Ce sont des pétrissages profonds lents et progressifs (figure 27.6). Ces cordons avec points gâchettes jouent souvent un rôle important – et méconnu – dans le maintien de la douleur.

Étirements

L'étirement par postures, particulièrement celui du moyen fessier et du fascia lata, se montre très utile, de même que les étirements transversaux brefs des muscles présentant des cordons myalgiques. Le balayage en étirement transversal des cordons myalgiques fessiers est un geste difficile à acquérir pour être bien fait, mais efficace.

Infiltrations

L'infiltration des points gâchettes est parfois suffisante à elle seule, mais peut aussi compléter l'action du massage et des étirements.

Précautions posturales

Elles sont essentielles et doivent être indiquées au patient dès le début du traitement.

Si le sujet souffre le matin au réveil ou dès qu'il se lève, l'essai d'un lit ferme doit être envisagé : contreplaqué de 1 cm d'épaisseur tenant toute la surface du lit placé sous un matelas de bonne qualité qui peut être, au goût du patient, ferme ou souple.

S'il souffre en position assise, ou lorsqu'il se lève après être resté assis longtemps, il faut ajuster la hauteur du siège, mais surtout conseiller un siège

Figure 27.6. Le pétrissage des muscles fessiers qui présentent des cordons myalgiques est un traitement complémentaire souvent utile.

© 2009 Elsevier Masson SAS. Tous droits réservés

très ferme, aussi bien à la maison qu'au travail ou en automobile.

Il doit apprendre à se baisser en pliant les genoux (les deux ou un seul). Cet entraînement à la flexion du genou constitue le premier stade de la rééducation. Il peut être entrepris dès le début du traitement, tout comme le renforcement des quadriceps.

Dans la plupart des cas moyens, quelques traitements (manipulation ou/et infiltration associés ou non à la prise pendant quelques jours d'anti-inflammatoires) suffiront, associés aux précautions posturales, pour entretenir le soulagement. Une surveillance et un éventuel traitement de rappel fait deux ou trois fois par an sont conseillés. Il est également bon de compléter par deux ou trois mouvements de gymnastique bien étudiés que le patient exécutera quelques minutes par jour.

Rééducation

La rééducation est le traitement de fond de la lombalgie chronique insuffisamment soulagée, et surtout de celle qui tend à récidiver (figure 27.7). La rééducation sera programmée en fonction d'un bilan soigneux. Elle respectera toujours la « règle de la non-douleur et le principe du mouvement contraire ». Elle visera à une rééquilibration musculaire et à constituer une musculature assurant une bonne protection du rachis grâce à l'acquisition d'automatismes permettant de répondre à des sollicitations imprévues.

Pour atteindre cet objectif, il faut :
– obtenir des membres inférieurs le maximum de capacité pour s'accroupir, se relever, tourner sur les pieds sans que le tronc quitte la verticalité. Pour cela, il faut assouplir les hanches, les genoux, les pieds par des mobilisations passives des postures et renforcer les muscles des membres inférieurs, particulièrement le quadriceps ;
– apprendre au sujet à éviter les mouvements d'amplitude extrême en « verrouillant » en toutes positions son rachis en position intermédiaire (Troisier) ;
– assouplir, étirer les muscles, particulièrement les ischiojambiers souvent enraidis chez les lombalgiques. Les étirements viseront aussi les plans postérieurs du dos ;
– renforcer le caisson abdominal qui absorbe une part des contraintes subies par le rachis. Les exercices isométriques concerneront les m. abdominaux, les muscles du plancher périnéal, le diaphragme ;
– renforcer les m. paravertébraux. Ces petits muscles ont un rôle essentiel puisque, selon leur état de relâchement ou de contraction, ils font du rachis un ensemble qui peut être souple ou d'une grande rigidité, capable de se fixer en toutes positions ;
– acquérir des automatismes permettant aux muscles de répondre à des situations de déséquilibre, tout en maintenant la protection du rachis.

Figure 27.7. Une fois le patient soulagé, la rééducation est essentielle dans les lombalgies d'origine lombosacrée. Elle doit être adaptée aux particularités de chaque cas.

Chirurgie

La chirurgie des lombalgies est exceptionnelle, et ne doit être pratiquée que dans les cas où existe un échec total des traitements médicaux. L'arthrodèse a quelques rares mais bonnes indications. Il faut être certain que la douleur provient bien de la région que l'on se propose d'arthrodéser (attention aux lombalgies basses d'origine haute). La lombalgie qu'on se propose d'opérer doit être améliorée par le port du corset rigide. Le corset plâtré nous paraît dans un premier temps plus efficace que le corset en résine ou en plastique. Un bilan psychologique soigneux est indispensable avant une telle décision.

■ Lombalgies communes de cause non vertébrale

Lombalgies d'origine musculaire

Certains auteurs et notamment Travell ont attribué des causes musculaires (*trigger points*) à la lombalgie. Dans ces cas, la palpation attentive des m. paravertébraux révèle un ou plusieurs points

© 2009 Elsevier Masson SAS. Tous droits réservés

particulièrement douloureux situés dans des cordons myalgiques indurés.

La pression de ces points reproduit la douleur habituelle du sujet. Leur infiltration avec un anesthésique local supprime douleur et gêne. Celle-ci peut être légère ou pénible. L'effet peut être durable.

Ces points gâchettes responsables de lombalgies se situent surtout pour Travell dans le m. iliocostal, au niveau des dernières côtes. La douleur est ressentie dans la fosse lombaire ou dans la région fessière. Le m. long du dos (longissimus dorsi) et le m. carré des lombes (quadratus lumborum) peuvent parfois être en cause. Mais bien souvent, ces cordons myalgiques sont d'origine vertébrale et disparaissent par le traitement vertébral. Ce sont ceux qui persistent qui méritent attention, surtout ceux des m. fessiers.

Ce sont des points myalgiques cliniquement similaires, situés dans la région paravertébrale lombaire, que Drevet a étudié à l'ultrasonographie (échotomographie). Il a pu constater qu'ils correspondent souvent à une zone hypoéchogène (41 fois sur 62 patients), parfois hyperéchogène (4 fois sur 62 patients), mais certains sujets ne présentaient aucune image anormale (17 fois sur 62 patients). Certains de ces patients souffraient depuis longtemps et avaient subi sans succès de nombreux traitements. La plupart furent soulagés par le traitement local. La biopsie réalisée dans quatre cas de zones hypoéchogènes a pu montrer que ces faisceaux musculaires étaient brunâtres et certains rétractés. À l'examen microscopique est constatée « une importante adipose endo- et périmysiale, une fibrose et des lésions musculaires atrophiques : les fibres musculaires sont de diamètre irrégulier et anguleuses ». Ces lésions restent d'interprétation difficile, elles pourraient représenter des lésions d'origine neurogène. Dans 3 cas sur 4, l'excision chirurgicale de cette zone (chez des sujets non soulagés par les infiltrations locales et l'électrothérapie) a apporté une disparition totale de la lombalgie.

Lombalgie par « blindage cellulitique »

L'observation d'une trentaine de cas nous permet de signaler cette forme assez particulière de lombalgie.

Il s'agit d'une lombalgie qui se montre généralement rebelle à tous les traitements qui lui sont opposés.

Elle est banalement augmentée par la fatigue, par certains mouvements, par les efforts, mais elle n'est pas toujours calmée par le repos. La flexion antérieure est habituellement limitée et douloureuse. Elle se fait en lordose lombaire « fixée ». Le patient ne peut arrondir ses lombes.

C'est l'examen palpatoire qui révèle la particularité de cette lombalgie. Les manœuvres de l'examen segmentaire sont difficiles à réaliser et paraissent douloureuses sur tous les étages lombaires. La pression latérale l'est aussi bien à droite qu'à gauche, de même que la douleur articulaire postérieure.

C'est la manœuvre du « pincé-roulé » qui permet le diagnostic : il est pratiquement impossible de saisir un pli cutané entre pouce et index. Les plans superficiels semblent adhérents aux plans profonds, formant bloc avec eux, et constituant un véritable blindage qui occupe la région lombaire d'une manière symétrique et est surtout marqué au niveau de la région médiane.

Ces plans cutanés et sous-cutanés semblent inextensibles, lors du mouvement de flexion en avant. Ils ne peuvent accompagner librement l'allongement vertébral, ce que traduit le test de Schöber (voir p. 224). Le tiraillement ainsi produit est douloureux.

Traitement

Le traitement consiste en infiltrations en nappe de la région avec un anesthésique local dilué, aussitôt suivies de manœuvres de mobilisations des plans superficiels sur les plans profonds. Celles-ci deviendront très progressivement des manœuvres de pétrissage qui permettront de décoller puis d'assouplir ces tissus en profondeur.

Des manœuvres de mobilisations lombaires souples et élastiques constitueront le deuxième temps.

Ce blindage cellulitique semble être une réaction neurotrophique locale favorisée par certains terrains. Les radiographies ne montrent que des lésions dégénératives banales plus ou moins marquées.

Lombalgie et ligament iliolombaire

Le *ligament iliolombaire* est pour certains (Hackett, Hirschberg) responsable de certaines lombalgies unilatérales. Le diagnostic est porté sur la présence d'un point douloureux à la pression sur la crête iliaque à

© 2009 Elsevier Masson SAS. Tous droits réservés

7 ou 8 cm de la ligne médiane, en un endroit qui semble correspondre à l'insertion iliaque des fibres supérieures de ce ligament. L'injection anesthésique de ce point soulage souvent le patient.

En réalité, ce point est très superficiel. Il est situé sur la *berge externe* de la crête iliaque. Il ne peut correspondre au ligament iliolombaire qui s'insère sur la *berge interne* de la crête, séparé donc du point par toute l'épaisseur de la crête iliaque, et par celle des muscles. Ce point appartient à la sémiologie de la lombalgie basse d'origine dorsolombaire (R. Maigne) (Voir p. 245).

Il correspond au croisement de la crête iliaque par le rameau cutané le plus interne (médial) de ceux qui sont issus de la jonction dorsolombaire. Il s'agit de L1 (60 % des cas) ou de L2 (40 % des cas).

Ce rameau est le seul qui ne croise pas librement la crête iliaque. Il passe dans un défilé ostéo-aponévrotique qui peut être serré (R. et J.-Y. Maigne). Il disparaît dès que le segment dorsolombaire concerné devient indolore à l'examen segmentaire (manipulation et/ou infiltration). Ceci ne saurait se produire si ce point était le fait du ligament iliolombaire.

En fait, ce point est cliniquement commun aux différents segments de la jonction dorsolombaire. La raison en est sans doute les anastomoses existant entre les rameaux nerveux et le phénomène canalaire cité ci-dessus. Dans quelques cas, le problème canalaire est plus marqué, mais l'intervention chirurgicale est très exceptionnellement nécessaire si le traitement vertébral et local sont faits correctement.

Précautions posturales

Elles sont essentielles pour éviter les récidives. Le patient doit :
- éviter les efforts en rotation du tronc, et pour cela apprendre à tourner avec les pieds et non avec le buste ;
- éviter les torsions forcées du tronc surtout en position assise ; par exemple parler à quelqu'un derrière soi ; étant à l'avant, prendre un objet sur le siège de la voiture ;
- éviter les sièges trop bas et trop mous ;
- éviter le refroidissement de la région lombaire.

Rééducation

Dans la plupart des cas, les précautions posturales suffisent pour éviter les rechutes chez un sujet soulagé par le traitement médical.

Mais chez les sujets qui récidivent ou chez les sportifs qui sollicitent leur charnière dorsolombaire d'une manière excessive, la rééducation est nécessaire. La rééducation doit viser à assouplir l'ensemble du dos en luttant contre les raideurs articulaires et musculaires, à renforcer les groupes musculaires défaillants et à réveiller la proprioceptivité.

L'assouplissement vise les raideurs articulaires par des mobilisations et des postures, de manière à ce que les contraintes de rotation et de latéroflexion ne se focalisent pas sur la jonction dorsolombaire mais se répartissent plus largement. On s'efforce aussi de lever les raideurs musculaires par des auto-postures ou des postures d'étirement portant sur les muscles des plans postérieurs : m. grand dorsal, m. dorsolombaires, ischiojambiers, et sur les muscles des plans antérieurs, m. psoas et m. droit antérieur.

En fonction du bilan d'examen, il convient de renforcer les groupes musculaires défaillants : m. abdominaux, couple diaphragme-transverse, m. psoas et muscles des plans postérieurs dorsolombaires.

On réveille la proprioceptivité en apprenant au sujet à contrôler l'exécution de mouvements visant une zone très limitée du dos et des lombes, ce qui se réalise au mieux en position assise ou en quadrupédie, en complétant par des exercices d'ajustement lombopelvien en position assise et debout.

Point essentiel : on enseigne au patient à utiliser au mieux les membres inférieurs pour se fléchir, se tourner, en renforçant les m. quadriceps et les m. pelvitrochantériens.

FORMES AIGUËS

■ Lombalgies aiguës

Comme pour les lombalgies chroniques, il est habituel d'attribuer aux lumbagos aigus une origine lombaire basse (L4-L5 ou L5-S1). Mais certains peuvent provenir aussi, tout comme les lombalgies chroniques, de la jonction dorsolombaire (R. Maigne).

Lumbago aigu d'origine lombosacrée

Tableau clinique

Il survient le plus souvent après un effort ou un faux mouvement, parfois sans cause. Il est cependant

© 2009 Elsevier Masson SAS. Tous droits réservés

rare qu'on ne trouve pas, dans les jours précédant la crise, la notion d'effort ou de fatigue inhabituels.

Lorsque la survenue est brutale, le patient reste figé sur place, courbé en deux. Lorsqu'il peut s'allonger et trouver une position de moindre douleur, il ne bouge plus ; toute tentative de mouvement provoque une violente douleur, siégeant dans la région lombaire basse ou sacro-iliaque. Le bassin est déjeté sur le côté par une attitude antalgique. Dans des cas moins aigus, il se meut en bloc, avec précautions, penché en avant ; la région lombaire est raide et il redoute le moindre mouvement, la plus petite secousse de toux.

La *scoliose antalgique*, généralement très marquée, est parfois discrète, ne se révélant que lorsque le patient fléchit légèrement le tronc.

– Dans 5 cas sur 10, le malade *penche librement du côté opposé à la douleur*, mais ne peut se pencher du côté douloureux : la scoliose est alors convexe du côté de la douleur (figure 27.8a).

– C'est l'inverse dans 4 cas sur 10 : le malade penche librement du côté douloureux et la scoliose est concave du côté de la douleur (figure 27.8b).

– Dans 1 cas sur 10, l'attitude antalgique est en cyphose (figure 27.8c).

L'examen segmentaire fait sur le patient couché sur le ventre, en travers de la table, met en évidence la souffrance d'un étage lombaire inférieur L5-S1 ou L4-L5, plus rarement L3-L4.

La crise aiguë dure habituellement 2 à 4 j et s'atténue progressivement. Elle peut être plus durable, surtout dans les formes avec attitude antalgique en cyphose. La douleur est calmée par le repos allongé, qui constitue d'ailleurs un excellent traitement pour les 2 premiers jours, contrairement à une opinion à la mode.

Dans certains cas, il persiste une douleur lombaire traînante qui peut quelques jours plus tard gagner la fesse, la jambe, et c'est une sciatique qui s'installe, signant l'origine discale du lumbago.

Mécanisme

Le lumbago aigu est provoqué par un *blocage intradiscal postérieur* pour de Sèze. Un fragment de nucleus insinué dans une fissure de l'annulus distend les fibres superficielles, les seules innervées. Cette distension serait la cause principale de la douleur qui peut aussi être due à la brusque pression faite par ce bombement discal sur le ligament postérieur. Pour McNab, le lumbago aigu trouve le plus souvent son origine au niveau des *articulations postérieures*.

Il semble que les deux origines puissent se voir et peut-être même coexister. On peut parfois les différencier par le test de l'infiltration épidurale, faite par hiatus sacrococcygien. Celle-ci soulage immédiatement la douleur si un mécanisme discal est en cause et ne la soulage pas, ou peu, si l'origine est articulaire postérieure. À l'inverse, l'infiltration de l'articulaire lombaire inférieure retrouvée douloureuse à l'examen n'apporte un soulagement que lorsque celle-ci est responsable du lumbago.

Traitement

Le repos allongé, qui met le rachis en décharge, soulage le patient et abrège l'évolution. Il ne doit pas être prolongé, mais on peut souvent obtenir un résultat rapide par d'autres moyens.

Manipulation

Le lumbago aigu a beaucoup fait pour la réputation des manipulateurs et des manipulations. La moitié des patients sont instantanément soulagés dès la première manipulation par un médecin chevronné. Une deuxième séance pratiquée 48 h plus tard en soulage encore 25 %.

Mais toutes les formes de lumbago aigu ne répondent pas de la même manière au traitement manipulatif. Les formes avec attitude antalgique en cyphose sont généralement une mauvaise indication. D'ailleurs, le plus souvent ce traitement ne peut leur être appliqué car la « règle de la non-douleur » ne peut être respectée, toutes les directions étant douloureuses (figure 27.8c).

Les manœuvres à utiliser varient selon la forme. Elles sont déterminées par l'examen passif des mouvements poussés jusqu'à la mise en tension faits sur le patient assis, de préférence à cheval. Néanmoins, on peut schématiquement faire la description suivante :

– *lumbago avec scoliose antalgique convexe du côté douloureux* (figure 27.8a) : c'est la forme la plus courante. Le patient est couché sur le côté douloureux (côté de la convexité lombaire) et le médecin effectue une manipulation lombaire en cyphose (figure 27.9). D'autres techniques sont possibles : « à cheval » avec une forte latéroflexion du côté libre et une rotation dans le même sens, ou encore « à la ceinture » si le sujet supporte la position en procubitus. Ici, l'opérateur se placera du côté de la latéroflexion libre ;

© 2009 Elsevier Masson SAS. Tous droits réservés

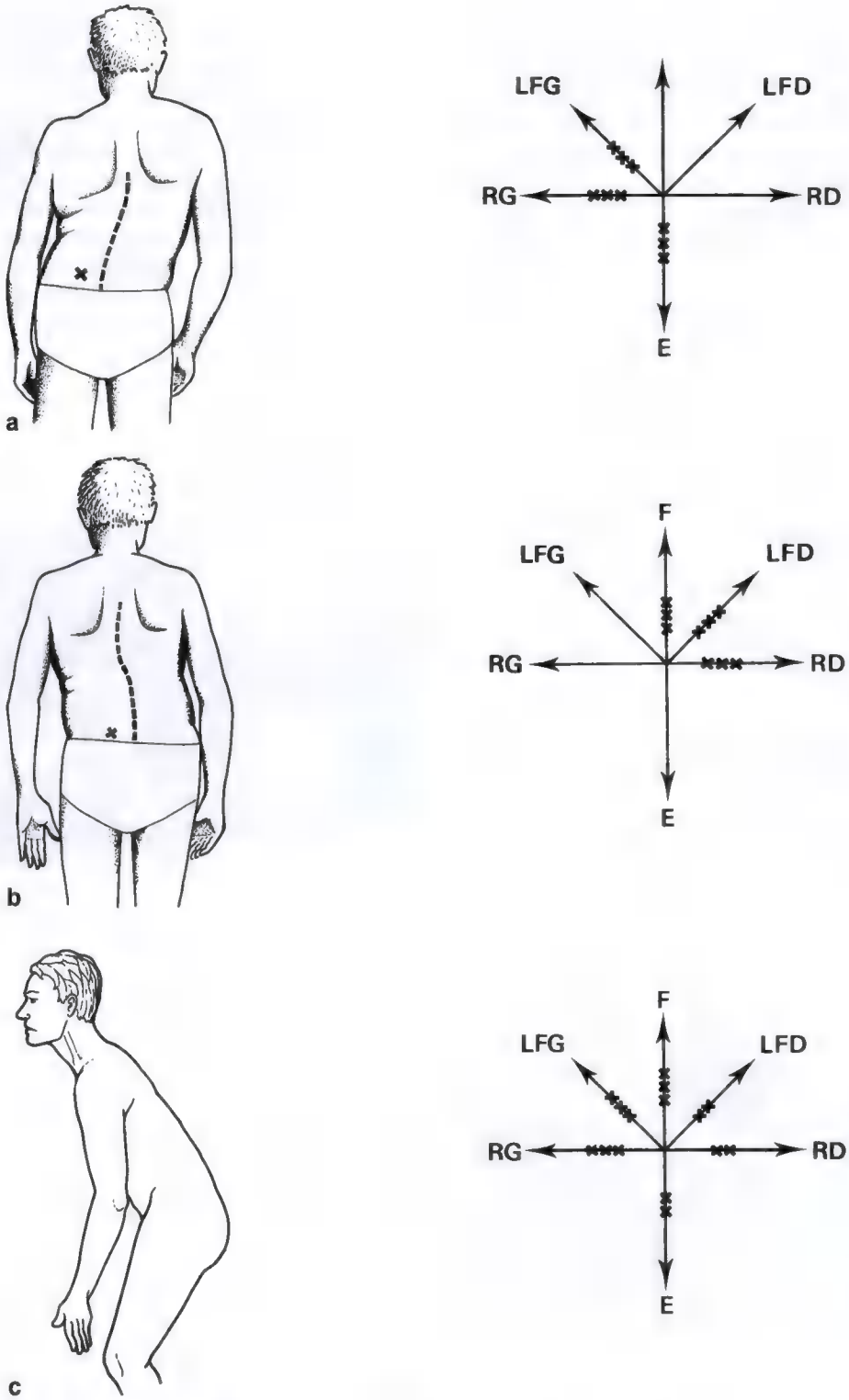

Figure 27.8. Les trois formes de lumbagos aigus d'origine lombo-sacrée : a. Avec *scoliose antalgique convexe* du côté de la douleur (schéma en étoile correspondant). b. Avec *scoliose antalgique concave* du côté de la douleur (schéma en étoile correspondant). c. Avec *scoliose antalgique en cyphose* (schéma en étoile correspondant).

© 2009 Elsevier Masson SAS. Tous droits réservés

– *lumbago avec scoliose antalgique concave du côté douloureux* (figure 27.8b) : le patient est couché sur la table sur le côté non douloureux. L'opérateur exécute une manipulation en lordose en prenant appui sur l'aile iliaque (figure 27.10). C'est la technique à laquelle conduit l'application de la « règle de la non-douleur et le principe du mouvement contraire » dans la plupart des cas. Il arrive parfois qu'elle amène à l'inverse, c'est-à-dire à coucher le patient sur le côté de la concavité de la scoliose antalgique (côté douloureux) et à le manipuler selon le cas, soit en lordose, soit en cyphose ;
– *lumbago avec attitude antalgique en cyphose* (figure 27.8c) : celle-ci peut être pure, le creux des lombes est remplacé par une voussure, associée ou non à une scoliose. Il s'agit toujours de formes sévères. La manipulation est rarement praticable, toutes les directions étant douloureuses. Si deux d'entre elles sont libres, il faut essayer des mobilisations répétitives (dans ces directions), voir si elles libèrent d'autres mouvements et procéder par approches successives. L'infiltration épidurale est habituellement le seul traitement efficace que l'on puisse pratiquer (figure 27.11). Le repos allongé est essentiel, il peut ici durer plusieurs jours.

Manœuvres de détente utiles dans les lumbagos aigus

Que la manipulation soit possible ou non, certaines mobilisations peuvent apporter un soulagement appréciable.

Le patient est couché sur le dos sur un plan ferme, les jambes repliées (figure 27.12a). L'opérateur saisit les deux genoux sous son aisselle et les repousse vers la tête du sujet, selon un mouvement lent, insistant et répété s'il est indolore. Il peut aussi charger les genoux sur son épaule (figure 27.12b).

L'opérateur empaume un genou et l'amène lentement vers l'épaule homologue (figure 27.13a). Il recommence la même manœuvre à plusieurs reprises, puis dirige le genou vers l'épaule opposée du patient (figure 27.13b), toujours sous réserve de non-douleur. Il exécute ainsi une série de mobilisations progressives. Cette manœuvre n'est habituellement indolore que d'un seul côté ; c'est bien entendu celui-ci qui sera utilisé et qui indiquera, le cas échéant, la manipulation à faire.

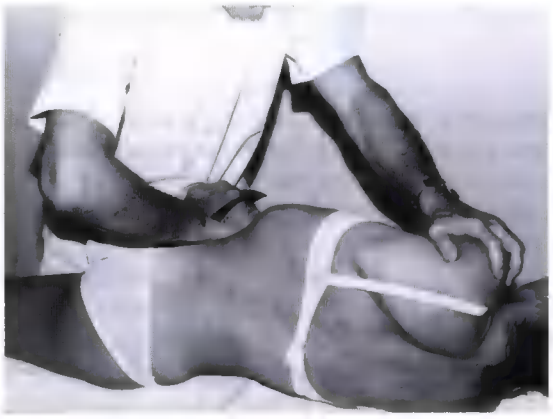

Figure 27.10. (voir figure 27.8b). Manipulation en lordose. Ici, le patient est couché sur le côté droit pour une manipulation en rotation gauche et extension.

Figure 27.9. (voir figure 27.8a). Manipulation en cyphose. Ici, le patient est couché sur le côté gauche pour une manipulation en rotation droite et flexion.

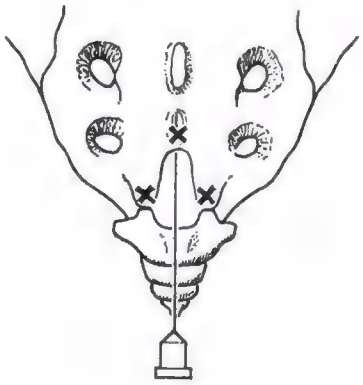

Figure 27.11. (voir figure 27.8c). Ici, pas de manipulation : règle de « la non-douleur et du mouvement contraire » non applicable. L'infiltration épidurale est le meilleur traitement s'il n'y a pas de contre-indication.

© 2009 Elsevier Masson SAS. Tous droits réservés

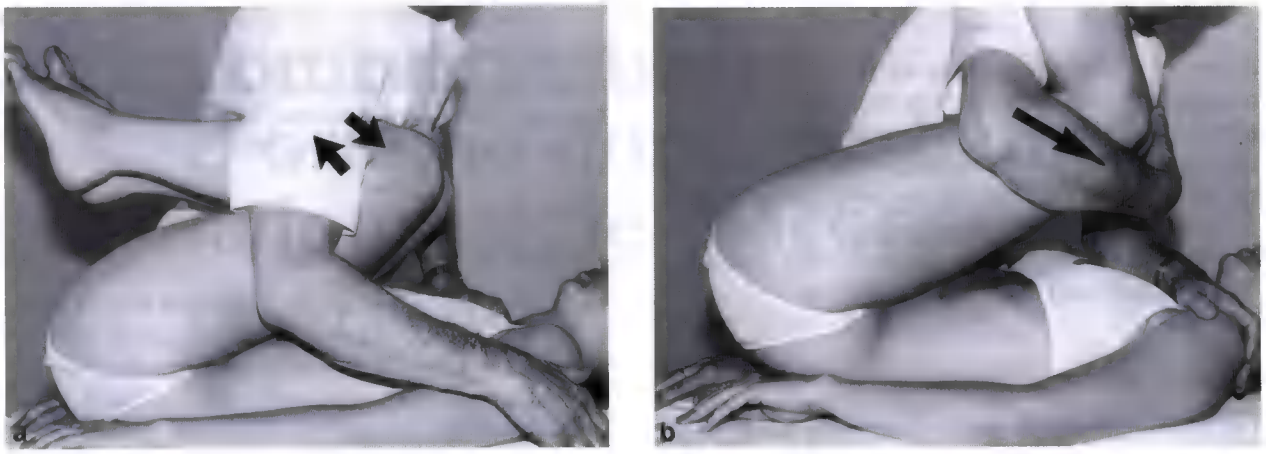

Figure 27.12. Mobilisation en flexion lombaire (a). Mobilisation et étirement des plans lombaires en flexion (b).

Figure 27.13. Mobilisation en flexion et légère rotation (a et b). Le genou est d'abord dirigé vers l'épaule homologue dans les premières mobilisations, puis progressivement vers l'épaule opposée.

Une autre manœuvre décrite dans « Techniques manuelles » est utilisable dans nombre de cas de lumbagos avec attitude antalgique directe ou croisée. Elle est montrée en figure 27.14. Le sujet est couché sur le côté qui lui est le plus confortable ; l'opérateur exerce des manœuvres douces et progressives en latéroflexion dans le sens libre.

Figure 27.14. Mobilisation en latéroflexion et rotation droite. N.B. : Toutes ces manœuvres doivent respecter la règle de la non-douleur et du mouvement contraire.

Infiltrations

L'infiltration épidurale de corticoïdes peut apporter un soulagement remarquable dans le lumbago aigu d'origine discale. Il n'est pas contre-indiqué de l'utiliser en même temps que la manipulation.

© 2009 Elsevier Masson SAS. Tous droits réservés

Corset rigide

Il permet d'abréger le repos au lit. Il peut parfois le remplacer lorsque le patient ne peut interrompre ses activités. Il est très utile chez les sujets qui présentent une forme sévère soulagée par manipulation ou infiltration mais qui ne peuvent pas se reposer ou qui doivent voyager. Le vieux corset plâtré nous paraît être plus efficace ici que les corsets plus légers (résine, plastique) utilisés actuellement.

Médicaments

Les anti-inflammatoires sont à prescrire dès le début de la crise s'il n'y a pas de contre-indication, et doivent être poursuivis pendant quelques jours.

Les décontracturants ont une action intéressante, variable selon les sujets. Ils nous paraissent être plus utiles dans les courbatures, séquelles d'une crise, que dans la crise elle-même.

Les antalgiques sont toujours utiles.

Prévention, rééducation

Un patient qui présente des lumbagos aigus à répétition a de fortes chances d'évoluer vers la lombalgie chronique. La rééducation est le meilleur moyen de l'éviter. Elle peut aussi aider à limiter les récidives et le risque de sciatique. La correction de mauvaises habitudes posturales et de travail est un élément décisif de la prévention.

© 2009 Elsevier Masson SAS. Tous droits réservés

28. Lombalgie basse d'origine dorsolombaire : la lombalgie méconnue (R. Maigne)

La lombalgie basse d'origine dorsolombaire (DL) est la manifestation la plus fréquente du « syndrome de la jonction dorsolombaire » (R. Maigne) qui comprend aussi : des douleurs abdominales pseudo-viscérales, des douleurs de la région trochantérienne, et beaucoup plus rarement des douleurs pubiennes. Ce syndrome sera traité dans un chapitre spécial (voir « Syndrome de la jonction dorsolombaire », p. 353). Néanmoins, pour des raisons de clarté, et parce que la lombalgie est souvent le seul symptôme dont se plaignent les patients, il a paru préférable de la décrire ici. Elle est d'ailleurs la première de ces manifestations douloureuses qui ait été rattachée à la jonction lombaire (R. Maigne, 1972). Elle peut être aiguë ou chronique.

FORMES CHRONIQUES

Certaines lombalgies basses, qui pour le patient ne se différencient pas des lombalgies classiques d'origine lombosacrée, trouvent leur origine au niveau de la jonction dorsolombaire, T11-T12, T12-L1 le plus souvent, parfois T10-T11, plus rarement, L1-L2.

Ces lombalgies basses d'origine haute DL peuvent être aiguës ou chroniques. Elles sont fréquentes. Les douleurs dont elles sont responsables sont très semblables à celles des lombalgies d'origine lombosacrée avec lesquelles elles ont toujours été confondues jusqu'à ce qu'elles soient décrites et isolées. Les patients ne se plaignent jamais de douleurs spontanées au niveau de la jonction DL (figures 28.1 et 28.2).

Cette forme de lombalgie est plus fréquente chez les sujets de plus de 45 ans, mais elle se voit aussi chez les jeunes. Elle peut être associée à une lombalgie d'origine lombaire basse lombosacrée (LS), chacune de ces deux origines jouant en proportion variable.

La lombalgie DL se présente avec des signes cliniques précis, constants. Ceux-ci doivent être recherchés attentivement et cette recherche demande une certaine habitude. L'effet thérapeutique, parfois spectaculaire et immédiat, d'une infiltration

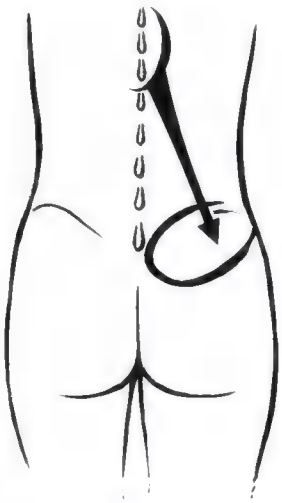

Figure 28.1. Une lombalgie basse peut trouver son origine au niveau de la jonction dorsolombaire (R. Maigne). Elle n'est ressentie qu'au niveau lombaire inférieur et fessier.

Douleurs d'origine vertébrale. Comprendre, diagnostiquer et traiter
© 2009 Elsevier Masson SAS. Tous droits réservés

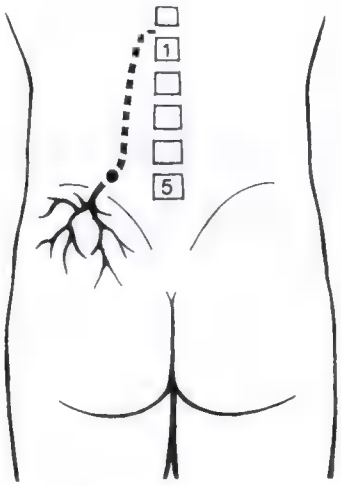

Figure 28.2. Trajet schématique du rameau cutané d'une branche postérieure d'un nerf rachidien issu de la jonction dorsolombaire.

ou d'une manipulation portant sur le segment dorsal ou dorsolombaire responsable confirme le diagnostic.

Il est apparu à l'expérience que certains praticiens ont une certaine difficulté pour retrouver les signes de cette lombalgie alors qu'ils ont l'impression d'être en présence d'un patient qui en est atteint. La sémiologie proposée fait appel à des manœuvres de palpation simples qui, avec un minimum de pratique, ne poseront aucun problème à la plupart, mais nécessiteront un peu plus d'attention et de pratique pour quelques-uns. Avant tout, il importe que patient et médecin soient en bonne position pour cet examen.

Il est essentiel pour l'examen segmentaire que le patient soit à plat ventre, *en travers* de la table, avec éventuellement un coussin sous le ventre.

En ce qui concerne la recherche de la cellulalgie fessière, généralement unilatérale, la position ci-dessus n'est pas toujours la meilleure pour certains patients chez qui les plans cutanés sont dans cette position trop tendus, surtout s'ils sont minces. Il est plus facile de la rechercher le patient étant à plat ventre, mais dans le sens de la table.

L'examen doit être lent, minutieux, répété, surtout pour ceux qui ne sont pas rompus à cette sémiologie.

Après un bref rappel anatomique concernant les caractères particuliers de la jonction dorsolombaire, nous décrirons les signes cliniques et le traitement de ces « lombalgies basses d'origine haute ».

Rappel anatomique

Articulations interapophysaires

Elles ont une orientation et une forme qui changent à chaque étage du rachis, favorisant certains mouvements et en empêchant d'autres.

Le plan articulaire a une inclinaison sur l'horizontale de 60° au niveau du rachis dorsal, de 90° au niveau du rachis lombaire (figure 28.3).

Au niveau du rachis dorsal, les articulations sont sensiblement dans un plan frontal. Elles sont au contraire dans un plan sagittal au niveau du rachis lombaire. Cette disposition fait que le rachis dorsal a une bonne mobilité en rotation. En revanche, *ce*

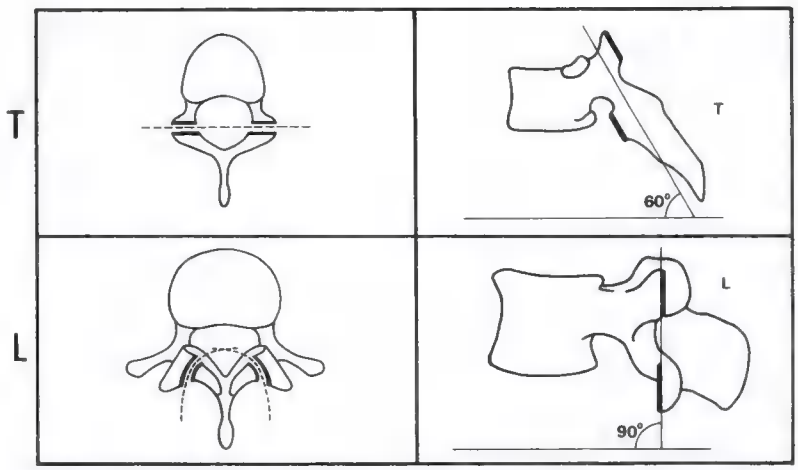

Figure 28.3. Orientation des articulations postérieures dorsales (T) et lombaires (L).

© 2009 Elsevier Masson SAS. Tous droits réservés

mouvement de rotation est pratiquement impossible au niveau du rachis lombaire (figure 28.3).

Il s'ensuit que la jonction dorsolombaire est une zone transitionnelle soumise à des contraintes très importantes. C'est aussi la zone d'élection des fractures-tassements du rachis.

Vertèbre transitionnelle

Anatomiquement et physiologiquement, T12 est une vertèbre intermédiaire. Mais bien souvent, il s'agit de T11. Ses articulations supérieures se comportent comme celles du rachis dorsal et les inférieures comme celles du rachis lombaire. Il y a donc là une certaine rupture d'harmonie du mouvement qui peut favoriser la souffrance du segment. C'est au niveau de la jonction dorsolombaire que s'effectue dans la vie courante l'essentiel de la rotation du tronc limitée au-dessus par les côtes et rendue difficile ou impossible au-dessous par l'orientation des surfaces articulaires lombaires (figure 28.4).

Ce rôle de vertèbre transitionnelle peut, chez certains sujets, être joué par T11. Dans une étude tomodensitométrique portant sur 32 cas de lombalgies DL, T12 était transitionnelle dans 25 cas, T11 dans 6 cas et L1 dans 1 cas. Point intéressant, dans les 32 cas, les dernières côtes s'articulaient avec T12 (J.-Y. Maigne et al.).

En fait, cette zone paraît très sujette à des variations anatomiques dont certaines ont une incidence sur la biomécanique de la région et sur sa pathologie. Un travail finlandais donne T11-T12 pour le segment transitionnel le plus fréquent (Malmivoara et al.), de même que P. R. Davis : 46 cas sur 67, T10-T11 (5 cas), T12-L1 (16 cas).

Branches postérieures des nerfs rachidiens de la jonction dorsolombaire

La branche postérieure, au niveau lombaire supérieur et dorsal inférieur, se détache presque à angle droit du n. rachidien. Elle contourne l'articulation interapophysaire en moulant son trajet sur le relief de l'apophyse articulaire supérieure de la vertèbre sous-jacente, intimement collée au massif articulaire (Lazorthes). Elle se divise immédiatement en arrière de la portion inférieure du m. intercostiforme en une *branche externe* motrice et sensitive qui devient sous-cutanée environ trois vertèbres au-dessous de son origine et une *branche interne* à peu près exclusivement motrice et qui se dirige en bas, en arrière et en dedans et se distribue au m. multifidus et au m. épi-épineux.

Innervation des plans cutanés

Classiquement, les plans cutanés et sous-cutanés de la moitié supérieure de la fesse sont innervés par les branches postérieures de L1, L2, L3.

Certains auteurs (Keegan et Garrett) attribuent même dans leur carte des dermatomes, l'une des plus répandues dans la littérature, une part de cette innervation à L4 et à L5. Or, l'ensemble des anatomistes s'accordent sur le fait que les branches postérieures de L4 et L5 n'ont pas de rameau cutané.

Dans un premier temps, pour confirmer nos constatations cliniques, nous nous sommes appuyés sur les travaux de Hovelacque qui montrent clairement que l'innervation des plans cutanés de la partie supérieure de la fesse est assurée par T12, L1 et L2. Puis quelques dissections nous confirmèrent que

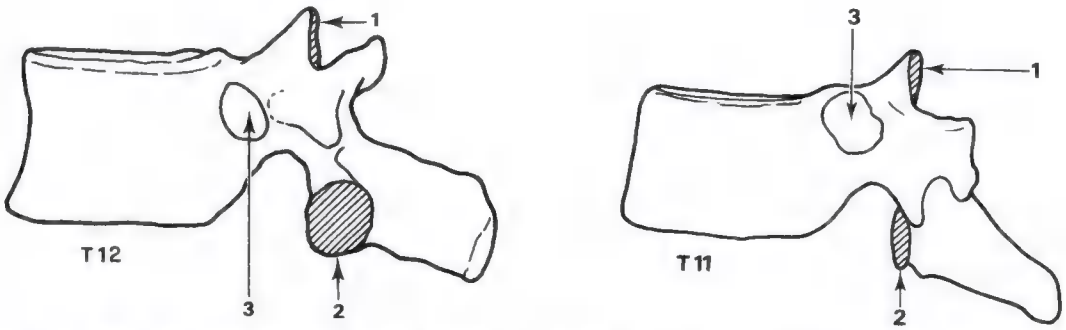

Figure 28.4. T12 est une vertèbre transitionnelle ; c'est souvent le rôle de T11, parfois de T10. 1 = Facette articulaire supérieure. 2 = Facette articulaire inférieure. 3 = Facette articulaire pour la côte.
– Ses articulations supérieures (1) ont la même orientation que les articulations dorsales (à droite T11).
– Ses articulations inférieures (2) ont l'orientation des articulations lombaires.

© 2009 Elsevier Masson SAS. Tous droits réservés

les rameaux nerveux de L1 et de T12 croisent bien à angle droit la crête iliaque en une région où la pression avec le doigt était toujours douloureuse.

Nous avons avec Barrié (1976) constaté sur 25 dissections que l'essentiel de l'innervation cutanée fessière supérieure était assuré par L1 et par T12. Ces deux rameaux, souvent proches l'un de l'autre, croisent souvent la crête iliaque à une distance de 7 à 8 cm de la ligne médiane, ce qui correspond tout à fait à la situation habituelle du « point de crête ».

Plus récemment, ces travaux ont été repris avec J.-Y. Maigne dans le but de mieux préciser l'ensemble de l'innervation cutanée fessière supérieure. L'étude a porté sur 30 dissections. Elle a montré (figures 28.5 à 28.6) :

– dans 19 cas, T12 et L1 assurent à elles seules l'innervation du territoire fessier. Elles croisent la crête iliaque à 7–8 cm de la ligne médiane pour la plus interne (L1), T12 la croise de 1 à 3 cm en dehors ;
– dans 8 cas, l'innervation est assurée pour la partie médiane par L2 et L1 et latéralement par T12 ;
– dans 3 cas, le schéma est le même que ci-dessus, mais L2 reçoit, avant de croiser la crête iliaque, un rameau issu de L3.

En même temps, il a été possible de confirmer l'absence de rameaux cutanés des branches postérieures de L4 et L5, la rareté de ceux de L3.

Rameaux cutanés de T12, L1, L2 et crête iliaque

D'autres constatations intéressantes ont été faites lors de ces dissections : le rameau cutané le plus médial (L1 dans 19 cas, L2 dans 11 cas) croise toujours la crête iliaque en un point situé d'une manière constante à *7 ou 8 cm de la ligne médiane*, après avoir perforé l'aponévrose du m. grand dorsal (latissimus dorsi) au ras de son insertion sur la crête iliaque (figure 28.7).

De plus, il se constitue en ce point un défilé ostéoaponévrotique, auquel adhère le nerf : celui-ci ne coulisse pas librement quand on exerce une traction sur lui. Ce dispositif est susceptible de provoquer une irritation pour ce nerf, le gênant lorsqu'il est étiré dans le mouvement de torsion du tronc (vers la gauche pour le nerf gauche) et susceptible dans certains cas de créer un *syndrome canalaire*. Dans *1 cas sur 30 dissections*, le rameau nerveux le plus médial présentait à ce niveau une forte sténose et un renflement sus- et sous-sténotique. On peut penser que même dans les cas

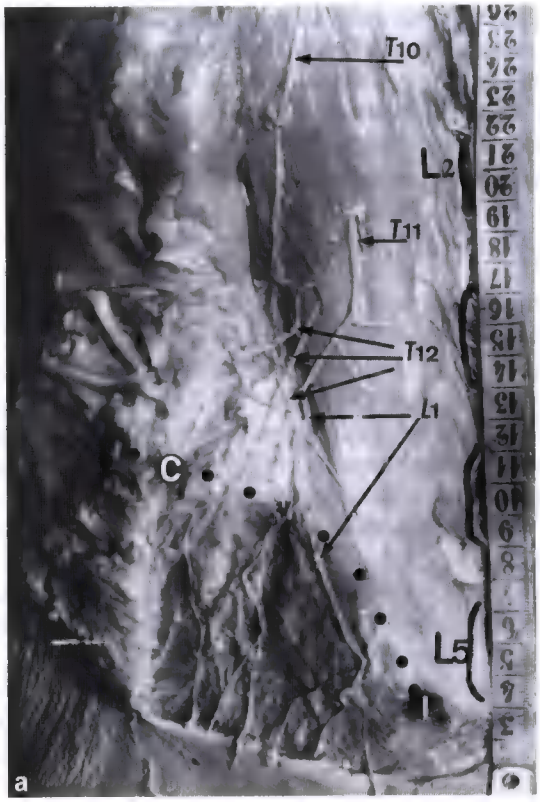

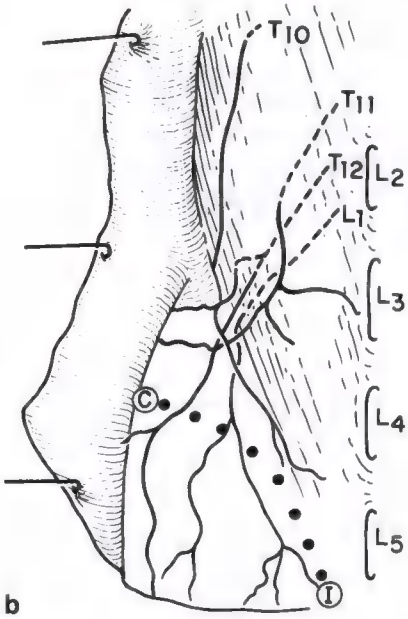

Figure 28.5. Dans cet exemple (dissection J.Y. Maigne), l'innervation des plans cutanés fessiers supérieurs est assurée par T12 et L1 dont on voit bien le croisement avec la crête iliaque. À noter qu'ici L1 se divise juste avant ce croisement. Le schéma montre le trajet réel des rameaux nerveux. La crête iliaque est figurée en gros pointillé : C• ▪ ▪ ▪ I.

© 2009 Elsevier Masson SAS. Tous droits réservés

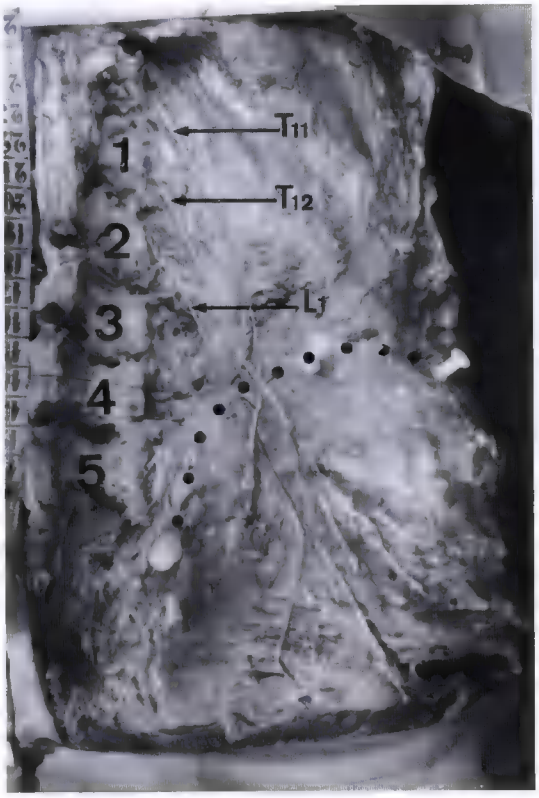

Figure 28.6. Les variations individuelles sont fréquentes. Ici, le rameau cutané de T11 prend une direction médiane au moment de son croisement avec la crête iliaque et vient innerver la partie la plus médiale (interne) des plans cutanés de la partie supérieure de la fesse. La crête iliaque est figurée en gros pointillé.

où ce rameau paraît normal, le fait qu'il glisse mal à ce niveau provoque son irritation lors des mouvements forcés de torsion du tronc, les mêmes qui sollicitent au maximum la zone transitionnelle dorsolombaire d'où il est issu.

Signes cliniques

La douleur, dans les cas aigus comme dans les cas chroniques, est toujours perçue dans la région sacro-iliaque, lombaire basse ou fessière. Parfois, elle irradie vers la cuisse latéralement ou postérieurement. Elle est unilatérale, comme les signes d'examen. Mais même lorsque ces derniers sont unilatéraux, il arrive que le patient décrive une douleur lombaire bilatérale, avec en général un côté dominant.

Fait notable, le patient n'a pratiquement jamais mal au niveau de la charnière dorsolombaire.

La douleur peut être aiguë (voir « Formes aiguës », p. 257) par effort ou faux mouvement, particulièrement en rotation. Elle est le plus souvent chronique. Apparemment, rien ne la différencie de la lombalgie chronique lombosacrée avec laquelle elle a toujours été confondue. Mais elle se présente avec des signes précis qui nécessitent une certaine pratique de la palpation.

Examen clinique

C'est l'examen clinique qui va mettre en évidence les signes physiques individualisant cette forme et permettant de rattacher la lombalgie à son origine dorsolombaire (T11-T12, T12-L1 ou L1-L2, exceptionnellement T9-T10 ou T10-T11). Sur le sujet debout, il est fréquent que la latéroflexion du côté opposé à la lombalgie provoque ou augmente la douleur.

L'examen sera fait impérativement sur le patient couché à plat ventre en travers de la table, avec un coussin sous le ventre (figure 28.8).

Examen de région lombofessière

« Point de crête »

L'index du médecin parcourt la crête iliaque de dedans en dehors, en la frottant au travers de la peau par des petits mouvements de va-et-vient transversaux et verticaux. En un point précis, à 7 ou 8 cm de la ligne médiane, la pression réveille un point douloureux. Ce point correspond à la compression contre la crête iliaque du rameau cutané d'une branche postérieure irritée. C'est le « point de crête » (figures 28.8 et 28.10).

Cellulalgie lombofessière

Attenant à ce point, les plans cutanés de la fesse ou de la région lombaire sont douloureux au « pincé-roulé » (figure 28.9) et infiltrés d'une dermocellulalgie plus ou moins épaisse sur une zone ayant le plus souvent la surface d'une paume de main, pouvant couvrir parfois presque la totalité de la partie supérieure de la fesse, ou n'occuper que quelques centimètres carrés (figures 28.10, 28.11).

Il faut noter que l'épaississement du pli cutané est très variable d'un sujet à l'autre. Chez certains sujets, il est à peine marqué, tandis que chez d'autres il est très épais, boudiné, grumeleux, parfois presque impossible à plisser. Mais dans tous les

© 2009 Elsevier Masson SAS. Tous droits réservés

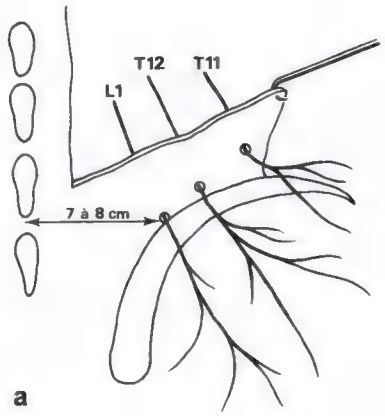

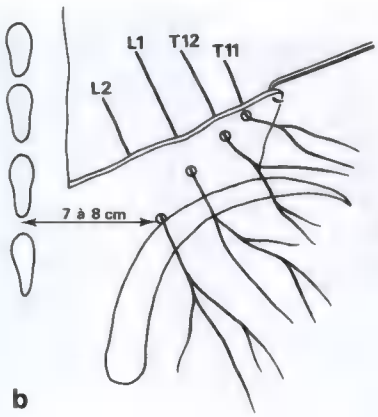

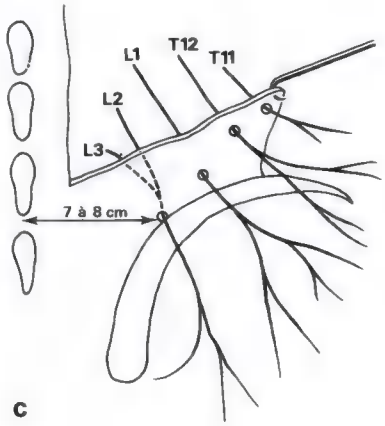

Figure 28.7. Les trois principales dispositions des rameaux cutanés des branches postérieures des nerfs rachidiens croisant la crête iliaque (J.Y. Maigne). La branche la plus médiale croise toujours la crête iliaque à une distance de 7 à 8 cm, qu'il s'agisse de L1 (a), de L2 (b) ou d'un rameau résultant de l'union de L2 et de L3 (c). Elle passe dans un espace ostéo-aponévrotique dans lequel elle est peu mobile, et où elle peut parfois être comprimée. Le rameau cutané de T12 ne croise généralement pas la crête iliaque dans la variété c. Il la croise irrégulièrement dans la variété b. La variété (a) représente environ 60 % des cas, la variété (b) représente environ 25 %, et la variété (c) 15 %.

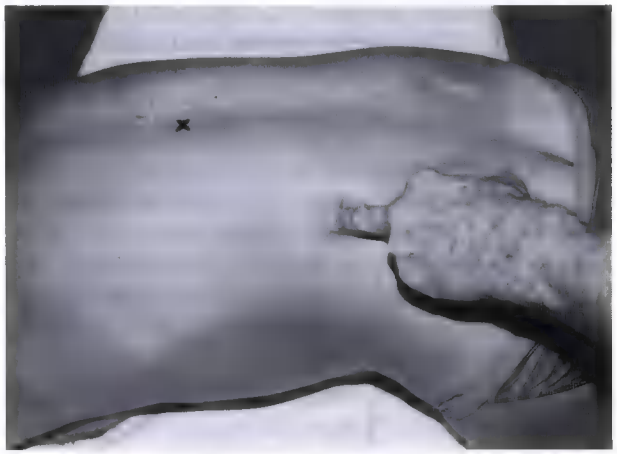

Figure 28.8. La recherche du « point de crête » postérieur. Le doigt de l'examinateur glisse lentement le long de la crête iliaque en exerçant tous les centimètres des manœuvres de friction sur place. Noter la position du sujet pour l'examen : il est couché en travers de la table un coussin sous le ventre.

Figure 28.9. Le pincé-roulé des plans cutanés fessiers supérieurs.

© 2009 Elsevier Masson SAS. Tous droits réservés

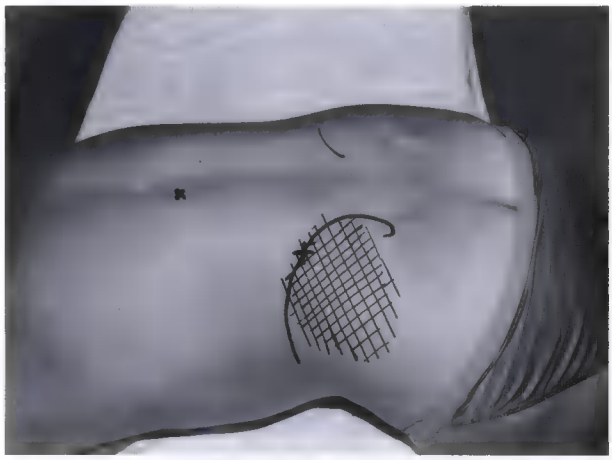

Figure 28.10. La zone habituellement douloureuse au pincé-roulé dans les lombalgies d'origine dorsolombaire : celle-ci peut déborder au-dessus de la crête iliaque, elle peut se situer au-dessus d'elle si la responsabilité de la lombalgie incombe aux segments T9 ou T10.

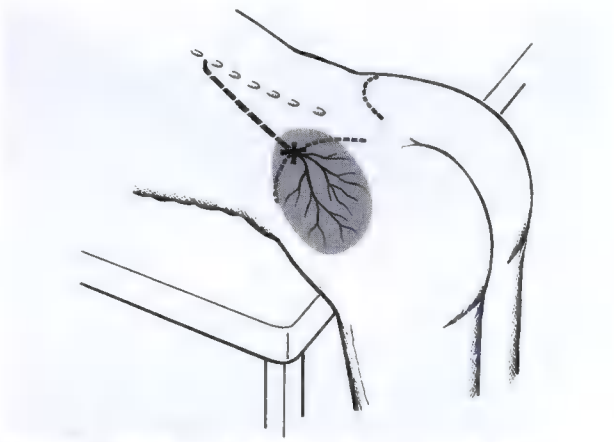

Figure 28.11. La zone cellulalgique correspond sensiblement au territoire d'innervation des branches postérieures des nerfs rachidiens de la jonction dorsolombaire. Elle peut être commune à deux ou trois étages.

cas, la manœuvre du « pincé-roulé » est très douloureuse comparée au côté opposé et aux zones voisines.

Nous avons pu noter que cette zone cellulalgique, tout comme le point de crête, sont communs aux trois étages de la jonction dorsolombaire. Il y a au moins deux raisons à cela : les fréquentes anastomoses existant entre ces nerfs et le mécanisme physiopathologique de la cellulalgie. Ces anastomoses que nous avions constatées lors de nos dissections ont fait l'objet d'études par l'école chinoise de Ninghsia qui a montré leur fréquence et leur variété dans cette région. Quant à la cellulalgie qui paraît essentiellement liée à un réflexe d'axone (Lynn), la souffrance du rameau nerveux dans le défilé ostéoaponévrotique l'amplifie. Elle disparaît ou diminue fortement après infiltration anesthésique de l'articulation interapophysaire douloureuse à l'examen segmentaire, injection qui concerne aussi le rameau cutané de la branche postérieure du n. rachidien, alors que l'injection faite à un autre niveau ne change rien.

Examen de la jonction dorsolombaire

Au niveau de la jonction dorsolombaire, on met en évidence la douleur d'un ou parfois de deux segments vertébraux adjacents, très exceptionnellement de trois. La pression latérale sur les épineuses constitue ici, avec la recherche d'une douleur articulaire interapophysaire, les deux manœuvres essentielles. La douleur articulaire interapophysaire est unilatérale et siège toujours du côté de la lombalgie (figure 28.12) ; elle est constante. Elle peut exceptionnellement être bilatérale avec un côté dominant.

Confirmation de l'origine dorsolombaire de la lombalgie

La confirmation de l'origine dorsale de la lombalgie est apportée par l'infiltration anesthésique faite au niveau du point articulaire postérieur douloureux à l'examen (T10-T11, T11-T12 ou T12-L1).

Infiltration

L'aiguille est enfoncée perpendiculairement à 1 cm environ de la ligne médiane au *contact osseux* au niveau du point articulaire. On injecte, après vérification par aspiration, 2 à 3 ml de xylocaïne. Cela peut être fait sous écran. Mais on constatera avec l'expérience que ce point douloureux à la pression correspond en règle au massif articulaire postérieur (figure 28.13a).

© 2009 Elsevier Masson SAS. Tous droits réservés

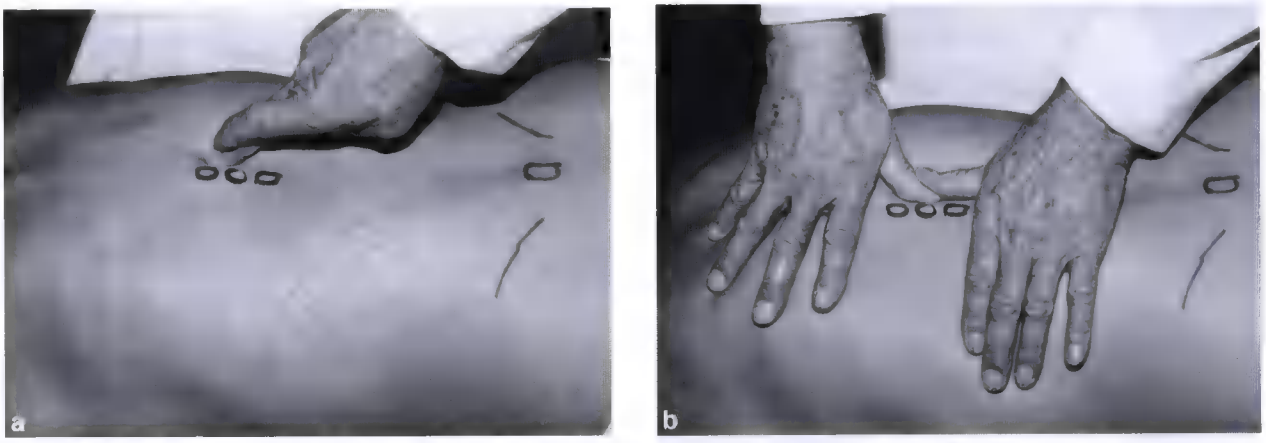

Figure 28.12. L'examen segmentaire sera particulièrement minutieux au niveau de la jonction dorsolombaire :
– Recherche d'une douleur articulaire postérieure. Elle doit être faite à droite et à gauche. Elle est en règle retrouvée du même côté que la lombalgie. Elle est parfois comme cette dernière, bilatérale (a).
– Pression latérale sur l'épineuse. Elle est systématiquement faite de droite à gauche et de gauche à droite (b).

En quelques instants, on observe dans la plupart des cas :
– la disparition de la douleur et de la gêne du patient qui peut librement se pencher, se tourner, se redresser ;
– la disparition du « point de crête » ;
– la nette diminution ou même la disparition de la « zone cellulalgique » devenue souple et indolore au « pincé-roulé ».
Dans les cas chroniques, l'effet peut être moins complet, mais toujours net.

Pour cette infiltration qui concerne aussi bien la branche postérieure que l'articulation interapophysaire, il faut laisser l'aiguille en place 1 min, et attendre la disparition de la douleur au « pincé-roulé » (figure 28.13b). Si cela ne se produit pas, il faut modifier légèrement la place de l'aiguille vers le haut, le bas ou l'extérieur pour faire l'injection efficace. Il faut s'assurer que l'infiltration a bien concerné le bon étage, car deux étages peuvent être en cause, beaucoup plus rarement trois.

Lorsque l'examen a révélé la douleur de deux segments, on les infiltre successivement en fonction du résultat obtenu. Il est bon dans les cas récidivants de tatouer le point d'injection efficace afin de contrôler si c'est toujours le même segment qui est en cause (ceci étant fait toujours dans la même position du patient couché à plat ventre en travers de la table).

Lorsqu'il existe deux ou trois segments dorsolombaires douloureux à l'examen, il n'est pas rare qu'un seul soit responsable de la douleur projetée.

Injection placebo

Si on pratique l'injection (lidocaïne ou sérum physiologique) à distance du point articulaire postérieur ou sur un segment voisin indolore, à l'insu du patient, il n'y a aucune modification, ni du point de crête, ni de la zone de cellulalgie, ni de la douleur spontanée.

Examen radiologique

Dans la plupart des cas de lombalgie commune d'origine DL, l'examen radiologique standard de la zone concernée semble normal ou ne présente que des lésions dégénératives mineures.

De temps en temps, on note des séquelles d'épiphysite vertébrale qui constituent à ce niveau une cause de fragilité pour cette zone surmenée et favorisent des lombalgies rebelles ou récidivantes sans être pour autant systématiquement en cause.

Chez les femmes de la soixantaine peuvent exister des lésions de discarthrose avec parfois rétrolisthésis de L1 ou L2. Il n'est pas rare de découvrir une fracture-tassement souvent ancienne et ignorée de T11, T12 ou L1.

© 2009 Elsevier Masson SAS. Tous droits réservés

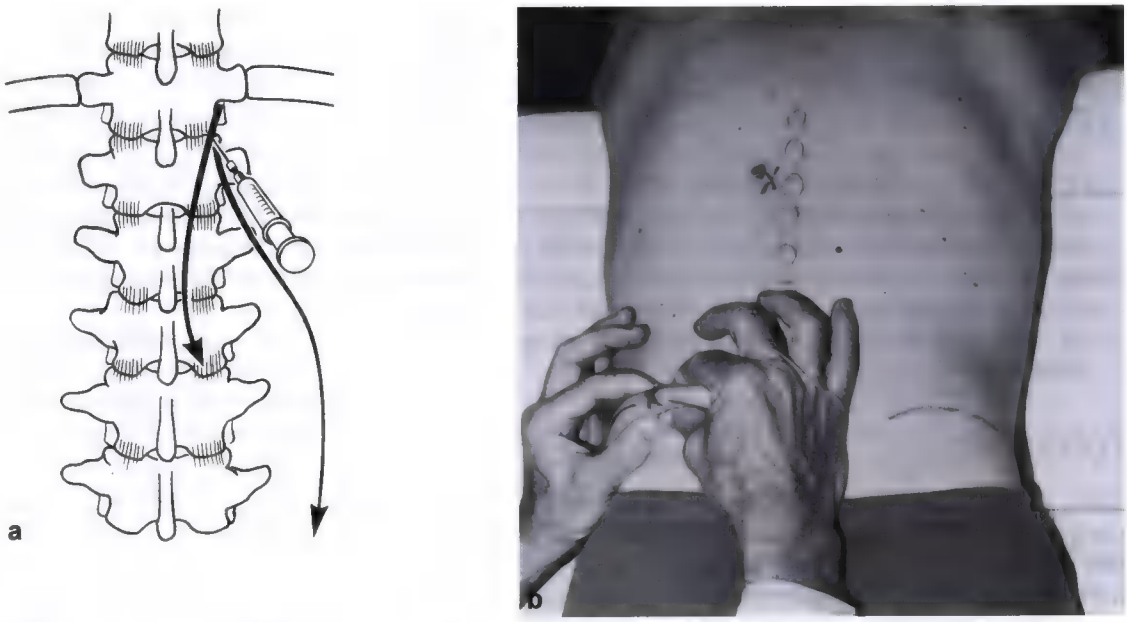

Figure 28.13. L'infiltration anesthésique faite au contact de l'articulation dorsolombaire douloureuse à l'examen supprime :
– la douleur du patient ;
– la douleur au pincé-roulé et la cellulalgie ;
– le point de crête.
On laisse l'aiguille en place (a) jusqu'à disparition de ces signes, pour en modifier légèrement la position en cas d'insuccès.

La TDM (scanner) nous a toutefois permis de constater des lésions que montrent très mal les radiographies simples : une arthrose articulaire postérieure, des calcifications périarticulaires, des calcifications du ligament jaune ne sont pas rares. Mais elles semblent sans lien direct avec la douleur. Cette constatation recoupe une étude anatomique de Malmivaara et al. observant sur 24 cadavres les lésions dégénératives du rachis lombaire. Ces auteurs constatent leur relative fréquence au niveau de la jonction dorsolombaire. Ils situent en T11-T12 le segment transitionnel le plus fréquent. Ils notent qu'à son niveau la dégénérescence porte :

– sur l'ensemble du segment (disque, articulations interapophysaires, articulations costovertébrales) pour T11-T12 ;
– sur le disque pour le segment sus-jacent, T10-T11 ;
– sur les articulations interapophysaires pour le segment sous-jacent, T12-L1.

Il peut arriver que l'examen radiologique révèle une pathologie « non commune » et que l'on constate les premiers signes d'une pelvispondylite, d'une spondylodiscite infectieuse, voire d'une métastase ou d'une maladie de Kahler qui peuvent pendant un certain temps ne se manifester que par des lombalgies basses à allure banale.

Exceptionnellement, il s'agit d'une hernie discale.

Nombre de patients souffrant de lombalgies d'origine dorsolombaire présentent des lésions radiologiques lombosacrées (discopathies, arthrose interapophysaire, spondylolisthésis) asymptomatiques, alors que la région dorsolombaire responsable est radiologiquement normale ou ne présente que des lésions banales et discrètes.

Remarque : *il a souvent été dit que cette lombalgie était rare. C'est tout à fait inexact. Il est vrai que l'examen segmentaire qui permet de la mettre*

© 2009 Elsevier Masson SAS. Tous droits réservés

en évidence demande un peu de pratique. Il faut l'avoir vu pratiquer correctement et en avoir soi-même une certaine habitude. Il est le plus souvent fait dans de mauvaises conditions, à la sauvette, d'une main négligente sur un patient en mauvaise position. Il doit être couché à plat ventre en travers de la table. L'examen doit être très attentif, les manœuvres lentes et répétées. Le « pincé-roulé » est très souvent mal réalisé. On roule un pli de peau, on croit le pincer mais on ne le pince pas. De ce fait, on n'apprécie ni son épaisseur, ni sa sensibilité.

Fréquence

Dans nos statistiques, la fréquence de la lombalgie basse d'origine dorsolombaire représente 30 % des cas totaux de lombalgie commune. L'origine lombaire basse représente sensiblement 40 % des cas et l'origine mixte 30 % (étude sur 500 cas). Dans ces derniers cas, c'est la douleur d'origine lombosacrée qui le plus souvent domine, mais pas toujours.

Dans nos premières statistiques, nous avions tenu insuffisamment compte des formes mixtes où la responsabilité principale de la douleur peut parfois alterner entre l'une et l'autre origine, à quelques semaines d'intervalle. Un patient qui présente une lombalgie d'origine dorsolombaire parfaitement soulagée par le traitement spécifique peut très bien consulter quelques mois plus tard pour une reprise de ce qu'il pense être la même douleur, mais dont l'origine est cette fois le rachis lombosacré.

L'observation suivante en fournit une excellente illustration.

Observation : M. X., 52 ans

Opéré deux fois pour sciatique discale avec succès, 10 et 15 ans auparavant, il voit s'installer après la deuxième intervention une lombalgie qui en quelques années devient invalidante. Après de nombreux traitements, il consulte dans notre service où le diagnostic de lombalgie d'origine T12-L1 est posé. Le traitement donne un résultat spectaculaire, au point qu'il reprend des activités sportives, et au cours de celles-ci, quelques mois plus tard, il récidive. Mais cette fois il s'agit d'une lombalgie basse lombosacrée qui s'accompagne rapidement d'une douleur sciatique. Il s'agit d'une nouvelle hernie discale. L'intervention donne un résultat parfait.

Lorsqu'on traite avec succès des patients présentant des lombalgies sévères et anciennes d'origine dorsolombaire, on constate souvent que, libéré de sa gêne et de sa douleur, heureux de se sentir à l'aise, le patient se livre à des activités que tolère mal un rachis lombosacré aux disques en mauvais état et aux coordinations complètement perdues ou faussées. Le résultat est qu'il déclenche une lombalgie d'origine lombosacrée ou une sciatique discale.

Ainsi dans une statistique, on peut, selon le moment où on voit le patient, le placer dans la catégorie lombaire basse ou dorsolombaire. Mais il arrive aussi fréquemment que les deux origines jouent simultanément chez le même sujet.

L'âge joue aussi un rôle. La lombalgie dorsolombaire peut se voir chez le jeune, mais elle est beaucoup plus fréquente chez les sujets de plus de 45 ans. On peut presque dire schématiquement que le jeune qui présente des lombalgies d'origine lombaire basse présentera plus tard des lombalgies d'origine mixte lombosacrée puis essentiellement d'origine dorsolombaire. Plus le temps passera, plus elles tendront à être d'origine haute.

Formes atypiques

Irradiations ectopiques

Certains patients souffrant de lombalgie d'origine dorsolombaire présentent des irradiations à allure sciatique qui disparaissent par le traitement strictement localisé à la zone dorsolombaire. Il arrive que ces irradiations soient reproduites par l'injection de l'articulation postérieure T12-L1 ou L1-L2 ou par celle du point de crête.

Les deux observations illustrent bien cette possibilité.

Observation : D. G., 50 ans, médecin

En jouant au golf 2 ans auparavant, il ressent une douleur lombofessière irradiant à la face postérieure de la jambe et à la région testiculaire droite qui se calme en quelques jours. Un an plus tard, soulevant plusieurs fois un enfant, il ressent une douleur lombaire qui s'accentue dans les jours qui suivent. La douleur irradie jusqu'à la face postérieure de la cuisse droite et même parfois jusqu'au talon. Le repos au lit et un traitement médical l'améliorent un peu. Mais un faux mouvement déclenche une crise encore plus aiguë qui persiste avec une douleur tenace lombo-

© 2009 Elsevier Masson SAS. Tous droits réservés

fessière irradiant à la face postérieure de la jambe droite et sous le talon. La douleur est augmentée par la station debout prolongée et surtout par la position assise. Vingt jours de lit, un traitement anti-inflammatoire, un corset plâtré, puis des infiltrations ne changent pas grand-chose. La douleur persiste, sévère. Il consulte un ami rhumatologue éminent qui diagnostique une « sciatique S1 atypique », conseille des infiltrations épidurales et différents traitements médicaux. Malgré de nombreuses infiltrations, le repos, des tractions, les choses ne s'arrangent pas. Une radiculographie est conseillée par le rhumatologue et deux neurochirurgiens. Un neurologue préconise une discographie, la douleur lombaire étant dominante et l'irradiation S1 modérée. Avant cet examen, il nous l'adresse pour avis. Le rachis est très raide, la flexion antérieure très limitée (doigts–sol = 50 cm). La douleur a une topographie S1 mais il n'y a pas de signe de Lasègue. Il faut arriver à 80° pour déclencher une légère exagération de la douleur fessière. Ceci avait été noté par les différents spécialistes consultés. L'examen révèle un « point de crête » très vif, dont la pression reproduit bien la douleur lombofessière et curieusement provoque l'irradiation dans le territoire S1. Il y a un gros placard cellulalgique sur la partie supérieure de la fesse droite et pas sur l'autre. L'examen dorsal met en évidence la souffrance élective de T12-L1 à la pression sur la droite de l'épineuse. Les radiographies montrent une discopathie modérée L5-S1, mais rien au niveau de la charnière dorsolombaire. L'infiltration du point articulaire postérieur T12-L1 droit (très douloureux à la pression) apporte aussitôt une amélioration – qu'aucune *infiltration* épidurale n'a jamais donnée – sur la flexion antérieure et sur la douleur. Après la troisième infiltration, le soulagement est très net. Le patient reprend ses activités interrompues depuis 6 mois. Une manipulation centrée sur l'étage T12-L1 complète le résultat qui se maintient 3 ans plus tard.

Observation : M. D., 45 ans, une irradiation ectopique ?

Ce patient a été opéré 6 mois auparavant pour une sciatique S1 gauche traînante, sans succès. Le chirurgien a trouvé une protrusion discale ne comprimant pas la racine. La douleur est surtout lombaire et sous le talon ; elle est modérée à la face postérieure de la cuisse et du mollet.
La douleur du talon se manifeste surtout à l'appui, et devient très vive au choc. Il ne peut frapper le sol. Les essais d'infiltrations locales du talon ont été inefficaces, de même que les infiltrations épidurales. Lorsqu'il consulte dans notre service, l'examen révèle une lombalgie gauche d'origine dorsolombaire.

L'infiltration articulaire postérieure T12-L1 gauche soulage aussitôt la lombalgie, la flexion antérieure passe de 50 à 10 cm doigts–sol. Mais, curieusement, elle soulage aussi la douleur du talon. Après l'infiltration, il peut frapper fort contre le sol. L'effet favorable dure quelques jours et s'estompe. Plusieurs infiltrations et manipulations sont pratiquées avec le même succès passager. Deux infiltrations « placebo » faites deux étages au-dessus à l'insu du patient n'apportent aucun soulagement. Une capsulectomie chirurgicale (T10-T11, T11-T21, T12-L1) est demandée. Réalisée par Henri Judet, elle apporte un résultat excellent avec disparition de la douleur lombaire et de la douleur du talon.

Traitement

Manipulation

Si l'état du rachis le permet et si la « règle de la non-douleur et le principe du mouvement contraire » peuvent être respectés, elle constitue le traitement de choix de cette lombalgie chez le sujet jeune ou d'âge moyen. Mais elle demande une technique impeccable. Mal faite, elle est sans effet ; faite dans le mauvais sens, elle aggrave aussitôt – véritable preuve expérimentale – la douleur lombaire basse.

Les manœuvres les plus habituellement utiles sont la technique « à cheval » (figure 28.14), celle de l'« appui sternal », la manipulation en « décubitus

Figure 28.14. Technique à cheval (en rotation).

© 2009 Elsevier Masson SAS. Tous droits réservés

dorsal » (figure 28.15b) et la technique « aux genoux » (figure 28.15a). Chez les sujets âgés, les étirements transversaux paraépineux peuvent être utiles.

Infiltration articulaire postérieure

Il faut injecter 1 ml d'un dérivé cortisoné retard associé à 1 ou 2 ml de xylocaïne, au niveau de l'articulation postérieure sensible (dans la position d'examen : sujet couché à plat ventre en travers de la table). Il est bien de laisser en place l'aiguille 1 min afin de vérifier que la douleur au « pincé-roulé » des plans cellulalgiques fessiers a disparu. Il est possible aussi d'injecter la xylocaïne seule, de juger son effet en bougeant un peu l'aiguille, puis le dérivé cortisoné. Le plus souvent, deux ou trois injections à 15 j d'intervalle apportent un soulagement très appréciable, voire une disparition de la douleur chez des patients chroniques. Chez certains de ceux-ci – fonction du cas et de l'âge – on peut être amené à refaire de temps à autre – deux à trois fois l'an – une injection similaire. Le résultat de l'infiltration est particulièrement spectaculaire dans la forme aiguë ou subaiguë qu'une seule injection peut immédiatement soulager [voir figure 28.13].

Figure 28.15. Manipulation aux genoux. En extension (a). En décubitus dorsal et en flexion (b).

Électrothérapie

Les ondes courtes appliquées sur la charnière dorsolombaire peuvent donner des résultats intéressants, particulièrement chez les sujets âgés, lorsque les deux traitements précédents ne peuvent être appliqués.

Traitement local de la zone cellulitique lombofessière

Le *traitement vertébral* fait le plus souvent disparaître la zone cellulalgique lombofessière. Parfois, le soulagement est total sans que cette zone, bien qu'atténuée soit complètement effacée. Mais il arrive dans les cas anciens que le soulagement soit incomplet tant qu'elle n'a pas été effacée par un traitement local. Celui-ci consiste en manœuvres de pétrissage faites après infiltration du point de crête à la lidocaïne, ou de massages très progressifs exécutés avec ou sans injection sous-cutanée traçante préalable de lidocaïne diluée. La physiothérapie (ionisation en particulier) peut être une aide efficace dans les cas rebelles.

L'infiltration du point de crête faite avec la lidocaïne associée à quelques gouttes d'hydrocortisone est un complément souvent utile pour faire disparaître complètement la douleur de certains patients. Il s'agit de cas où le rameau nerveux se trouve irrité dans le défilé ostéoaponévrotique décrit plus haut (R. et J.-Y. Maigne). Ce phénomène canalaire s'ajoute à l'irritation vertébrale, le mouvement de rotation forcée du tronc provoquant les deux. Mais il est de rares cas où il semble être seul en cause, sans composante vertébrale

© 2009 Elsevier Masson SAS. Tous droits réservés

cliniquement décelable. Les injections locales suffisent pour le soulager. Il est exceptionnellement à opérer : nous l'avons fait deux fois avec succès total.

Capsulectomie chirurgicale

Dans des cas très sévères, invalidants, bien soulagés par manipulation ou infiltration, mais où le résultat ne durait pas, nous avions imaginé en 1975 de faire une capsulectomie chirurgicale de l'articulation repérée comme responsable. Cette capsulectomie est étendue à l'étage au-dessus et à celui au-dessous ; on détruit ainsi la branche postérieure du n. rachidien collée à elle. Judet, après avoir suivi nos consultations et constaté l'existence réelle de cette lombalgie méconnue, avait accepté de la réaliser. Il est évident qu'elle ne dénerve pas complètement l'articulation. Mais nous avons pu suivre, avec un recul de 4 à 10 ans, 16 des sujets opérés. La plupart de ces sujets avaient été opérés par H. Judet, quelques autres par d'autres orthopédistes qui, après notre publication, avaient posé le diagnostic de lombalgie d'origine dorsolombaire et nous avaient demandé confirmation de l'indication opératoire. Les résultats étaient excellents ou bons pour 18 cas, assez bons pour 4 et nuls pour 3.

Il faut souligner qu'il s'agissait uniquement de lombalgies rebelles, anciennes et très handicapantes, chez des patients dont la plupart étaient victimes d'accidents du travail et qui avaient déjà été opérés une ou deux fois pour sciatique discale.

Le protocole était le suivant : nous avons été, malgré la bénignité de l'intervention, très restrictifs, ne faisant opérer que les patients où un seul étage était responsable et chez lesquels l'injection de xylocaïne au niveau du massif articulaire soulageait nettement et faisait disparaître temporairement le point de crête et la sensibilité au « pincé-roulé » des plans cutanés lombofessiers. Le point d'injection était tatoué. Le test était répété trois fois. On pratiquait aussi, à l'insu du sujet, deux fois une injection placebo avec du sérum physiologique injecté à 2 cm au-dessus et en dehors du point articulaire postérieur. Aucun soulagement ne devait en résulter.

Nous avons abandonné la chirurgie lorsque nous avons eu la possibilité de réaliser des thermocoagulations percutanées. Toutefois, un de nos patients, soulagé très passagèrement par deux thermocoagulations, a eu un résultat durable par l'intervention.

Rhizolyse percutanée

Elle doit être réalisée avec le même protocole que celui décrit ci-dessus. Il faut être sûr que c'est toujours le même segment qui souffre lors des différentes consultations à différentes époques. Elle est réservée aux patients qui sont soulagés par le traitement médical : infiltration et éventuellement manipulation, mais chez qui le résultat ne dure pas. En pratique, l'indication de la thermocoagulation est peu fréquente, la plupart des cas de lombalgie d'origine dorsolombaire étant soulagés d'une manière satisfaisante par les moyens purement médicaux. Mais elle rend des services certains, soulageant durablement bon nombre de patients chez lesquels le traitement médical a un effet trop bref.

À la suite de nos publications décrivant cette forme de lombalgie, Y. Lazorthes a pratiqué des dénervations facettaires par thermocoagulation portant sur les étages dorsolombaires dans des cas rebelles de lombalgie. C'est, selon cet auteur, la meilleure indication de cette technique. Cela confirme notre propre expérience (70 % de bons résultats).

FORMES AIGUËS

Au cours d'un mouvement en torsion le plus souvent (se retourner en voiture, prendre un objet derrière soi ou de côté), parfois après un effort ou un refroidissement, le patient ressent une douleur aiguë lombaire basse. Il est généralement très raide. Le mouvement de flexion est généralement très limité et douloureux, alors que le mouvement d'extension est peu gêné. Mais ce peut être l'inverse. La latéroflexion est limitée du côté opposé à la douleur.

La rotation du tronc est également douloureuse d'un côté, parfois des deux. Il peut y avoir une forte contracture paravertébrale, mais il n'y a pas d'attitude antalgique aussi marquée que dans les lumbagos aigus d'origine lombaire basse.

Cette forme de lombalgie aiguë est plus fréquente chez les sujets ayant dépassé la quarantaine, mais on peut la voir chez des sujets jeunes.

© 2009 Elsevier Masson SAS. Tous droits réservés

■ Signes cliniques

Ce sont les mêmes que dans la forme chronique décrite plus haut (voir « Lombalgies basses d'origine haute », p. 245).

Au niveau lombaire inférieur

– Le « point de crête » iliaque à 7 ou 8 cm provoqué par la compression de la branche postérieure irritée, contre la crête iliaque.
– La douleur au « pincé-roulé » des plans cutanés fessiers adjacents au point de crête, avec un éventuel épaississement cellulalgique des tissus.

Au niveau de la jonction dorsolombaire

L'examen segmentaire met en évidence la douleur d'un, parfois de deux segments (T12-L1 le plus souvent). S'il s'agit de T11-T12, et surtout de T10-T11, la zone douloureuse au « pincé-roulé » peut se situer au-dessus de la crête iliaque. Mais la symptomatologie paraît le plus souvent commune aux segments de la jonction dorsolombaire qui, fonction des morphologies, pourront être T10-T11, T11-T12, T12-L1, ou T11-T12, T12-L1, L1-L2.

■ Traitement

Manipulation

C'est un traitement très efficace si elle est possible selon les règles formulées dans ce livre. Les techniques les plus utiles sont, selon les cas :
– la manipulation à cheval en rotation (voir figure 28.15a) ;
– la manipulation en appui épigastrique ou en décubitus dorsal ;
– la manipulation en extension aux genoux (voir figure 28.15b).
– la manipulation dorsale basse, en décubitus dorsal en main contre-appui (voir figure 53.42, partie 4).

L'infiltration articulaire postérieure remplace la manipulation lorsque celle-ci est impossible, ou la complète si elle est insuffisante. Celle du point de crête peut être un complément.

L'observation suivante est caractéristique de cette forme de lumbago aigu.

Observation : Mme C., 60 ans

Elle a ressenti une douleur aiguë lombaire basse droite en prenant un pot de fleurs sur une fenêtre et en le déplaçant latéralement. La douleur a été vive d'emblée. Elle est très raide, très bloquée. La crise dure depuis 10 j et ne cède pas. Elle a eu trois infiltrations épidurales de cortisone sans la moindre amélioration. Elle est partiellement calmée par des anti-inflammatoires qu'elle supporte mal. Une crise identique 2 ans plus tôt a traîné pendant plus de 1 mois et a laissé longtemps une gêne qui a fini par s'estomper. Les radiographies montrent des discopathies L4-L5 et la L5-S1 très évoluées. On leur attribue la responsabilité de la crise lombaire. En fait, ces deux étages sont peu sensibles à l'examen segmentaire. En revanche celui-ci met en évidence la vive sensibilité de T12-L1 avec une douleur précise à la pression du massif articulaire postérieur droit. Les radiographies de cette région sont strictement normales.
Une infiltration de 1 ml d'un dérivé cortisoné associé à quelques gouttes de lidocaïne est faite au contact articulaire T12-L1. Un soulagement presque immédiat s'ensuit, la patiente peut se fléchir. La manipulation devient possible et une seule manœuvre en rotation gauche la libère complètement.

■ Cas particuliers

Lombalgie aiguë de la discopathie calcifiante

Qu'elle soit isolée ou qu'elle s'intègre dans le cadre de la maladie des calcifications tendineuses multiples, la discopathie calcifiante peut, au niveau lombaire comme au niveau dorsal, être responsable d'une crise hyperalgique.

La douleur a une installation rapide. Le moindre mouvement entraîne des recrudescences extrêmement violentes sur fond permanent très pénible qui interdit le sommeil. Elle est habituellement localisée, irradiant peu. Elle s'accompagne de fièvre à 38,5– 39 °C et d'une vitesse de sédimentation accélérée.

L'examen est difficile tant le patient redoute le plus léger changement de position ; le ventre est ballonné, le rachis lombaire est raide, les m. paravertébraux durs, contracturés. C'est la radiographie qui permet le diagnostic, montrant une calcification du disque et l'intégralité des plateaux vertébraux et du corps vertébral.

La crise dure plusieurs jours. Elle s'atténue sous l'influence des anti-inflammatoires non stéroïdiens. L'évolution spontanée est favorable en une dizaine de jours.

© 2009 Elsevier Masson SAS. Tous droits réservés

Un tel tableau fait évidemment penser à d'autres éventualités, particulièrement à une spondylodiscite microbienne ou à une localisation métastatique d'un cancer méconnu.

Lumbago aigu d'origine musculaire

Certaines douleurs lombaires chroniques peuvent, comme cela a été décrit plus haut, trouver leur origine au niveau d'un point myalgique.

Dans certains cas, la douleur peut être aiguë et la crise revêt l'aspect d'un lumbago d'origine vertébrale. L'examen permet de retrouver le point musculaire douloureux dont la pression reproduit la douleur spontanée.

Le « point gâchette » peut être retrouvé dans les m. paravertébraux entre L1 et le sacrum ou dans le m. iliocostal lombaire ou le m. long du dos. Dans ces derniers cas, le « point gâchette » se situe sensiblement au niveau des dernières côtes. L'injection de quelques millilitres de lidocaïne ou de procaïne apporte le soulagement.

© 2009 Elsevier Masson SAS. Tous droits réservés

29. Sciatiques communes

La sciatique commune est la plus fréquente des douleurs radiculaires d'origine vertébrale. Elle est habituellement liée à un conflit entre une hernie discale L4-L5 ou L5-S1 et la racine correspondante.

La fréquence des conflits entre disque et racine à ces étages s'explique par la fréquence des lésions discales à ce niveau et par les rapports particuliers qu'ils y affectent. C'est seulement dans cette région que le collet dural de la racine se trouve en face du disque : la racine adhérant à ce collet ne peut fuir devant l'agression discale. De Sèze insistait sur le fait que la sciatique radiculaire commune était liée à une agression mécanique par la hernie discale, à laquelle se surajoutait un important facteur inflammatoire. On pouvait imaginer alors qu'il était dû à l'irritation mécanique produite par ce conflit. Il a pu être montré que cette inflammation était directement liée à des substances irritantes retrouvées en grande quantité dans les tissus périnerveux, notamment la phospholipase A2. Cette inflammation chimique est déterminante dans la production de la douleur radiculaire (Franson et al., 1984, 1990). Le gonflement veineux pourrait provoquer une ischémie du ganglion dorsal, tandis que la persistance de l'inflammation entraînerait une fibrose.

Une hypothèse est que des décharges ectopiques pourraient être la conséquence de l'ischémie du ganglion (Rydevik et al.). D'autre part, l'inflammation périradiculaire concerne aussi le manchon dural qui entoure la racine à son origine, et qui est innervé par le n. sinuvertébral. Une douleur rapportée à partir de la dure-mère serait une cause associée complémentaire et même essentielle de la douleur dans la sciatique (Bogduk).

■ Début et topographie

Il s'agit généralement d'un sujet qui a présenté un ou plusieurs épisodes lombaires aigus. Le début est souvent traumatique : un effort ou un faux mouvement provoque un lumbago aigu puis la douleur descend dans la jambe, plus ou moins violente, aggravée par la station debout ou assise, les efforts, la toux, l'éternuement, calmée par le repos allongé. Son trajet peut concerner le territoire L5 ou le territoire S1 :

– pour L5 : fesse, partie postéroexterne de la cuisse, face externe de la jambe, malléole externe, dessus du pied, gros orteil ou trois premiers orteils (figure 29.1) ;

– pour S1 : fesse, partie postérieure de la cuisse, creux poplité, partie postérieure de la jambe, talon, plante ou bord externe du pied jusqu'au 5e orteil (figure 29.2).

Aux extrémités des membres, la douleur peut être remplacée par des fourmillements ou par un engourdissement.

■ Examen clinique

Le sujet présente habituellement une attitude antalgique avec scoliose soit convexe (souvent L5), soit concave (souvent S1) du côté de la douleur. Si le sujet tente d'infléchir sa colonne dans le sens qui contrarie l'attitude antalgique, il se produit un véritable blocage électif de la colonne, ce qui se traduit par une « cassure » de la ligne des épineuses. En cas de cyphose antalgique, s'il tente de se pencher en arrière, le mouvement est également bloqué. La flexion antérieure debout, jambes tendues, est limitée ; elle provoque plus ou moins vite l'exagération de la douleur. Le soulèvement de la jambe tendue provoque la douleur à un certain degré d'élévation, c'est le signe de Lasègue, commode pour suivre l'évolution et apprécier l'efficacité d'une thérapeutique. L'examen neurologique est négatif ou réduit à des signes mineurs dans les cas courants :

Douleurs d'origine vertébrale. Comprendre, diagnostiquer et traiter
© 2009 Elsevier Masson SAS. Tous droits réservés

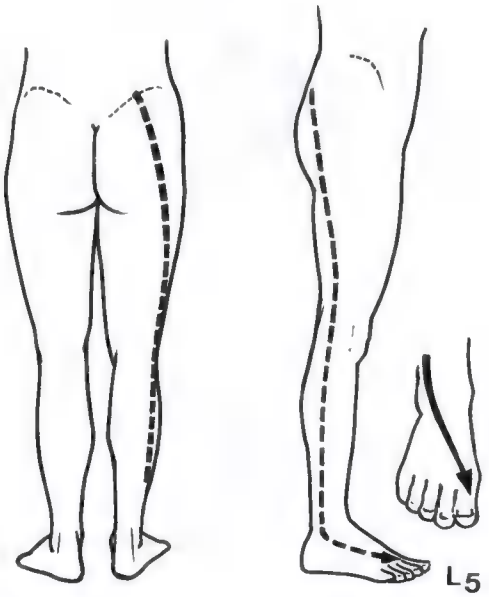

Figure 29.1. Topographie de la douleur dans une sciatique L5.
– « Cordons myalgiques avec ou sans points-gâchettes ».
– Cellulalgie.
– Douleur ténopériostée.

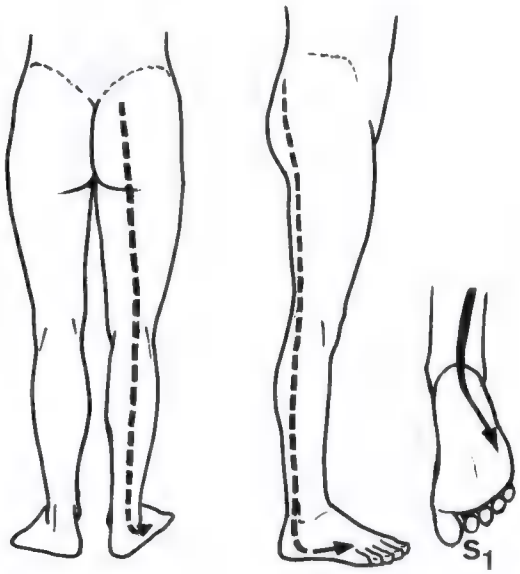

Figure 29.2. Topographie de la douleur dans une sciatique S1.

– hypo- ou hyperesthésie de la jambe ou du pied dans le territoire L5 ou S1 ;
– diminution ou abolition du réflexe achilléen dans la sciatique S1 ;
– plus rarement, on notera une diminution de la force musculaire. Elle porte sur les muscles du mollet pour S1 (le sujet ne peut se mettre sur la pointe du pied) et sur l'extenseur du gros orteil pour L5 ainsi que, plus rarement, sur les extenseurs du pied.

Examen des manifestations cellulo-téno-périosto-myalgiques

C'est dans les sciatiques communes que nous avons attiré l'attention pour la première fois sur la présence *simultanée* de manifestations *cellulalgiques, de cordons myalgiques* et de *douleurs ténopériostées* situés dans un territoire précis, toujours le même, selon le nerf concerné et sur leur rôle dans certaines douleurs persistantes (R. Maigne, 1961).

Ces manifestations cellulo-téno-périosto-myalgiques (CTM) existent dans tous les cas (figures 29.3, 29.4). Elles sont plus ou moins marquées.

Les *cordons myalgiques* sont constants dans les m. fessiers. La diminution de leur tension et de leur sensibilité constitue le meilleur indicateur de l'effet favorable de chaque geste thérapeutique. Leur traitement direct, par étirement postural ou par des étirements digitaux (voir p. 409), peut apporter un soulagement appréciable. Ils manquent rarement au niveau des membres inférieurs dans les sciatiques S1 (partie inférieure du biceps, jumeau externe). Ils sont beaucoup plus rares dans les sciatiques L5 (extenseur propre du gros orteil).

Une *zone cellulalgique* souvent discrète est retrouvée dans 1 cas sur 2 à la face postérieure du mollet pour S1, et à la partie supérieure de la face antéro-externe de la jambe pour L5. Elle est habituellement plus marquée pour S1 que pour L5.

La *douleur du trochanter* à la palpation est fréquente dans les sciatiques L5.

Ces manifestations survivent parfois des années à la crise ; elles sont soit actives, responsables de douleurs résiduelles plus ou moins gênantes, soit inactives. Elles peuvent alors permettre un diagnostic rétrospectif de l'étage.

Ce sont le plus souvent les cordons myalgiques avec leurs points gâchettes qui sont le support de douleurs traînantes locales ou projetées réveillées par la fatigue du muscle ou certaines positions.

Par exemple, le cordon myalgique de la partie inférieure du biceps crural comprimé entre le fémur et le rebord d'un siège rend douloureuse la position assise. De même, un cordon myalgique du jumeau externe (jambe gauche) sera douloureux dans la position jambes croisées l'une sur l'autre (jambe gauche

© 2009 Elsevier Masson SAS. Tous droits réservés

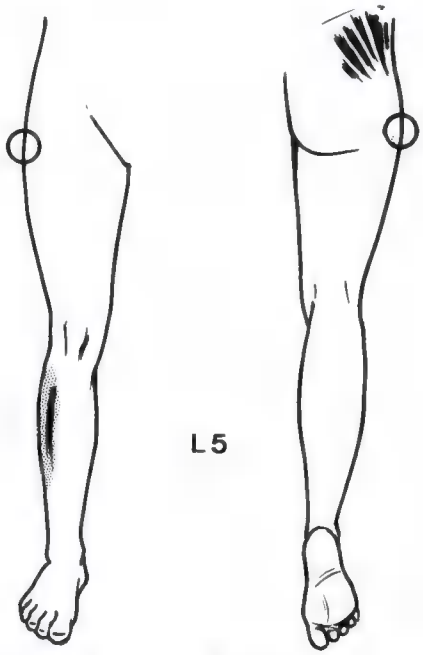

Figure 29.3. Manifestations cellulo-périosto-myalgiques dans les sciatiques L5.

Figure 29.4. Manifestation cellulo-périosto-myalgiques dans les sciatiques S1.

sur jambe droite), car il se trouvera comprimé entre le tibia gauche et le genou droit. Ils peuvent aussi être le point de départ de crampes nocturnes.

Il arrive toutefois que la zone cellulalgique, habituellement inactive, soit responsable de quelques douleurs traînantes modérées, mais rebelles, exceptionnellement aiguës comme dans l'observation suivante (assez rare mais intéressante).

Observation : Mme Z., 48 ans

Cette femme a présenté une sciatique L5 que n'ont calmée ni le repos ni le traitement médical. Les radiculographies montrent une hernie discale L4-L5. Elle est opérée. Le chirurgien trouve une volumineuse hernie qu'il enlève sans peine. L'attitude antalgique disparaît, le rachis devient souple, il n'y a plus de signe de Lasègue. Mais la patiente se plaint toujours et déclare souffrir plus qu'avant, surtout au lit. Aucune cause n'est trouvée à cette douleur rebelle. Mise sous tricycliques et anxiolytiques, elle n'est pas soulagée. Quelques mois plus tard, nous sommes amenés à l'examiner. L'examen clinique (signe de Lasègue, examen rachidien) est négatif. On note seulement deux cordons myalgiques du moyen fessier, peu douloureux, et une zone cellulalgique de quelques centimètres carrés à la face externe de la jambe, qui est méconnue d'elle et des précédents examens, mais extrêmement douloureuse au « pincé-roulé ». L'infiltration anesthésique de cette petite zone, assortie d'un pétrissage en « pincé-roulé », répétée trois fois, soulage définitivement toute douleur.

■ Imagerie

Radiographie

La radiographie n'est pas indispensable dans le cas d'une sciatique typique qui répond vite et bien au traitement en 2 à 3 semaines (repos, anti-inflammatoires, infiltrations, éventuellement traitements manuels). Si la réponse n'est pas bonne, il est légitime de demander des clichés pour connaître l'état du rachis et éliminer une pathologie autre que discale : arthrose articulaire postérieure, spondylolisthésis, anomalie de la charnière lombosacrée, taille du canal, etc., ou exceptionnellement une pathologie plus grave.

La radiographie est indispensable pour connaître l'état du rachis. Mais il n'y a pas de rapport entre l'image et la clinique : l'image peut être normale chez un sujet présentant une sciatique aiguë sévère et peut, chez d'autres, montrer des lésions

© 2009 Elsevier Masson SAS. Tous droits réservés

dégénératives importantes sans rapport avec la sciatique. Les autres examens (tomodensitométrie [TDM], imagerie par résonance magnétique [IRM]) n'ont leur indication que dans le cas où une intervention est envisagée ou dans les cas de diagnostic difficile. Il faut toujours avoir en mémoire que 20 à 30 % de la population adulte présente une hernie discale asymptomatique. En fait, l'imagerie sophistiquée n'est indispensable que dans 5 % des sciatiques.

Il en va différemment s'il existe certains antécédents (cancer), si la douleur est atypique, nocturne, intéresse plusieurs racines, si le rachis présente une raideur anormalement marquée... Dans ces cas, il faut mettre en jeu une imagerie plus complète avec scintigraphie, examens biologiques, etc.

Tomodensitométrie

La TDM ou scanner montre directement la hernie discale quelle que soit la situation, et particulièrement les hernies foraminales ou extraforaminales. Elle visualise les canaux étroits, les lésions des articulations interapophysaires et les sténoses du récessus latéral.

Imagerie par résonance magnétique

L'IRM est la méthode de référence d'imagerie de la moelle épinière. Sa valeur avoisine celle des autres techniques d'imagerie (scanner en particulier) pour la recherche des hernies discales. Mais grâce aux coupes sagittales, elle montre l'aspect des disques de toute la région, leur caractère dégénératif ou non, la tension de la racine concernée. Dans le cas d'une récidive après discectomie, elle permet mieux que le scanner de différencier une récidive de hernie d'une fibrose compressive. Elle permet aussi de détecter d'autres lésions telles qu'un neurinome situé plus haut que la cause présumée de la sciatique.

Radiculographie

La radiculographie explore bien l'ensemble de l'espace sous-arachnoïdien, de la moelle dorsale aux racines sacrées, et permet un examen dynamique qui seul peut mettre en évidence certains conflits seulement visibles en position debout ou assise et en extension. Elle permet aussi de visualiser les rétrécissements du canal. Ses inconvénients sont ceux de la ponction lombaire : céphalées, nausées, etc. (dans 35 % des cas). Une injection de quelques millilitres de sang du patient au point de ponction constitue un « patch » qui colmate aussitôt la brèche et stoppe ces manifestations. Celles de la neurotoxicité du produit de contraste ont été pratiquement éliminées par les produits modernes.

L'observation suivante montre son intérêt dans des cas précis.

Observation : Mme K., 35 ans

Mme K. se plaint de douleurs du mollet gauche, essentiellement en position assise, depuis 1 an. Différents traitements ont été essayés sans succès et de nombreux examens, radiographiques, plusieurs TDM, IRM, doppler, etc., sont normaux, de même que les électromyographies. À l'examen, on note un vague signe de Lasègue gauche, mais surtout un syndrome CTM S1 très marqué. Elle refuse l'infiltration épidurale proposée, un scanner est pratiqué qui se révèle normal. Pendant les 8 années qui vont suivre, elle collectionne consultations, examens, et les traitements les plus variés. Nous la revoyons une ou deux fois par an pour une cervicalgie, un lumbago, une légère entorse... facilement soulagés et faisons à chaque fois les mêmes constatations en ce qui concerne le membre inférieur dont le syndrome CTM s'aggrave, et à chaque fois, nous demandons une saccoradiculographie en position assise, qu'elle refuse régulièrement, tout comme l'épidurale par le hiatus. Elle accepte finalement l'examen, mais ne veut voir que « ses » radiologues. Ceux-ci refusent à plusieurs reprises, malgré une lettre explicative de notre part. Ils pratiquent finalement une discographie des derniers disques qui se serait avérée normale. Au cours d'une ultime visite, nous la persuadons de voir un de nos correspondants radiologues. Le résultat est clair. En position assise, une hernie discale L5-S1 vient comprimer la racine. L'intervention apporte le soulagement. Cela avait duré 8 ans, et la seule sémiologie était la cellulalgie et les cordons myalgiques typiques d'une atteinte S1.

Discographie

La discographie permet d'apprécier le caractère normal ou non du disque injecté, l'existence de protrusion sous-ligamentaire, d'une rupture de l'anneau fibreux et éventuellement de l'appareil ligamentaire postérieur.

La survenue de la douleur habituelle « lors de l'injection » a une haute valeur diagnostique. Il faut la différencier de la « douleur » banale provoquée par l'examen chez n'importe quel sujet.

La *discographie associée au scanner* permet une excellente évaluation de l'état du disque.

© 2009 Elsevier Masson SAS. Tous droits réservés

■ Formes cliniques

Sciatique hyperalgique

Elle est caractérisée par l'intensité des douleurs. Le malade est confiné dans son lit, hésitant à faire le moindre mouvement. Il est difficile à examiner. Si la douleur vive ne cède pas rapidement au traitement, il faut se méfier d'une sciatique symptomatique.

Il est une forme clinique de sciatique hyperalgique qui nous paraît devoir être isolée et que nous appellerons *sciatique myalgique*. Elle concerne surtout la racine S1 et est la conséquence d'une hernie discale, mais la douleur névralgique se double ici de douleurs musculaires intenses, avec des crampes parfois subcontinues qui touchent surtout le biceps crural et le triceps sural, parfois même les m. fessiers. Il y a souvent un petit déficit moteur. Les fasciculations sont habituelles. La crise aiguë s'atténue au bout de 3 ou 4 semaines sous l'effet du repos, d'anti-inflammatoires non stéroïdiens, d'infiltrations. L'imagerie montre une hernie discale banale. La crise aiguë passée, on n'envisage plus l'intervention. Mais la douleur traîne modérée, des mois ou des années, émaillée de périodes de crampes nocturnes ou positionnelles très violentes. Le syndrome CTM segmentaire est très marqué : les cordons myalgiques des m. fessiers, biceps fémoral et triceps sural sont très durs et très douloureux. Ils jouent un rôle important dans la douleur aiguë et chronique. L'infiltration des points myalgiques et l'étirement des cordons apportent un soulagement appréciable.

Sciatique paralysante

Il n'est pas rare de noter une atteinte motrice légère à l'examen d'une sciatique. Celle-ci est plus fréquente dans les sciatiques L5 que dans les sciatiques S1. Mais pour ces dernières, il faut que l'atteinte soit déjà importante pour que le sujet ne puisse se mettre sur la pointe du pied. Si on teste ce mouvement en exerçant une pression simultanée sur les épaules du sujet, on notera plus facilement ce léger déficit.

Ces atteintes motrices légères qui récupèrent pratiquement toujours ne sont pas à compter parmi les sciatiques paralysantes. Seules méritent ce nom celles qui ont un retentissement fonctionnel (1 % des cas environ). Il s'agit plus souvent de sciatique L5 ; le pied est tombant, le patient « steppe » pour éviter que la pointe n'accroche le sol.

Il faut noter la très grande différence d'évolution entre un déficit testé à 0 ou à 1 et un déficit testé à 2 ou à 3 (Held et al.).

Les troubles moteurs de la sciatique paralysante touchent souvent les deux racines, même quand la topographie douloureuse n'en concerne qu'une.

Sciatique du sujet jeune

La sciatique est assez rare chez les moins de 20 ans. L'attitude antalgique est généralement très importante, avec une forte déviation latérale.

Le Lasègue est à moins de 20°. Si l'on teste la flexion antérieure du tronc, les jambes étant bien raides, on est étonné de voir que celle-ci est tout à fait impossible ; seule la tête et le haut du dos ébauchent un mouvement d'inclinaison antérieure, alors que le rachis lombaire est rigide comme une barre de fer. Tout cela contraste étrangement avec les possibilités de mouvement ou d'activité du jeune patient, qui arrive à « truquer » remarquablement.

Chez l'enfant (moins de 14 ans), la sciatique discale est rare. La scoliose antalgique est importante en cyphose ou cyphoscoliose. C'est d'ailleurs pour elle que, le plus souvent, l'enfant est amené en consultation, car la douleur spontanée est rarement aiguë (Fauchet).

Il s'agit généralement de très grosses hernies discales.

Les sciatalgies par spondylolisthésis sont les plus fréquentes à cet âge.

Sciatique du sujet âgé

La sciatique commune n'est pas rare chez les sujets ayant dépassé la soixantaine. Si l'arthrose articulaire postérieure et le canal étroit jouent souvent un rôle, la hernie discale n'est pas exceptionnelle. Il est intéressant de noter que le signe de Lasègue peut être discret chez le sujet âgé dans une authentique sciatique discale.

Sciatique et canal étroit ou rétréci

Verbiest a fait connaître l'existence de canaux lombaires congénitaux étroits, entraînant une souffrance des racines de la queue-de-cheval. Il est apparu par la suite que des rétrécissements congénitaux ou acquis du canal lombaire pouvaient être à l'origine de problèmes dans les membres inférieurs et même de sciatique.

© 2009 Elsevier Masson SAS. Tous droits réservés

Deux situations peuvent se rencontrer :
– lorsque le canal est étroit, particulièrement au niveau du récessus latéral, la moindre altération articulaire ou discale est susceptible d'irriter la racine ;
– un canal de dimension normale peut, par le jeu simultané de protrusions discales, de saillies disco-ostéophytiques et de lésions arthrosiques articulaires postérieures, créer des rétrécissements en certaines régions du canal. Ceux-ci peuvent, sans forcément réaliser une compression ponctuelle localisée, provoquer une pathologie radiculaire.

La sténose peut être globale ou centrale, latérale ou foraminale.

Sténose centrale

Dans les sténoses centrales, il peut exister une douleur sciatique. La douleur a une longue évolution. Elle peut parfois être remplacée par des paresthésies. Elle peut être monoradiculaire, elle est souvent bilatérale ou à bascule. Elle peut être pluriradiculaire. Les signes physiques sont discrets. La claudication intermittente est caractéristique, mais n'existe que 1 fois sur 2 (Deburge, Lassale et al.) et peut avoir des expressions cliniques diverses : impotence musculaire arrêtant la marche ou claudication sensitive avec paresthésie et douleur. La flexion antérieure du tronc calme cette douleur. Parfois, le tableau est moins typique. Il s'agit d'une douleur sciatique traînante, généralement L5, survenant progressivement, souvent chez un homme solidement charpenté, marchant un peu penché en avant pour se soulager. S'il se met en hyperextension du tronc, cela accroît sa douleur. Celle-ci évolue sur le mode chronique, progressif, avec des phases d'amélioration et d'aggravation, influencée par la fatigue, calmée par le repos.

L'examen radiologique de contraste montre des images caractéristiques, notamment la minceur de l'espace épidural, traduisant la disparition de la graisse épidurale, un aspect festonné en chapelet de l'opacité intradurale de profil, une diminution du degré de contraste dans les zones rétrécies. Mais c'est surtout la TDM (scanner) qui va montrer la morphologie du canal et permettre de reconnaître la sténose.

Sténose latérale

La sténose latérale donne une sciatique au long cours, uniradiculaire, le plus souvent L5, et d'allure très mécanique avec parfois des signes déficitaires habituellement en rapport avec une hypertrophie arthrosique du massif articulaire postérieur, parfois associée à une saillie discale.

Sténose foraminale

La sténose est parfois foraminale. L'affaissement du disque L5-S1 entraîne l'ascension de l'articulation postérieure de S1, ce qui rétrécit encore plus le trou de conjugaison correspondant, sans qu'il y ait nécessité d'une arthrose associée.

■ Diagnostic différentiel

Pendant une période de leur évolution, certaines douleurs sciatiques dues à des causes inflammatoires, infectieuses ou tumorales peuvent simuler une sciatique commune. Chez un jeune, il faut penser à la possibilité d'une *pelvispondylite rhumatismale*. La douleur ne dépasse pas le genou. Elle est souvent bilatérale ou à bascule, survenant par poussées, peu influencée par les efforts. Elle a un horaire nocturne, tenant parfois le sujet réveillé une partie de la nuit. Les radiographies des sacro-iliaques et l'accélération de la vitesse de sédimentation permettront le diagnostic. La réponse rapide au traitement anti-inflammatoire le confirme. Dans les cas douteux, l'appartenance du sujet au groupe HLA B27 fait pencher la balance en faveur de ce diagnostic.

Les *tumeurs intrarachidiennes* et notamment les neurinomes peuvent provoquer des sciatiques rebelles à topographie radiculaire. La douleur est nocturne, obligeant le sujet à quitter le lit, car la position debout et la marche le soulagent. Les efforts n'ont aucune influence. Le rachis est parfois très raide. Les radiographies sont normales ; il est rare de noter l'agrandissement du trou de conjugaison, l'amincissement du pédicule. L'IRM permet le diagnostic. L'intervention guérit le malade.

Une *métastase cancéreuse* ou une *maladie de Kahler* peuvent provoquer des douleurs sciatiques intenses et rebelles.

Rappelons enfin pour mémoire que les *spondylodiscites infectieuses* et les *sacrocoxalgies* peuvent aussi se manifester par une douleur sciatique.

■ Douleurs pseudosciatiques

D'autres affections peuvent simuler une douleur sciatique. Nous ne ferons que mentionner la

© 2009 Elsevier Masson SAS. Tous droits réservés

coxarthrose à son début, la *périarthrite* de hanche (tendinite du m. moyen fessier), qui prête rarement à confusion. Il peut en aller de même avec une tendinite des m. ischiojambiers, avec douleur en position assise au niveau de l'ischion pouvant irradier à la cuisse.

En revanche, la souffrance de la branche perforante latérale du n. abdominogénital ou du n. sous-costal peut, dans certains cas, prendre l'aspect d'une sciatique tronquée (R. et J.-Y. Maigne) [voir « Syndrome des branches perforantes latérales », p. 278].

Un *« point gâchette » myalgique* du m. petit fessier peut être responsable d'une douleur projetée très trompeuse descendant jusqu'au pied. La pression sur ce point reproduit la douleur irradiée. L'injection anesthésique la supprime.

Comme nous l'avons vu, certaines lombalgies basses d'origine dorsolombaire peuvent s'accompagner d'irradiations ectopiques pseudosciatiques (voir « Lombalgies basses d'origine dorsolombaire », p. 245).

■ Traitement

Traitement de la crise

Le meilleur traitement de la crise aiguë est le *repos au lit*. La mode actuelle est contre, la raison et l'expérience sont pour. Le patient est allongé sur un lit ferme dans la position où il se sent le mieux : couché sur le dos, jambes repliées le plus souvent, couché sur le côté parfois. Dans les cas plus légers, le corset rigide peut abréger le repos au lit, voire le remplacer.

Les médicaments *anti-inflammatoires* par voie générale et les antalgiques font partie du traitement de routine. L'*infiltration épidurale* est souvent efficace. Il est parfois bon d'y associer l'*infiltration articulaire postérieure* si cette articulation reste douloureuse à l'examen après l'épidurale.

La *manipulation*, dans certains cas, peut atténuer ou abréger une crise aiguë, mais elle a surtout sa place dans les formes modérées ou traînantes, lorsque la phase très algique est passée. Si elle est techniquement possible et bien faite, elle peut apporter un résultat excellent, parfois même trop spectaculaire, mais cela ne dispense pas de quelques jours de repos allongé, car le patient se croit guéri alors qu'il n'est que soulagé et, ne souffrant plus ou presque plus, commet quelques imprudences… et récidive plus sévèrement.

Conduite du traitement par manipulation dans les sciatiques communes

Les manœuvres utiles sont les mêmes que pour les lumbagos aigus. Elles sont pratiquement conditionnées par les attitudes antalgiques. Cependant, il est toujours préférable, même lorsque l'attitude antalgique est caractéristique, de faire une étude soigneuse des mouvements passifs avec mise en tension à la recherche des mouvements libres et des mouvements douloureux (voir figure 14.14). Il arrive – rarement il est vrai, et surtout pour les sciatiques S1 – qu'il n'y ait pas parfaite coïncidence entre ce que pourrait faire croire l'attitude antalgique et ce que donne l'étude des mouvements passifs.

La sciatique dont le schéma en étoile a trois orientations libres est en général une bonne indication à la manipulation ; c'est le cas le plus fréquent. S'il n'y a que deux orientations libres, on se contentera de manœuvres de mobilisation et on jugera soigneusement de leur effet. S'il n'y a aucune orientation libre, c'est évidemment une contre-indication formelle à la manipulation : c'est le cas des sciatiques hyperalgiques.

Après chaque manipulation, il faut tester son efficacité :
- sur le signe de Lasègue ;
- sur la douleur et la tension des cordons myalgiques fessiers à la palpation ;
- sur l'impression subjective du patient ;
- sur un geste difficile à exécuter (mettre une chaussette, par exemple).

Aucune manœuvre ne doit marquer de recul. Il n'y en aura jamais si la « règle de la non-douleur et le principe du mouvement contraire » sont respectés. Si la manœuvre est parfaitement exécutée avec la direction, la position et la force voulues, elle a en général un effet positif. Si elle n'apporte rien, elle ne doit jamais aggraver.

La séance doit être bien composée et bien dosée : manœuvres de détente, de mobilisation, puis manipulations en petit nombre – pas plus de trois, sinon une irritation est à craindre. Il peut y avoir une réaction passagère quelques heures après le traitement. Elle est normale la première fois et le patient doit en être prévenu. Cette réaction de 24 à 48 h terminée, on note en général une amélioration, légère ou importante, passagère ou durable. La deuxième séance sera faite 3 ou 4 j plus tard. Il n'y a généralement pas de réaction après la deuxième séance. Si le patient est très amélioré dès la première séance, on peut espacer les suivantes.

© 2009 Elsevier Masson SAS. Tous droits réservés

Trois séances sont suffisantes pour soulager, partiellement du moins, la plupart des cas. Dans les cas difficiles, deux ou trois séances supplémentaires peuvent être nécessaires. S'il n'y a eu aucune amélioration partielle ou temporaire au cours des trois premières séances, il ne faut pas poursuivre ce traitement.

Les sciatiques dues à une poussée congestive d'arthrose articulaire postérieure bénéficieront d'infiltrations locales de corticoïdes, associées à des anti-inflammatoires par voie générale.

Le traitement de la sciatique aiguë comporte en fait tous ces traitements associés et modulés en fonction des réponses obtenues, de l'évolution et bien entendu de l'importance de la crise.

Une attention particulière doit être portée au traitement local des cordons myalgiques fessiers par des étirements posturés de quelques secondes ou par des étirements transverses brefs ou en balayage lent. Mais la bonne exécution de ceux-ci demande une pratique assez difficile à bien maîtriser.

L'infiltration des points myalgiques avec de la xylocaïne est alors la solution.

Chirurgie

Les formes résistantes aux traitements et au repos réellement observé conduiront à pratiquer des examens complémentaires (scanner, IRM) qui mettront le plus souvent en évidence une hernie discale pour laquelle se discutera l'opportunité d'une intervention chirurgicale (5 % environ des cas).

Traitement des séquelles

Dans les sciatiques traînantes, une attention particulière sera portée aux manifestations CTM fréquemment responsables de douleurs rebelles. Elles devront être traitées localement, mais il faut veiller à ce que le segment vertébral responsable ne présente plus de douleur articulaire postérieure ou ligamentaire (ligament interépineux) suffisante pour les entretenir.

Les *cordons myalgiques* seront traités par des étirements longitudinaux, s'ils sont possibles, ou transversaux, plus difficiles à bien réaliser. Les massages en pétrissage, lents, profonds et progressifs, sont utiles pour ceux des m. fessiers.

Les *points myalgiques* aigus (fessiers, partie inférieure du biceps crural, triceps sural) pourront être infiltrés avec la lidocaïne à 1 %. Il est bon de faire suivre l'infiltration par l'étirement du muscle ; les ultrasons peuvent donner de bons résultats sur les cordons myalgiques persistants.

La *douleur trochantérienne* (L5) s'efface le plus souvent avec le traitement vertébral. Elle nécessite parfois un traitement local.

Les *infiltrats cellulalgiques* persistants et actifs sont traités par l'infiltration anesthésique en nappe, suivie de quelques manœuvres de pétrissage.

Les cures thermales et l'hydrothérapie sont d'un bon effet dans les cas chroniques.

Rééducation

La rééducation s'adresse, une fois la crise terminée, aux cas où la note lombalgique est nette, après être assuré que la lombalgie en question n'a pas une origine haute dorsolombaire, ce qui est assez fréquent.

Cas particuliers

Syndrome de la queue-de-cheval

Une sciatique qui s'accompagne d'un syndrome de la queue-de-cheval (anesthésie en selle, troubles sphinctériens) est une urgence chirurgicale.

Sciatique paralysante

L'intervention chirurgicale précoce, faite en urgence, dès l'installation de la paralysie est conseillée par certains auteurs (G. Lazorthes et al.), alors que d'autres (Held et al.) notent que l'intervention ne semble pas permettre une récupération meilleure ou plus rapide, car elle n'apporte pas la récupération du déficit moteur initial qui est le plus souvent total. Les interventions plus tardives s'adressent en général à des sujets qui n'avaient pas un déficit initial total. Ils récupèrent une force musculaire correcte à long ou moyen terme, mais sans différence sensible semble-t-il avec les non-opérés. Pour Sany et al., les facteurs de bon pronostic sont la précocité du traitement, la topographie S1 de la douleur, le jeune âge du malade (moins de 40 ans), l'absence de déficit sensitif ou amyotrophique.

La *rééducation* aidera à la récupération. Elle sera poursuivie longtemps. La récupération tardive n'est pas rare. L'appareillage permet de pallier la chute du pied dans les atteintes L5, mais il faut aussi souvent remédier à l'instabilité latérale.

Sciatique du sujet jeune

La plupart des auteurs recommandent l'intervention précoce. Il est vrai que l'importance des signes

© 2009 Elsevier Masson SAS. Tous droits réservés

cliniques et la durée de l'évolution poussent à cette attitude. Le traitement médical peut toutefois être efficace.

Ce sont les cas où la déviation latérale est modérée qui nous paraissent les plus susceptibles d'être aidés. Le traitement doit se contenter de soulager le patient. Il faut peu compter sur une amélioration spectaculaire de la souplesse rachidienne ou du signe de Lasègue. Il n'est pas rare que le jeune patient se déclare très amélioré alors que le Lasègue est encore à 30° et que la flexion antérieure du tronc reste pratiquement impossible. Si le soulagement est satisfaisant et s'il n'y a pas de déviation latérale importante, il nous paraît sage de patienter car cette raideur va généralement, sans autre traitement, diminuer très progressivement et disparaître au bout de plusieurs mois. On conseillera simplement pendant cette période d'éviter effort et sport.

En revanche, si la douleur est vive, si la déviation latérale est importante, il y a intérêt à faire opérer au plus tôt ces jeunes patients, ce qui conduit généralement à une attitude chirurgicale bien plus fréquente chez le jeune que chez l'adulte.

Sciatique du sujet âgé

Le traitement médical est le même que chez l'adulte, sauf en ce qui concerne la manipulation qui a ici une place restreinte, sous forme de mobilisations. S'il s'avère inefficace et si le malade souffre beaucoup, l'intervention s'impose quel que soit l'âge s'il s'agit d'une *hernie discale.*

En cas de *sciatique par canal étroit,* le traitement médical comporte des infiltrations et le repos allongé complet pendant 15 j, suivi du port d'un lombostat plâtré pendant 15 à 20 j. Tout cela pour calmer au mieux les réactions inflammatoires. Fonction du résultat, un lombostat en coutil baleiné sera prescrit, et enfin de la rééducation. Celle-ci est faite en cyphose. Une attention particulière doit être portée à l'articulation coxofémorale qui doit être libérée au maximum par des mobilisations et des postures en extension. Le but est de soulager le rachis lombosacré, souvent fixé en hyperlordose (Troisier, Rabourdin). Le traitement des cordons myalgiques fessiers est très important.

La chirurgie n'est envisagée que devant l'échec du traitement médical bien conduit. Elle ne s'adresse qu'à la douleur sciatique et à la claudication intermittente, pas à la lombalgie associée. Elle consiste généralement en une laminectomie dans les sténoses médianes et en une lamino-arthrectomie partielle dans les sténoses latérales.

N.B. *Penser, en cas de lombalgie associée, à la possibilité d'une lombalgie d'origine dorsolombaire.*

© 2009 Elsevier Masson SAS. Tous droits réservés

30. Névralgie crurale

Sa fréquence est nettement moindre que celle de la sciatique. Elle est le plus souvent due à la compression des racines L3 ou L4 par une hernie discale. Une arthrose interapophysaire postérieure rétrécissant le défilé interdiscoarticulaire peut aggraver le conflit. La névralgie crurale touche plus volontiers l'homme après la quarantaine.

Mais à côté de cette « névralgie crurale commune » peuvent se voir des névralgies crurales symptomatiques qu'il convient de reconnaître.

■ Diagnostic différentiel

Il est bon de rappeler que le conflit discoradiculaire n'est pas la seule étiologie possible de la cruralgie. Sans parler de la possibilité d'une lésion infectieuse ou métastatique vertébrale ou de celle d'un neurinome qui existe pour toute algie radiculaire, le nerf peut être atteint pendant son trajet par une arthrite sacro-iliaque, une affection appendiculaire ou colitique. Il peut être comprimé à la cuisse par un bandage herniaire ou un gros ganglion. Une origine virale a été envisagée dans certains cas.

L'hématome du psoas, chez des sujets sous anticoagulants ou hémophiles, donne des déficits moteurs souvent importants. L'attitude en psoïtis est la règle. Le n. crural peut aussi être victime de compression par les écarteurs au cours d'interventions sur le petit bassin. Il peut être irrité par le ciment d'une prothèse de hanche (métacrylate de méthyle).

■ Début et topographie

Elle débute fréquemment par un effort. La douleur, d'abord lombaire, irradie à la face antérieure de la cuisse vers le genou. S'il s'agit d'une atteinte L3, la douleur intéresse la face antérieure et interne de la cuisse et s'arrête à la rotule. S'il s'agit d'une atteinte L4, elle intéresse la face antéro-interne de la jambe jusqu'à la cheville (figure 30.1a, b). Les topographies tronquées ne sont pas rares.

La douleur est interne, profonde, lancinante. La recrudescence nocturne est fréquente.

■ Examen clinique

À l'examen, le rachis est raide, mais l'éventuelle attitude antalgique est moins importante que dans les

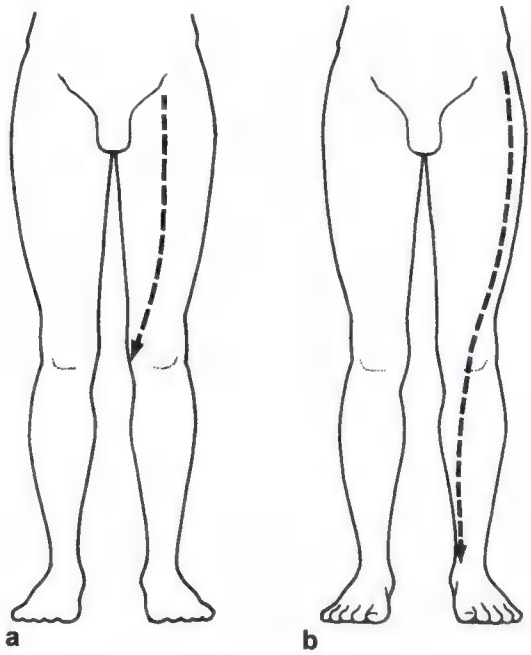

Figure 30.1. Topographie de la douleur dans une névralgie crurale L3 à gauche, et L4 à droite.

Douleurs d'origine vertébrale. Comprendre, diagnostiquer et traiter
© 2009 Elsevier Masson SAS. Tous droits réservés

sciatiques. Le « signe de Léri » ou « signe de Lasègue inversé » est caractéristique des névralgies crurales. Il se recherche sur le patient couché à plat ventre. On soulève la cuisse en hyperextension, genou fléchi, tout en fixant le bassin de l'autre main. Cette manœuvre étire le n. crural et provoque ou augmente la douleur.

Il peut exister :
– une hypo- ou hyperesthésie dans le territoire de L3 ou de L4 (face interne du genou, face interne de la jambe) ;
– une abolition du réflexe rotulien ;
– une diminution de la force du quadriceps, qui est hypotonique et souvent amyotrophique.

Rappelons que L3 participe à l'innervation des m. psoas, adducteurs et quadriceps, et par sa branche postérieure à celle des m. spinaux. La racine L4 participe à l'innervation des m. fessiers, adducteurs, quadriceps, jambier antérieur et pédieux, et par sa branche postérieure à celle des m. spinaux.

À un certain degré d'atteinte du quadriceps, le patient allongé, jambe tendue, ne peut décoller le talon du plan du lit. Une atteinte sévère entraîne un dérobement du membre inférieur, cause de chutes. L'atteinte du couturier est pour Godebout et al. constante dans les paralysies crurales. Elle ne se traduit que par l'absence de la « corde du couturier » (m. sartorius) et ne peut donc se vérifier que chez des sujets musclés ou maigres.

Manifestations cellulo-téno-périosto-myalgiques

C'est au niveau de la partie moyenne du droit antérieur qu'on trouve le plus fréquemment un ou deux cordons myalgiques indurés qui peuvent entretenir la douleur et même l'exacerber à la phase aiguë. L'infiltration de leurs points gâchettes atténue souvent la douleur du patient. Ils sont moins fréquents au niveau du m. vaste externe et du m. vaste interne. Dans cette dernière localisation, ils peuvent être responsables de fausses douleurs de genou et même de pseudoblocages.

La cellulalgie est pratiquement constante. On la retrouve au niveau de la cuisse (L3, L4), de la face interne du genou (où elle persiste souvent), dans la région de la patte-d'oie (L4). Une douleur à la palpation de la partie supéro-interne du périoste tibial (L4) est fréquente (figure 30.2).

Elle est un moyen de diagnostic chez le sujet qui ne souffre que de lombalgie, sa présence indique une menace de névralgie crurale, où la crise passée aide au diagnostic rétrospectif. Rappelons qu'il n'en va pas de même pour les racines L5 et S1. Les manifestations cellulo-téno-périosto-myalgiques (CTM) ne sont présentes aux membres inférieurs que dans les cas où il y a une radiculalgie.

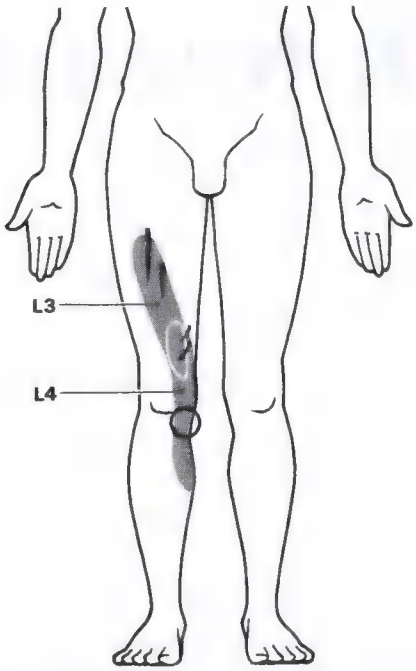

Figure 30.2. Syndrome cellulo-périosto-myalgique L3 et L4 :
– Les zones cellulalgiques (en grisé).
– Les cordons myalgiques (droit antérieur et vaste interne).
– Douleur ténopériostée (cercle noir).

N.B. *Ces manifestations CTM sont les mêmes lorsqu'il y a seulement la douleur segmentaire L2-L3 ou L3-L4, sans cruralgie, alors que les douleurs segmentaires L4-L5 et L5-S1 ne s'accompagnent de manifestations CTM dans les membres inférieurs que lorsqu'il y a irritation sciatique.*

■ Traitement

Le traitement de la névralgie crurale commune est le même que celui de la sciatique.

Le repos, les infiltrations, les anti-inflammatoires en constituent l'essentiel.

La manipulation, comme dans les sciatiques, peut apporter une aide très efficace, surtout dans les formes modérées traînantes. Les techniques les plus habituelles sont celles en décubitus latéral, à cheval, aux deux genoux, adaptées aux particularités

© 2009 Elsevier Masson SAS. Tous droits réservés

de chaque cas, suivant la « règle de la non-douleur et le principe du mouvement contraire ». Il arrive que ces manœuvres puissent être utilisées à la phase aiguë avec parfois des résultats très positifs. À toutes périodes, les étirements transversaux sont possibles. Leur effet dépend du cas et de l'expérience de l'opérateur.

Le traitement local des manifestations cellulalgiques, ténopériostées et myalgiques peut abréger la crise et éviter des douleurs traînantes. La crise terminée, la rééducation du quadriceps s'impose. On donne priorité aux exercices isométriques et une attention particulière est apportée à la recherche d'une bonne stabilité en appui unipodal.

© 2009 Elsevier Masson SAS. Tous droits réservés

31. Méralgie paresthésique

La méralgie paresthésique a été décrite par Roth, en 1895, chez les cavaliers allemands qui portaient des ceintures abdominales serrées, comprimant l'émergence du n. fémorocutané, au niveau de l'angle ilio-inguinal, au-dessous de l'épine antérieure et supérieure.

Ils étaient victimes d'une curieuse affection qui se traduisait par des sensations bizarres à la face externe des cuisses.

La méralgie paresthésique est en effet caractérisée par des sensations paresthésiques de la face antéroexterne de la cuisse, dans un territoire « en raquette » correspondant à la distribution du n. fémorocutané (figure 31.1a, b). Exclusivement sensitif, ce nerf est issu de la branche antérieure du 2e et éventuellement du 3e n. rachidien lombaire.

Il devient superficiel en un point qui se situe à 2 cm en dedans et au-dessous de l'épine iliaque antérieure, puis descend le long de la face antéro-externe de la cuisse.

La méralgie est presque toujours unilatérale. Le patient se plaint de sensation « de peau morte », « cartonnée », dans cette zone, avec des fourmillements ou des picotements. La peau est hyperesthésique et le contact des vêtements peut être désagréable. Le plus souvent, ces sensations sont déclenchées par la marche ou la station debout prolongée et sont calmées par le repos. Les troubles

Figure 31.1. Le nerf fémoro-cutané est en grisé (a), la zone douloureuse au pincé-roulé dans la méralgie paresthésique (b).

Douleurs d'origine vertébrale. Comprendre, diagnostiquer et traiter
© 2009 Elsevier Masson SAS. Tous droits réservés

de la sensibilité objective sont fréquents, mais pas constants : hypoesthésie thermoalgésique, hyperesthésie douloureuse au tact. En revanche, dans tous les cas, il existe, signe méconnu, une vive douleur de la peau – dermocellulalgie – au « pincé-roulé » (R. Maigne).

La méralgie n'est peut-être pas aussi rare qu'il est souvent dit ; mais lorsqu'elle est légère et intermittente, elle n'apporte au patient qu'un désagrément modéré. Les différents essais thérapeutiques qu'il a pu faire au début de son affection s'étant avérés inopérants, il a accepté cette petite gêne et ne la mentionne pas toujours spontanément au médecin.

Interrogé, le patient reconnaît que depuis longtemps il ressent par périodes des sensations désagréables dans cette région, avec des longs intervalles de calme où la marche la plus prolongée ne provoque aucune sensation désagréable. Il n'en va pas de même lorsqu'il s'agit d'une forme plus prononcée. Son caractère quotidien et désagréable pousse le sujet à chercher une solution et à demander des avis.

■ Origine canalaire

La méralgie peut être due à l'irritation du n. fémorocutané à son émergence près de l'épine iliaque antérieure et supérieure. Il peut s'agir de microtraumatismes (fardeaux qui appuient sur la cuisse, bandages herniaires, etc.). Dans de rares cas, la méralgie est symptomatique (abcès, tumeur, etc.). C'est un *mécanisme canalaire* qui est le plus souvent invoqué. Le nerf, entre son trajet abdominal qui est horizontal et son trajet fémoral qui est vertical, subit une angulation qui l'expose à des contraintes particulières. Il peut être victime à ce niveau d'une compression par épaississement du fascia iliaca (Stookey, Dupont et al.). À l'intervention, il présente un renflement présténotique (Claustre et al.). Il faut toutefois signaler que cette anomalie a été retrouvée chez des sujets nécropsiés n'ayant jamais, de leur vivant, présenté de méralgie : Nathan, sur 60 nécropsies, retrouve 36 cas d'élargissement du nerf et 10 cas où celui-ci a un aspect fusiforme « pseudoganglionnaire ». Ce facteur anatomique, s'il est prédisposant, ne serait donc pas déterminant. Un facteur additionnel, habituellement vertébral, est nécessaire.

■ Origine vertébrale

L'origine vertébrale est quelquefois évoquée lorsque le segment L1-L2 ou L2-L3 présente une dégénérescence discale ou arthrosique. Ce signe de présomption n'a guère plus de valeur que l'attribution systématique d'une douleur lombaire à une discopathie lombaire basse à la vue des radiographies.

En fait, la pratique systématique de l'examen segmentaire nous a permis de constater la très fréquente origine vertébrale de la méralgie par la mise en évidence d'une douleur segmentaire L2-L3, alors que ce segment est le plus souvent radiologiquement normal.

Le patient se plaint parfois de lombalgies du même côté que la méralgie, mais elles ne sont pas forcément concomitantes et passent habituellement au deuxième plan.

Le « pincé-roulé » est douloureux sur tout ou partie de la *face antéroexterne* de la cuisse. Il peut l'être aussi dans la *région interne de la crête iliaque*, avec un point de crête à 7 ou 8 cm de la ligne médiane. Cela correspond à la compression contre la crête iliaque de la branche postérieure de L2 qui, d'après nos constatations anatomiques, passe en ce point dans un tiers des cas (dans deux tiers c'est L1) (voir « Lombalgie basse d'origine haute », p. 245).

■ Origine mixte

Comme beaucoup de douleurs d'origine vertébrale, la méralgie nous paraît avoir généralement une *double origine* :
– une souffrance du segment vertébral L2-L3 ;
– et une certaine difficulté du n. fémorocutané dans son passage entre son trajet abdominal et son trajet fémoral.

■ Traitement

Ces responsabilités locale et vertébrale sont d'importance variable selon les cas. La suppression d'un des deux facteurs suffit habituellement à supprimer le symptôme. Le traitement vertébral seul (manipulation et/ou infiltration articulaire postérieure) nous a donné dans 30 cas un excellent résultat sur une série de 42 cas. La plupart des cas évoluaient depuis plusieurs années (20 ans pour le plus ancien). Dans certains cas, il est nécessaire de refaire une manipulation de temps à autre (1 ou 2 par an), le dérangement douloureux intervertébral mineur (DDIM) responsable ayant tendance à récidiver.

L'infiltration de l'émergence du fémorocutané à 2 cm au-dessous et en dedans de l'épine iliaque antérosupérieure est un complément souvent utile.

© 2009 Elsevier Masson SAS. Tous droits réservés

Dans tous les cas, ne pas négliger le traitement local de la zone cellulalgique si elle persiste après le traitement ci-dessus par infiltration superficielle en nappe de lidocaïne ou procaïne à 0,5 %, suivie de quelques manœuvres de pétrissage.

N.B. *La méralgie paresthésique peut être simulée par l'irritation d'un nerf voisin : la branche perforante latérale cutanée du grand n. abdominogénital iliohypogastrique (L1) ou du n. sous-costal (T12) [R. Maigne]* (voir chapitre 33).

© 2009 Elsevier Masson SAS. Tous droits réservés

32. Coccygodynie traumatique

Affection bénigne, souvent rebelle, la coccygodynie est « lassante pour le malade et pour le médecin » (Louyot). Simple gêne ou affection invalidante avec un fort retentissement psychique, elle atteint un peu plus les femmes que les hommes. La technique que nous proposons ici permet un soulagement rapide, parfois immédiat, à la plupart de celles qui ont une origine mécanique. Une chute sur les fesses est la cause habituelle des coccygodynies traumatiques qui représentent selon les auteurs 60 à 70 % des cas. La douleur coccygienne est généralement immédiate, mais il peut y avoir dans certains cas un temps de latence de 1 ou 2 ans entre la chute et l'installation de la coccygodynie ; dans l'intervalle, une légère douleur en position assise prolongée ou au contact est généralement notée. Certaines surviennent au décours d'un accouchement, ou après des épisodes prolongés et répétés sur un siège trop bas, trop mou ou inadapté.

– Quelques-unes semblent être liées à un problème lombosacré : elles font suite à une lombalgie ou accompagnent une lombalgie et peuvent disparaître après des manipulations lombosacrées ou des infiltrations épidurales.

– Celles qui sont la conséquence d'infections anorectales sont surtout vues par les proctologues.

– Nous avons observé deux cas de chordome qui ne se manifestèrent, pendant 2 ans pour l'un et 3 ans pour l'autre, que par une douleur coccygienne.

– Les causes psychiques sont classiques ; elles sont parfois très évidentes : apparition de la coccygodynie après décès d'un être proche, divorce, etc.

– D'autres enfin sont dites « essentielles » car aucune cause n'est retrouvée.

Nous n'envisageons ici que les coccygodynies d'origine mécanique.

■ Diagnostic

Les douleurs de la région sacrococcygienne sont trop facilement étiquetées « coccygodynie ». Il faut, pour porter ce diagnostic, retrouver le signe caractéristique de cette affection qui est la douleur à la pression de la pointe du coccyx. Accessoirement, la pression sur l'articulation sacrococcygienne est douloureuse.

Dans certains cas, on peut noter :

– des cordons myalgiques au niveau des insertions sacrococcygiennes du m. grand fessier ;

– un infiltrat dermocellulalgique paracoccygien unilatéral.

Le plus souvent n'existe que la douleur à l'appui sur la pointe du coccyx, et éventuellement une douleur de l'articulation sacrococcygienne ou de la première articulation coccygienne.

Le toucher rectal permet de palper des cordons myalgiques durs et douloureux qui appartiennent aux m. releveurs de l'anus (levatores ani) ou au m. pyramidal (piriformis), généralement d'un seul côté.

■ Traitement

D'une manière générale, les coccygodynies ont la réputation d'être rebelles aux traitements. Les massages des releveurs, les infiltrations ne donnent que des succès irréguliers. Mais les coccygodynies survenant après une chute ou après un accouchement sont presque toutes soulagées en une à quatre séances par la manœuvre que nous proposons ci-dessous. Les autres le sont beaucoup moins souvent.

J.-Y. Maigne a proposé un protocole basé sur des modifications de mobilité du coccyx étudiées sur

Douleurs d'origine vertébrale. Comprendre, diagnostiquer et traiter
© 2009 Elsevier Masson SAS. Tous droits réservés

des radiographies en position couchée sur le côté et en position assise. Malheureusement, les coccygodynies ayant une origine mécanique ne sont pas différenciées des autres. Il m'est attribué une manipulation dite « en extension du coccyx » (avec des résultats médiocres) alors que je recommande de l'éviter. De toutes façons, dans le cadre de la médecine manuelle, aussi sophistiquée que soit l'imagerie, l'expérience montre qu'elle est loin d'être un guide fiable.

Mais une curiosité bien légitime pousse à rechercher dans l'image la justification de tel ou tel mécanisme pathologique ou de telle ou telle technique manuelle.

Technique manuelle de l'auteur

Cette technique déjà publiée dans notre premier ouvrage (1960) a été sensiblement améliorée depuis. Elle permet environ 75 % de bons résultats, en une à quatre sessions, dans les coccygodynies de nature mécanique. Elle demande, pour être efficace, une très bonne exécution, donc une certaine expérience. Elle est un peu plus difficile à bien réaliser qu'il n'y paraît (figure 32.1).

Le malade est en position genupectorale, le médecin introduit son index droit dans le rectum, la pulpe du doigt est plaquée contre la partie inférieure de la face antérieure du sacrum et contre l'articulation sacrococcygienne. C'est en ce point que ce doigt va exercer, lors de la phase active de la manœuvre, une contre-pression verticale maintenue dirigée vers le haut. Cette position du doigt rectal entraîne obligatoirement *une légère mise en extension du coccyx, mais il faut bien veiller à ne pas l'exagérer et surtout à ne pas la forcer.* Pour cela l'index (droit par exemple) est maintenu très raidi, en crochet, pour éviter d'agir sur l'extrémité du coccyx. Le patient, lentement, se met à plat ventre. Le médecin prend alors appui avec le « talon » de la main gauche sur la *partie haute de la face postérieure du sacrum.* Il maintient son bras gauche raidi et tendu, pour que l'effort de pression vienne de l'épaule (la hauteur de la table doit être réglée en fonction de cette nécessité). Avec ce bras, il va exercer progressivement une *forte* pression vers le bas tandis que l'index droit maintient fermement son contre-appui en veillant à ne pas forcer l'extension du coccyx. Il maintient cette pression pendant 10 à 30 s. L'opérateur, à un moment donné, a l'impression d'un brusque relâchement, un peu comparable à celui d'une ventouse qui lâche. Ceci n'est pas constant, mais assez fréquent quand la manœuvre est très réussie ; le soulagement peut toutefois être obtenu sans cela. Si elle est réussie, la pression sur la pointe du coccyx est beaucoup moins douloureuse ou ne l'est plus tout. Le patient peut alors s'asseoir sans gêne. Il est généralement nécessaire de recommencer deux ou trois fois à quelques jours ou semaines d'intervalle pour compléter le résultat et le rendre durable.

Figure 32.1. Technique de l'auteur (voir description dans le texte).

La manœuvre entraîne une détente des releveurs dont la contracture paraît être un élément essentiel de la coccygodynie. Mais il faut noter qu'elle produit aussi un puissant étirement de la partie inférieure de l'articulation sacro-iliaque. Cette action est sans doute importante, car cette technique nous a permis de soulager immédiatement deux patients qui avaient subi, longtemps auparavant et sans être soulagés, une ablation du coccyx.

Dans une statistique personnelle portant sur 128 cas de coccygodynies traumatiques, 98 ont eu un très bon résultat, alors que lors d'un essai sur 44 cas survenus sans cause retrouvée, le même résultat ne fut obtenu que sur 14 patients.

Cette manœuvre peut éventuellement être complétée par des étirements transversaux des releveurs avec le doigt rectal.

© 2009 Elsevier Masson SAS. Tous droits réservés

Autres traitements

Des traitements divers ont été proposés.

Massage des releveurs

Le massage des releveurs a été proposé par Thiele. C'est une manœuvre qui peut être efficace, mais dont l'action est loin d'être constante. Un certain nombre de séances est généralement nécessaire.

Technique ostéopathique

Comme toute technique ostéopathique, elle vise à mobiliser (figure 32.2). Ici, le coccyx est saisi entre pouce (externe) et index (intrarectal) et est doucement mobilisé selon des mouvements de flexion, d'extension, de rotation. Cette technique permet quelques succès, mais très irréguliers.

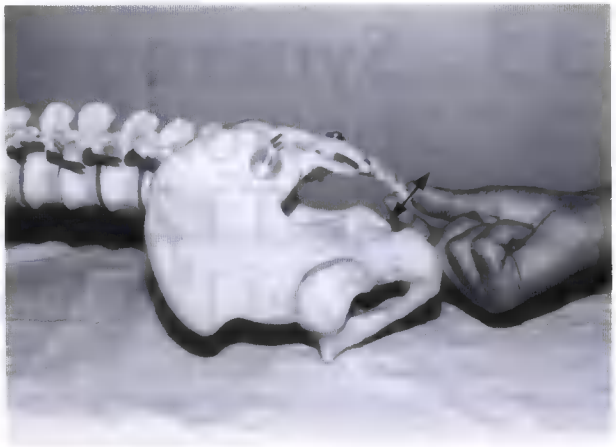

Figure 32.2. Technique ostéopathique. L'opérateur introduit son index droit dans le rectum et pince entre pouce et index le coccyx qu'il mobilise en extension ou en latéroflexion et rotation. C'est aussi la technique proposée par J.B. Mennell.

Infiltrations

Ce sont les infiltrations péricoccygiennes, avec un dérivé cortisoné et de la xylocaïne à 1 %, qui sont les plus utilisées. Elles permettent certains soulagements.

Elles sont plus efficaces si elles sont faites dans l'articulation douloureuse, soit sacrococcygienne soit coccygienne (Co1-Co2), repérée avec soin. Cette dernière est non seulement inconstante, mais elle est la seule, les autres étant soudées. Pour ce repérage, une palpation attentive est nécessaire. Chez certains patients, l'examen est plus facile si l'autre index est introduit dans le rectum pour bien fixer le coccyx. L'aiguille utilisée est une aiguille très fine et courte. Elles peuvent être un complément à la manipulation lorsque celle-ci a apporté un net soulagement mais qu'il persiste une certaine sensibilité, surtout si l'éloignement empêche le patient de revenir pour un ou deux traitements supplémentaires.

© 2009 Elsevier Masson SAS. Tous droits réservés

33. Syndrome des branches perforantes latérales de T12 et L1

(R. et J.-Y. Maigne)

La souffrance des branches perforantes latérales cutanées de T12 et de L1 fait partie du « syndrome de la jonction dorsolombaire » (R. Maigne) [voir p. 353]. Mais elle peut paraître cliniquement isolée.

Ces rameaux nerveux peuvent être victimes d'un *syndrome canalaire* lors de leur croisement avec la crête iliaque. Toutefois il existe presque toujours, au départ, une *cause vertébrale* (T11-T12 ou T12-L1 le plus souvent) qui nécessite un traitement vertébral.

Ces deux étiologies peuvent bien évidemment s'associer.

■ Anatomie

Selon les notions classiques, un rameau se détache du n. iliohypogastrique (ex n. abdominogénital) [L1] à peu près sur la ligne axillaire. Il descend verticalement, traverse les m. obliques au-dessus de la crête iliaque et croise celle-ci. Il se perd dans la peau de la fesse selon Testut. Selon Lazorthes, il va innerver la partie supéroexterne de la fesse et de la cuisse : c'est le *rameau perforant latéral cutané* (figure 33.1). Cela correspond à ce que nous ont montré nos dissections.

De la même manière, du 12e n. intercostal (T12) se détache un autre rameau perforant cutané : le rameau fessier ; il croise la crête iliaque légèrement en avant du précédent et innerve les plans cutanés de la partie supérieure et externe de la fesse (Testut) [figure 33.1].

Dans les schémas classiques d'anatomie qui les représentent, ces nerfs s'arrêtent au-dessus du trochanter. Une zone étroite et verticale douloureuse au « pincé-roulé », partant de la région sus-trochantérienne, avait attiré notre attention sur le rôle de ces rameux nerveux. Elle était tantôt courte, tantôt se prolongeait jusqu'à mi-cuisse, ce qui ne correspondait pas aux schémas des traités.

Le cas d'une patiente qui présentait une douleur de hanche rebelle suivie sans succès depuis de nombreuses années dans différents services de neurologie, de rhumatologie, d'orthopédie, de psychiatrie et de la douleur motiva notre étude anatomique. Elle présentait typiquement pour nous un syndrome de la jonction dorsolombaire, tel que nous l'avions

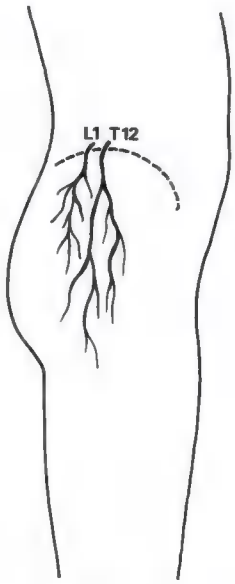

Figure 33.1. Branches perforantes latérales issues :
– du nerf sous-costal (T12) ;
– du nerf ilio-hypogastrique (ou abdomino-génital) (L1). Les rameaux sont de taille variable.

Douleurs d'origine vertébrale. Comprendre, diagnostiquer et traiter
© 2009 Elsevier Masson SAS. Tous droits réservés

décrit. Elle fut rapidement soulagée d'une douleur abdominale et lombaire, mais restait invalidée par une douleur de hanche qui avait toujours été la plainte essentielle. Avant le traitement vertébral elle marchait avec peine ; après celui-ci, associé à quelques injections du point de crête latéral, elle marchait assez librement mais, grande sportive, elle ne pouvait courir sans provoquer la douleur. L'étude anatomique fut réalisée avec J.-Y. Maigne et a porté sur 20 sujets de façon bilatérale (soit 40 dissections).

Elle montra que :

– le *rameau perforant du n. sous-costal* (T12) devient superficiel 1 à 2 cm au-dessus de la crête iliaque en perforant les m. obliques interne et externe de l'abdomen, et croise la crête iliaque 5 à 8 cm en arrière de l'épine iliaque antérosupérieure (figure 33.2) ;

– le *rameau perforant du n. iliohypogastrique* (L1) devient superficiel un peu plus bas, 1 à 2 cm en arrière du précédent. Il creuse souvent sur la crête iliaque une petite gouttière osseuse dans laquelle il passe. Cette gouttière (non décrite à notre connaissance mais palpable sur le vivant) est transformée en canal *ostéoaponévrotique* inextensible par les m. obliques de l'abdomen et leur aponévrose (figure 33.3). Cet orifice est relativement étroit, et peut parfois comprimer fortement le nerf comme cela a été constaté

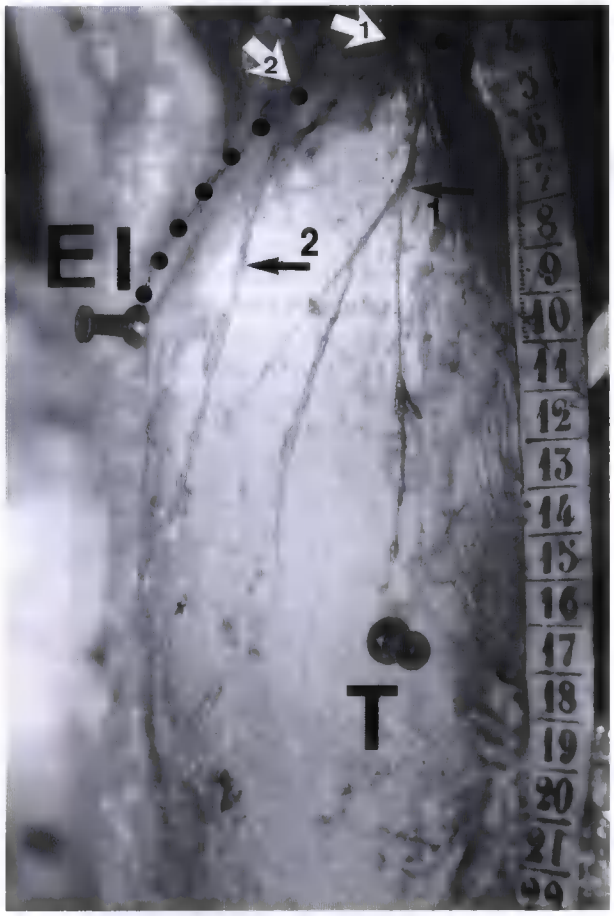

Figure 33.2. Les deux branches perforantes à la face externe de la cuisse. C'est ici une variété moyenne : les rameaux descendent légèrement au-dessous du trochanter (T).
– EI : épine iliaque antérieure et supérieure.
– Les gros pointillés suivent la crête iliaque. Les flèches blanches montrent les points de croisement des rameaux nerveux avec la crête iliaque : 1. rameau perforant du nerf ilio-hypogastrique (L1) ; 2. rameau perforant du nerf sous-costal (T12).

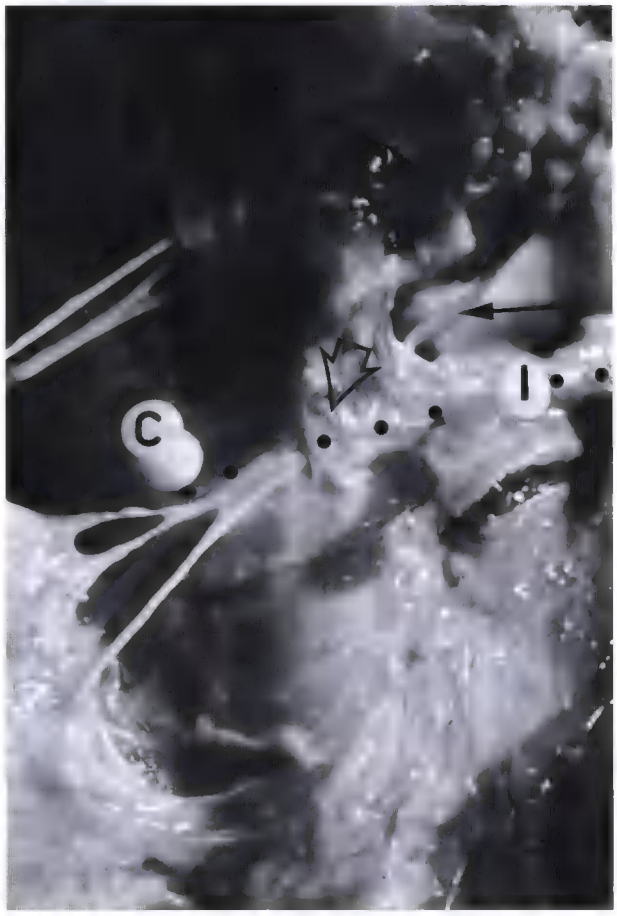

Figure 33.3. Lorsque le rameau perforant du nerf ilio-hypogastrique (L1) croise la crête iliaque, il le fait dans une petite encoche de l'os (palpable) et passe dans un tunnel ostéo-aponévrotique où il peut parfois être comprimé : syndrome canalaire. (R. et J.Y. Maigne).

© 2009 Elsevier Masson SAS. Tous droits réservés

sur un de nos sujets disséqués, qui présentait un renflement pré- et post-sténotique. Il y a là une possibilité de syndrome canalaire.

Il s'agit là d'une constatation faite au cours des dissections. Par la suite, les mêmes constatations furent faites au cours d'interventions pour libérer le nerf.

Le croisement avec la crête iliaque ne se fait pas à angle droit ; les deux rameaux nerveux reposent sur elle sur un trajet de 1 à 2 cm, puis reprennent leur trajet vertical.

Après avoir dépassé la crête iliaque, ces nerfs vont innerver la peau recouvrant la face externe de la hanche. Le plus long des deux, en général le rameau perforant de l'iliohypogastrique (L1), se dirige 2 à 3 cm en avant du grand trochanter.

Trois variétés sont constatées :
- la variété courte (figure 33.4a) ;
- la variété moyenne (figure 33.4b) ;
- la variété longue (figure 33.4c).

Dans la variété courte (8 cas), il n'atteint pas le trochanter.

Dans la variété moyenne, la plus fréquente (22 cas), il se ramifie à ce niveau.

Dans la variété longue, qui représente 6 cas, il peut être disséqué jusqu'à 7 à 9 cm sous le grand trochanter et se ramifie au-dessous. Dans 4 cas, ce nerf n'existait pas. Son homologue issu du n. sous-costal, avec lequel il échange parfois des anastomoses, peut présenter les mêmes variations : variété courte : 28 cas ; variété moyenne : 8 cas ; variété longue : 4 cas.

En conclusion, il ressort de cette étude :
- que les rameaux cutanés perforants latéraux peuvent descendre nettement plus bas sur la cuisse que les descriptions classiques ne le mentionnent ;
- qu'un syndrome canalaire est possible lors de leur croisement avec la crête iliaque.

■ Examen clinique

La palpation de la crête iliaque à la verticale du trochanter révèle un point très douloureux, le « point de crête latéral ». Il n'est pas rare de palper à ce niveau une petite encoche sur la crête iliaque qui correspond à la gouttière osseuse constatée sur le cadavre (figure 33.5a, b).

La peau qui recouvre le trochanter et qui correspond au territoire d'innervation du rameau perforant latéral est douloureuse au « pincé-roulé » et souvent épaissie. Elle peut occuper une bande étroite qui, surtout pour L1, peut descendre jusqu'à mi-cuisse et parfois plus bas, suivant le trajet de la couture du pantalon (figures 33.4c et 33.6).

Dans les cas où la manifestation dominante est une douleur névralgique ou une paresthésie, l'étirement latéral en adduction forcée du membre inférieur (patient couché sur le ventre) peut parfois réveiller la douleur, réalisant en quelque sorte un signe de « Lasègue latéral ».

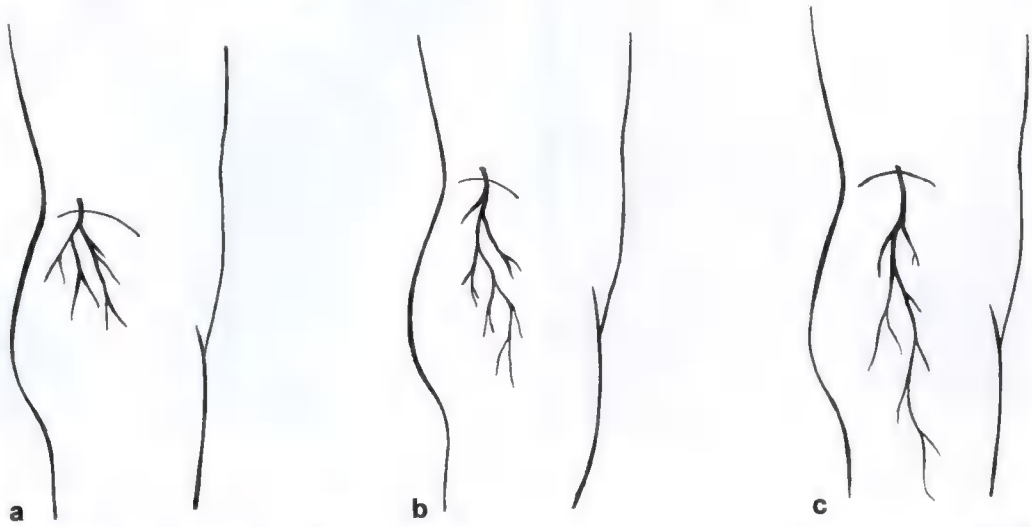

Figure 33.4. Selon les descriptions classiques, les branches perforantes latérales atteignent tout juste la zone trochantérienne (a) ; en fait, on peut constater trois variétés (J.Y. Maigne) :
– la variété courte correspond à la description classique (voir figure 33.1) ;
– la variété moyenne couvre largement le trochanter (b) ;
– la variété longue descend jusqu'à mi-cuisse (c).

© 2009 Elsevier Masson SAS. Tous droits réservés

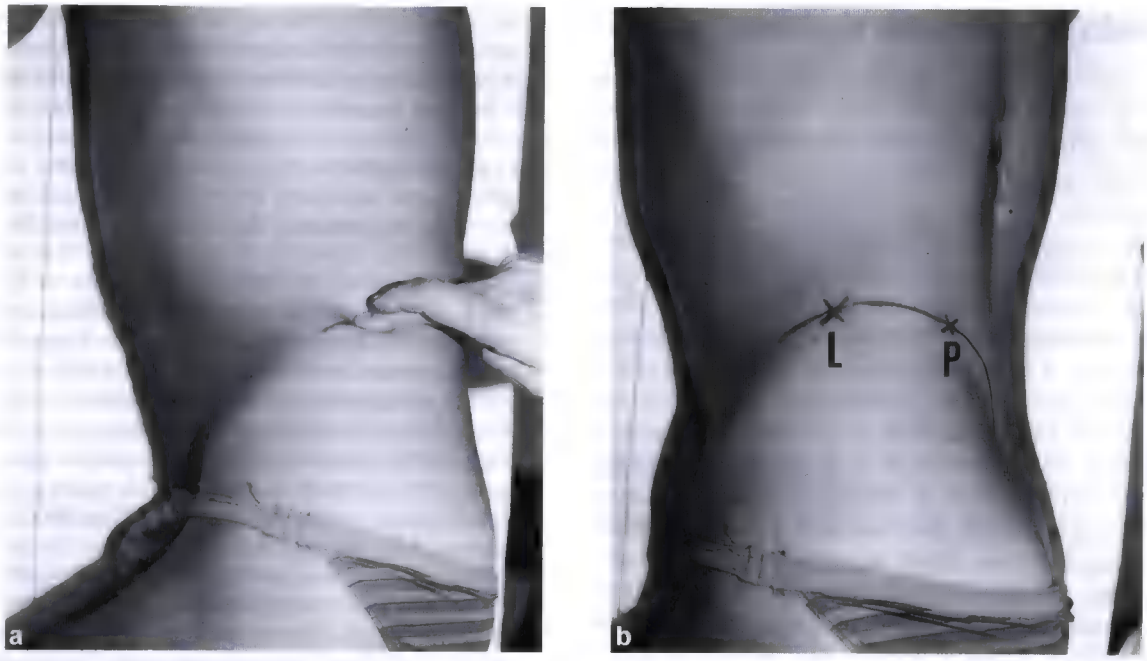

Figure 33.5. Le patient est couché sur le côté droit, vue d'en haut (a). Recherche du « point de crête latéral ». Le doigt perçoit souvent à ce niveau la petite encoche de la crête iliaque dans laquelle s'engage le rameau nerveux. En b, le patient est dans la même position : L : « point de crête latéral » ; P : « point de crête postérieur », point où l'on peut comprimer la branche postérieure de T12 ou de L1.

◄ Figure 33.6. La zone cellulalgique ■ une topographie variable tantôt limitée à la région trochantérienne et sus-trochantérienne, tantôt comme une bande étroite et verticale suivant le trajet de la couture du pantalon. Elle correspond en fait au territoire cutané des branches perforantes (figure 33.4a, b, c).

Tous les signes d'examen et la gêne spontanée disparaissent transitoirement par l'infiltration anesthésique faite au niveau du « point de crête latéral ».

■ Tableaux cliniques

Nous avons rencontré trois tableaux cliniques en rapport avec la souffrance de ces rameaux nerveux (statistique personnelle) :

– *le premier* évoque une périarthrite de hanche. C'est de loin le plus fréquent (90 fois dans une série de 103 cas) ;

– *le second* simule une méralgie paresthésique (7 cas sur 103) ;

– *le troisième*, une sciatique tronquée (6 cas sur 103).

© 2009 Elsevier Masson SAS. Tous droits réservés

Pseudopériarthrite de hanche

Le plus souvent, la douleur simule une périarthrite de hanche, une tendinite du moyen fessier. Le patient se plaint d'une douleur située à la face externe de la hanche, irradiant parfois vers l'aine, la face externe de la cuisse.

La pression sur le trochanter est très douloureuse, mais l'infiltration locale ne soulage pas le sujet. La douleur est en effet due ici à la compression contre le trochanter des plans cutanés dermocellulalgiques douloureux à la manœuvre du « pincé-roulé ». En revanche, l'infiltration anesthésique du point de crête latéral fait disparaître ou diminuer nettement la douleur au « pincé-roulé », la douleur à la pression du trochanter et la douleur spontanée. Cette injection (associée à quelques gouttes d'un dérivé cortisoné) répétée deux ou trois fois suffit souvent pour obtenir un soulagement durable, étant entendu que le traitement vertébral a été préalablement réalisé.

L'observation suivante est caractéristique. C'est celle de la première patiente que nous avons fait opérer pour libérer chirurgicalement le nerf, victime d'un « syndrome canalaire », mais elle présentait aussi un dérangement intervertébral mineur (DIM) L1-L2 partiellement responsable.

Observation : P. M., 30 ans

Cette jeune femme sportive souffre depuis 5 ans d'une douleur située au niveau du trochanter droit, irradiant vers la cuisse à la face externe et antérieure. Elle est très gênée. La douleur a débuté après une course de moto-cross. Le diagnostic de tendinobursite du moyen fessier est porté. Plusieurs infiltrations sont pratiquées sans succès. Une radiographie montre l'existence de deux lacunes cerclées au niveau du col fémoral droit. Après hospitalisation dans un service d'orthopédie, une biopsie exérèse du col est pratiquée. Il s'agit de « lésions osseuses non spécifiques », tenues pour non responsables. Tandis que la patiente est suivie dans différents services, d'autres traitements sont pratiqués sans plus de résultat. Elle est suivie pendant 2 ans dans un centre de la douleur. Elle porte un stimulateur (TENS) pendant 1 an avec un résultat médiocre. Quand nous la voyons, elle ne peut rester assise plus de quelques minutes, surtout si le siège est dur. La position debout est également pénible, l'extension du tronc (position en hyperlordose lombaire) est insupportable, de même que la latéroflexion gauche. La marche est pénible et très limitée.

Le « pincé-roulé » est très douloureux sur une zone verticale étroite partant de la région sus-trochantérienne jusqu'au premier tiers inférieur de la face externe de la cuisse. Un point de crête latéral est particulièrement net à la verticale du trochanter. L'examen segmentaire révèle une vive douleur L1-L2 avec douleur articulaire droite. Les radiographies montrent un tassement du plateau supérieur de L2 (chute d'un tabouret 10 ans auparavant) et des lésions séquellaires d'épiphysite vertébrale sur T12 et L1-L2. Il s'agit donc d'un dérangement douloureux intervertébral mineur (DDIM) de nature traumatique sur un segment fragilisé. La première séance, comportant manipulation vertébrale et infiltration du point de crête, apporte un soulagement net, pour la première fois depuis le début de l'évolution. Quelques traitements complémentaires visant le rachis et la cellulalgie locale permettent la reprise d'une vie presque normale. Mais elle ne peut courir et reste très gênée dans la position assise prolongée. Les traitements vertébraux n'améliorent plus la situation. Instruits par nos découvertes anatomiques (possibilité de compression canalaire), nous lui proposons l'intervention. L'opération (Pr Touzard et Pr Doursounian) découvre le rameau perforant comprimé au niveau de la crête iliaque avec une dilatation présténotique. Après cette intervention, la patiente est complètement soulagée. Cinq ans plus tard, le résultat se maintient.

Pseudoméralgie paresthésique

Ici, le patient souffre de dysesthésies de la face externe de la cuisse qui évoquent la méralgie paresthésique, mais la topographie est plus haute, plus externe que dans la méralgie, ce qu'objective bien la zone douloureuse au « pincé-roulé ».

Pseudosciatique

La douleur irradie vers la région fessière à la face externe de la cuisse et la face externe du genou. Elle survient par crises plus ou moins durables évoquant des épisodes de sciatique tronquée.

Dans une de nos observations, la symptomatologie était particulièrement douloureuse. L'origine était mixte, à la fois vertébrale et locale.

Observation : Mme S., 50 ans

Cette femme active présente depuis 6 ans des épisodes très douloureux, l'obligeant au repos allongé qui la calme imparfaitement. La douleur siège à la partie externe de la fesse gauche et irradie jus-

© 2009 Elsevier Masson SAS. Tous droits réservés

qu'à la face externe du genou. Cette patiente qui voyage beaucoup a été hospitalisée à différentes reprises dans différents pays. Le diagnostic de sciatique L5 a généralement été retenu, malgré l'absence de signe de Lasègue net, mais les infiltrations épidurales, et même intradurales, ont été sans effet. Les crises durent une quinzaine de jours et se répètent de plus en plus souvent (six la dernière année).

Plusieurs examens tomodensitométriques ont été pratiqués à différentes périodes. Tous sont normaux pour les étages lombaires inférieurs explorés. Un orthopédiste américain enlève un gros hématome calcifié fessier... mais ne soulage pas la patiente.

Nous la voyons au cours d'une crise aiguë qui, comme les précédentes, s'est déclenchée brusquement au cours d'un mouvement minime. Elle souffre beaucoup, se tient très raide, tout mouvement du tronc provoquant une recrudescence douloureuse. La douleur irradie le long de la face externe de la cuisse. Il n'y a pas de signe de Lasègue. Il n'y a aucune manifestation cellulo-téno-périosto-myalgique (CTM) L5 ou S1. En revanche, il existe une bande cellulalgique étroite très douloureuse au « pincé-roulé » qui descend du trochanter à la mi-cuisse. Un point de crête latéral est particulièrement vif. Son infiltration anesthésique apporte un soulagement appréciable, ce qui facilite l'examen et permet de noter la douleur vive du segment T12-L1. Des radiographies aussitôt réalisées ne montrent aucune lésion à ce niveau. La douleur réapparaît un peu atténuée dans les heures qui suivent l'infiltration. Le lendemain, une manipulation portant sur T12-L1 apporte aussitôt une amélioration qui lui permet de se déplacer. Quelques traitements complémentaires (manipulation, infiltration articulaire postérieure, infiltrations du point de crête latéral) vont amener un soulagement total pendant 1 année. Une récidive est provoquée par un faux mouvement du tronc. Les mêmes signes (atténués) que précédemment sont retrouvés. Revue 1 an plus tard, elle n'avait plus présenté de crise.

Dans cette forme, il est peu fréquent que la douleur soit très aiguë. Elle est habituellement subaiguë.

N.B. *Il n'est pas rare de trouver à l'examen systématique une bande cellulalgique verticale à la face externe de la cuisse chez des sujets qui ne souffrent pas. Il peut en être ainsi longtemps, comme pour toutes les manifestations CTM inactives, jusqu'à ce que pour une raison quelconque se déclenche la douleur, isolée ou associée à une lombalgie ou à une douleur abdominale (voir « Syndrome de la jonction dorsolombaire », p. 353).*

■ Traitement

Le traitement est, selon les cas, purement vertébral, à la fois vertébral et local, ou seulement local.

Il est d'abord vertébral lorsqu'un segment de la jonction dorsolombaire est douloureux à l'examen segmentaire (manipulation, infiltration articulaire).

Il est local s'il s'agit d'un syndrome canalaire isolé, en apparence tout au moins. En pratique c'est assez rare, mais le facteur vertébral initial peut s'être estompé.

Le traitement local consiste dans l'infiltration du point de crête latéral avec un mélange d'anesthésique local à 0,5 % et d'un dérivé cortisoné.

Dans les cas insuffisamment ou trop passagèrement soulagés, l'intervention chirurgicale peut être indiquée (5 cas opérés dans notre série de 103 cas mentionnés en p. 281).

Dans les cas mixtes, il faut associer les deux traitements local et vertébral. Dans les cas chroniques, il convient de traiter aussi la cellulalgie (infiltrations traçantes, massages en pétrissage progressif).

© 2009 Elsevier Masson SAS. Tous droits réservés

34. Céphalées cervicales

La céphalée est la manifestation la plus fréquente, souvent isolée, du *syndrome cervical supérieur* qui sera décrit à part.

Le rôle d'une dysfonction du rachis cervical pouvant provoquer une céphalée n'est pas une notion nouvelle. Edmeads, dans une revue générale, cite entre autres Hilton (1860), Liveing (1873) et Barré (1923) qui ont soulevé cette hypothèse. Mais, écrit-il, si cette origine n'est pas reconnue, c'est qu'il n'y a pas de lésion cervicale démontrable susceptible d'être la source des stimuli nociceptifs responsables.

Les critères proposés par l'International Headache Society (IHS) ne caractérisent qu'un très faible nombre de céphalées cervicales, ce qui contraste avec le nombre de céphalées communes qui sont régulièrement soulagées par un traitement cervical approprié.

Le concept de « dérangement douloureux intervertébral mineur » (DDIM) apporte une réponse satisfaisante à la remarque faite par Edmeads, tandis que le syndrome cellulo-téno-périosto-myalgique (CTM) segmentaire qu'il détermine nous fournit une sémiologie fiable. Après étude, The Quebec Headache Study Group (Meloche, Bergeron et al.) a donné son approbation au concept et à la sémiologie proposés ici, ce qui a fait l'objet d'une publication dans la revue *Headache*.

En présence d'une céphalée banale et chronique, l'origine cervicale n'est généralement évoquée que si la douleur a une topographie postérieure et si le rachis cervical supérieur présente des signes d'atteinte radiologique (arthrose articulaire postérieure notamment), ou si on provoque la céphalée en imposant certaines positions au rachis cervical. Tout ceci n'est pas courant dans les céphalées cervicales communes soulagées par le traitement cervical.

Le rachis cervical joue donc, pour la plupart des auteurs, un rôle peu fréquent (1 % pour Nick) dans les céphalées communes. L'origine musculaire cervicale, statique ou posturale est parfois évoquée. D'une manière générale, les céphalées communes sont attribuées à une origine psychique (80 % pour Wolf et Wolff), la contracture des muscles de la nuque traduisant un conflit affectif ou un surmenage : c'est la « céphalée de tension » (« *tension headache* »). Cette « céphalée de tension » nous paraît être le plus souvent une céphalée cervicale déclenchée par un facteur psychologique. La suppression du facteur cervical fait disparaître la céphalée ou diminue notablement sa fréquence et son intensité. Dans notre expérience, ce facteur cervical est de loin la cause la plus fréquente des céphalées communes.

Mais il ne faut pas oublier que la céphalée est un symptôme très banal aux multiples causes.

Bien que les statistiques montrent que seulement 2 à 3 céphalées sur 1 000 répondent à une origine grave (Nick), il faut être attentif, et avant de classer une céphalée dans la catégorie « commune ou banale », il faut avoir procédé à un interrogatoire minutieux, temps capital, et pratiqué un examen complet. Lorsque le doute subsiste, il faut avoir recours à des examens complémentaires, ou à des avis spécialisés.

■ Caractères habituels des céphalées cervicales

Elles sont unilatérales. Leur topographie est fixe lors des différentes crises, toujours droite ou toujours gauche pour un même patient. Avec le temps, elles peuvent se bilatéraliser, de même que les signes d'examen. Elles ont une sémiologie qui leur est propre (R. Maigne, 1968, 1976, 1981).

Douleurs d'origine vertébrale. Comprendre, diagnostiquer et traiter
© 2009 Elsevier Masson SAS. Tous droits réservés

Pour un patient donné, le facteur déclenchant la crise peut être toujours le même ou au contraire variable d'une crise à l'autre : postural, psychique, digestif, menstruel, etc.

La céphalée cervicale se rencontre assez fréquemment chez des sujets dont le seuil de tolérance est très bas. La plus légère dysfonction vertébrale qui n'est pas symptomatique, lorsque l'état physique ou psychique est bon, déclenche le phénomène douloureux chez des petits déprimés, des anxieux ou des « spasmophiles » (Duc, Janel), etc. Chez ces sujets, le facteur psychique sera souvent, à tort, seul retenu. C'est surtout le cas de nombre de céphalées dites « de tension ».

Les crises peuvent être espacées ou rapprochées, violentes ou modérées, durer de quelques heures à quelques jours.

Contrairement à ce qui est parfois affirmé, il est exceptionnel de provoquer la céphalée par telle ou telle position de la tête ou du cou. Les radiographies du rachis cervical supérieur sont, dans l'immense majorité des cas, normales. L'existence de lésions arthrosiques n'implique pas automatiquement leur responsabilité. Il ne faut pas attacher une valeur particulière à une éventuelle diminution de la mobilité active ou passive ; elle traduit certes l'existence d'un problème cervical, mais ne permet pas de préjuger de l'origine cervicale de la céphalée.

Chez un céphalalgique chronique ou qui présente des crises épisodiques identiques, la sémiologie qui est proposée ci-après est permanente. Elle est retrouvée même en dehors des crises, que celles-ci soient fréquentes ou espacées.

Le traitement cervical approprié est régulièrement efficace. Il fait disparaître les crises et les signes cliniques d'examen, même si les habituels facteurs déclenchants persistent.

■ Sémiologie

Les signes caractéristiques seront recherchés :
– au niveau du rachis cervical supérieur ;
– dans les territoires cutanés et musculaires des nerfs concernés, c'est-à-dire : C1, C2, C3, et aussi dans le territoire cutané du trijumeau, divisions ophtalmique et maxillaire supérieure.

Au niveau du rachis cervical

Point articulaire C2-C3

Un signe essentiel, facile à identifier, est une douleur à la palpation de l'articulation C2-C3 du côté de la céphalée habituelle. Elle doit impérativement être recherchée sur le sujet allongé sur le dos, bien détendu, la tête du patient reposant sur les mains du médecin, placées côte à côte en supination.

On recherche une tension des m. sous-occipitaux, habituellement unilatérale. Ils peuvent présenter des points gâchettes.

L'articulation C2-C3 est la plus haute que l'on puisse palper, au ras de l'occiput. Cette recherche se fait avec la pulpe des index qui glissent lentement à droite et à gauche de bas en haut, le long des gouttières paravertébrales, avec une pression modérée (à adapter), en insistant par des petits mouvements de va-et-vient au niveau de chaque massif articulaire postérieur.

Cette douleur unilatérale C2-C3 traduit, le plus souvent, un DDIM portant sur l'un des segments du rachis cervical supérieur.

Le segment C2-C3 se trouve à la jonction des deux parties du rachis cervical :
– l'inférieure, qui comprend les cinq dernières vertèbres dont les caractéristiques biomécaniques sont les mêmes et qui fonctionnent toutes d'une manière synchrone ;
– la supérieure, qui comprend atlas et axis, vertèbres dont la grande mobilité permet d'ajuster avec précision les mouvements les plus fins et les plus variés de la tête.

Les éventuelles dysfonctions isolées des articulations occiput-atlas et atlas-axis ne peuvent être clairement objectivées. Certains signes d'examen palpatoire ou radiologique ont été proposés. Ils ne nous paraissent être que des signes de présomption.

Mais il faut noter que toute dysfonction isolée – éventuelle – portant sur C0-C1 ou sur C1-C2 perturbe aussi l'ensemble du rachis cervical supérieur, qui fonctionne comme un tout. Cette perturbation se répercute à la jonction de celui-ci avec le rachis cervical inférieur, aux caractères biomécaniques différents donc sur C2-C3.

Cordons myalgiques et points gâchettes

Ainsi, la douleur de l'articulation C2-C3 à la palpation est le reflet de l'ensemble des perturbations mécaniques du *rachis cervical supérieur*. Sa disparition, après traitement, traduit le retour à la normale des fonctions musculoarticulaires de l'ensemble.

Le rôle des petits m. sous-occipitaux, tendus à la palpation, est sans doute important dans l'entretien de ces dysfonctions par les cordons myalgiques qu'ils présentent souvent, et qui persistent parfois

© 2009 Elsevier Masson SAS. Tous droits réservés

malgré le traitement vertébral, nécessitant alors un traitement local. La pression sur les points gâchettes – de ces muscles – peut reproduire la douleur occipitale et même temporale habituelle. Ces muscles sont innervés par la branche postérieure de C1.

Un rameau de C2 participe à l'innervation du m. sterno-cléido-mastoïdien en addition à son innervation par le n. spinal (XIe paire) et forme l'innervation proprioceptive. La présence de petits cordons myalgiques et de points gâchettes dans ce muscle est donc tout à fait compréhensible. L'irritation de ces points gâchettes déclenche des douleurs cervico-occipitales et fronto-sus-orbitaires. Ils disparaissent habituellement avec le traitement cervical. Un rameau de C3 et de C4 participe à l'innervation du trapèze.

Les points gâchettes du sterno-cléido-mastoïdien et du trapèze peuvent aussi être dus à des contraintes spécifiques locales du muscle telles que l'habitude de coincer l'écouteur téléphonique entre oreille et épaule (Travell et Simons). Mais ceci n'est pas non plus sans affecter le rachis cervical supérieur.

Signes craniofaciaux et cutanés

Ils sont retrouvés au niveau des territoires cutanés et musculaires des nerfs concernés, c'est-à-dire C1, C2, C3. Les branches postérieures de ces derniers innervent le cuir chevelu jusqu'à la ligne biauriculaire, C3 étant le plus médial, C2 le plus latéral. Leurs branches antérieures innervent la région crânienne périauriculaire postérieure, et la peau de l'angle de la mâchoire.

D'autres signes sont retrouvés dans le territoire cutané du trijumeau division ophtalmique et maxillaire supérieure. Ceci est dû aux connexions entre le noyau sensitif du V et les trois premiers nerfs cervicaux.

■ Différents aspects des céphalées cervicales

Trois formes de céphalée cervicale peuvent être schématiquement décrites (R. Maigne). Elles peuvent être isolées ou associées :
- *occipitale* (figure 34.1a) ;
- *occipito-temporo-maxillaire* (figure 34.1b) ;
- *sus-orbitaire*, la plus fréquente. Elle correspond à une projection de la douleur cervicale dans le territoire du trijumeau (figure 34.1c).

Ces formes sont isolées ou diversement associées.

Céphalée occipitale

Elle est ressentie dans la région occipitale et peut irradier jusqu'au vertex. Elle correspond au territoire des branches postérieures de C2 et C3 (figure 34.2). Isolée, elle représente environ 20 % des céphalées cervicales, mais elle est souvent associée sur un mode mineur aux autres formes.

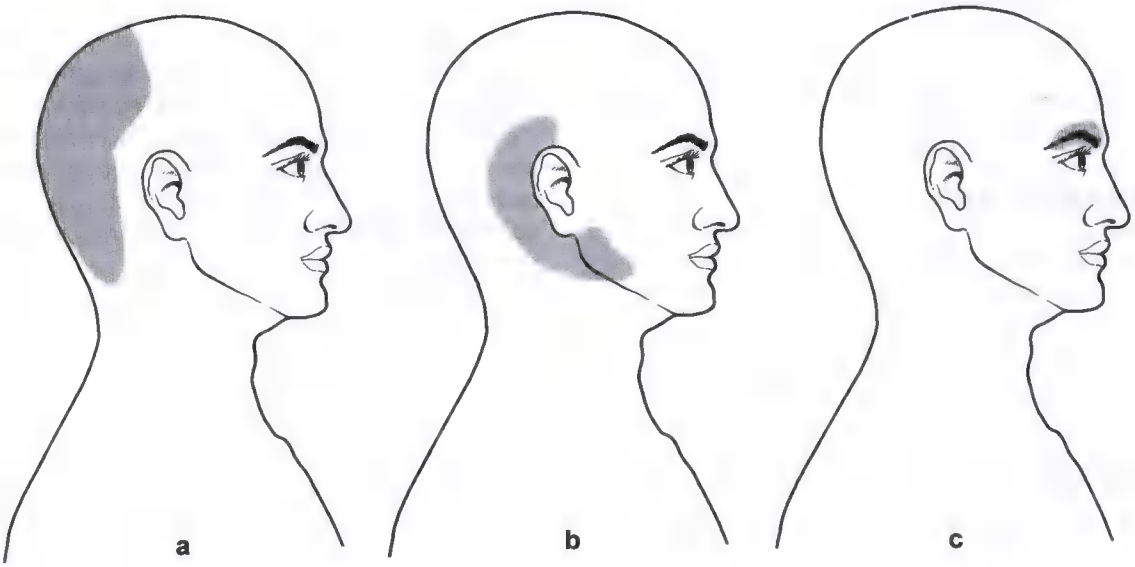

Figure 34.1. Les trois types de céphalée cervicale (R. Maigne) : a. La forme occipitale. b. La forme occipito-temporo-maxillaire. c. La forme sus-orbitaire (la plus fréquente). Ces formes peuvent s'associer.

© 2009 Elsevier Masson SAS. Tous droits réservés

La *forme aiguë* constitue la névralgie d'Arnold – qui peut avoir d'autres causes ; celle-ci est rare avec ses paroxysmes généralement provoqués par des mouvements brusques du cou.

La *forme chronique* est fréquente. Elle est responsable de céphalées occipitales survenant par périodes de durée et d'intensité extrêmement variables.

Dans les deux cas existe un « signe de la friction ».

« Signe de la friction du cuir chevelu » (R. Maigne)

La friction du cuir chevelu remplace ici la manœuvre du « pincé-roulé ». Elle consiste à appuyer fermement avec la pulpe des doigts le cuir chevelu sur le crâne et à le mobiliser par des petits mouvements de va-et-vient (figure 34.3).

Cette manœuvre est indolore sur un cuir chevelu normal. Elle est très désagréable et même douloureuse en cas de céphalée occipitale d'origine cervicale, du côté où est retrouvée la douleur articulaire postérieure C2-C3.

Le territoire douloureux à la friction peut correspondre :
– à celui de la branche postérieure de C3 qui innerve la zone paramédiane ;
– à celui de la branche postérieure de C2 qui innerve la partie latérale du crâne (figures 34.2 et 34.4).

Il peut être plus diffus, mais ne dépasse pas la ligne biauriculaire.

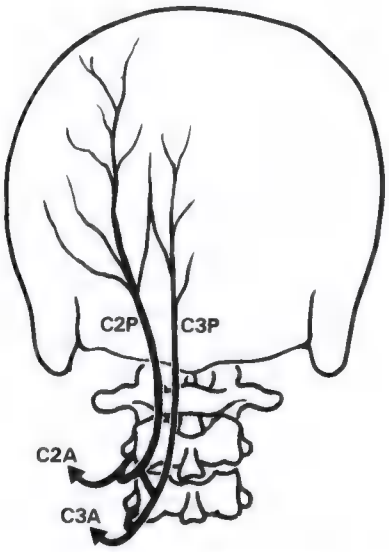

Figure 34.2. Les branches postérieures de C2 et de C3 (C2 P et C3 P). Les branches antérieures de C2 et C3 (C2A et C3A) (d'après G. Lazorthes).

Rappelons que la région périauriculaire reçoit aussi son innervation de C2 et de C3, mais elle provient de leurs branches antérieures.

Céphalée occipito-temporo-maxillaire

Elle occupe la région pariétale rétroauriculaire, mastoïdienne et irradie vers le maxillaire inférieur (figure 34.1b). C'est le territoire de la branche antérieure de C2 et accessoirement de C3 qui est concerné.

Elle est objectivée du côté de la douleur articulaire postérieure C2-C3 par :
– un « signe de la friction » du cuir chevelu douloureux dans le territoire rétroauriculaire innervé par des rameaux issus du plexus cervical superficiel (branche antérieure de C2, accessoirement de C3) [figure 34.4] ;
– une douleur au « pincé-roulé » de la peau, de la région de l'angle de la mâchoire (figure 34.5).

Un pli de peau est fermement pincé entre pouce et index et malaxé entre ces deux doigts. Cette manœuvre doit être bien dosée et doit être comparative avec le côté opposé. Elle demande, comme

Figure 34.3. Le « signe de la friction » (R. Maigne). Les doigts frottent le cuir chevelu contre le crâne, testant sa sensibilité. Cette manœuvre est douloureuse dans le territoire innervé par le rameau nerveux irrité. Elle remplace ici le pincé-roulé.

© 2009 Elsevier Masson SAS. Tous droits réservés

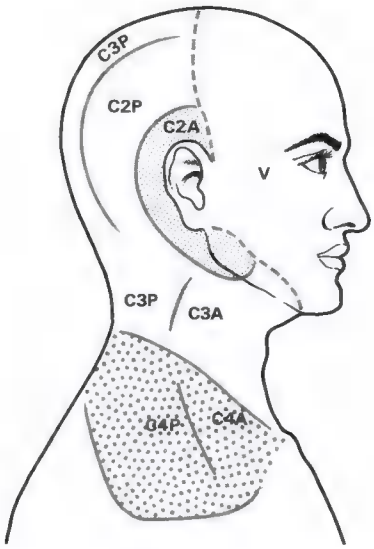

Figure 34.4. Les topographies d'innervation :
– C2P = branche postérieure de C2 ;
– C2A = branche antérieure de C2 ;
– C3A et C3P = branches antérieure (A) et postérieure (P) de C3.

Figure 34.5. Signe du « pincé-roulé de la peau de l'angle de la mâchoire » (C2 A) (R. Maigne).

toutes celles qui sont proposées ici, une certaine habitude. Le signe est positif si la manœuvre est douloureuse (le pli peut être épaissi). Elle est indolore du côté opposé si l'atteinte est unilatérale.

C'est le « *signe de l'angle de la mâchoire* » (R. Maigne). Cette région de peau (encoche massétérine) est innervée par la branche antérieure de C2 et non par le trijumeau.

Isolée, cette forme représente environ 5 % des cas de céphalées cervicales. Mais elle est plus souvent associée sur un mode mineur à une autre forme, ses signes spécifiques d'examen étant présents.

Elle est souvent confondue avec des douleurs provenant de l'articulation temporomaxillaire ou des m. masticateurs.

Céphalée sus-orbitaire

C'est la plus fréquente des céphalées cervicales (67 % des cas dans nos statistiques). La topographie de la douleur est habituellement sus-orbitaire, parfois occipito-sus-orbitaire, et dans quelques cas rétro-orbitaire.

Elle s'accompagne toujours d'un signe particulier, le « *signe du sourcil* ». Celui-ci a fait l'objet de nombreuses critiques lorsqu'il a été publié (R. Maigne, 1976).

Ce « signe du sourcil », tout comme le « signe de la joue » décrit ci-dessous, concerne un territoire qui appartient au territoire du n. trijumeau. Ceci s'explique par les connexions qui existent entre les trois premiers n. cervicaux et le noyau sensitif du V dont G. Lazorthes avait depuis longtemps fait mention. Ces connexions ont été démontrées par Kerr. Elles sont parfaitement admises maintenant par l'ensemble des auteurs. Nous n'en avions pas connaissance lors de notre première description du « signe du sourcil ». Nous avions simplement constaté sa disparition immédiate lorsque C2-C3 devenait indolore par manipulation ou infiltration.

Le noyau gélatineux du trijumeau descend très bas et est en continuation avec les cordons postérieurs de la moelle. Des filets de C1, C2 et même de C3 participent au contingent ophtalmique et même au contingent maxillaire supérieur du trijumeau. Il est généralement admis que les fibres véhiculant les sensations douloureuses ont une projection basse dans la partie inférieure du noyau gélatineux au niveau des deux ou trois premiers segments médullaires.

Quel que soit le mécanisme en cause, il faut noter que le « signe du sourcil » est un signe commun à la souffrance des trois premiers segments cervicaux, comme l'est aussi la douleur articulaire postérieure C2-C3 à la palpation.

© 2009 Elsevier Masson SAS. Tous droits réservés

« *Signe du sourcil* » *(R. Maigne)*

Le sourcil est fermement pincé – mais sans excès – entre pouce et index ; il est malaxé, roulé comme on le ferait d'une cigarette. Il est exploré de la racine à la queue en débordant sur la peau du front (figure 34.6). Il est comparé avec le côté opposé en faisant varier la force du pincement.

Lorsque le signe est positif, le pli est douloureux et souvent épaissi sur toute l'étendue du sourcil, parfois sur une partie seulement.

Ce signe n'est retrouvé que du côté de la céphalée habituelle, qui est en règle celui de la douleur articulaire C2-C3. La manœuvre est indolore sur l'autre sourcil, sauf en cas de bilatéralité.

Le lien entre ce signe du sourcil et le rachis paraît étonnant. Mais comme nous l'avions signalé lors de notre première publication, l'injection de quelques gouttes d'un anesthésique local à 0,5 % faite au contact strict de l'articulation douloureuse C2-C3, après aspiration, provoque en quelques instants la disparition de l'épaississement et de la douleur du pli du sourcil. Le même résultat peut être obtenu après une manipulation appropriée qui rend l'articulation C2-C3 indolore (figure 34.7).

À l'inverse, une manipulation mal faite qui augmente la douleur C2-C3 accentue aussi la sensibilité du sourcil et peut également déclencher la céphalée.

Nous n'avons pas retrouvé ce signe dans les migraines vraies, même lorsqu'elles ont une irradiation dominante vers l'œil, ni dans les autres formes de céphalée (sinusites, céphalées psychiques, etc.).

Cette forme de céphalée sus-orbitaire peut se présenter sous trois aspects :
– celui d'une céphalée banale plus ou moins violente, plus ou moins fréquente mais sans signe associé ;
– celui d'une céphalée avec des signes vasculaires du même côté : rhinorrhée, larmoiement, narine bouchée ;
– celui d'une migraine avec tous les signes classiques de celle-ci, sauf qu'elle siège toujours du même côté.

Il est également fréquent que le vrai migraineux présente, entre ses crises de migraines, des « maux de tête » qu'il différencie parfaitement de sa migraine ; ceux-ci sont souvent d'origine cervicale.

Les fibres ophtalmiques correspondent à la partie inférieure et antérieure du noyau sensitif du V (Lazorthes). Ces contingents communs rendent compréhensible la projection douloureuse sus-orbitaire.

Signe de la joue (R. Maigne)

Chez certains patients présentant un « signe du sourcil », on constate également une douleur au « pincé-roulé » de la peau de la joue située au-dessous de l'os malaire (« signe de la joue »). Cette manœuvre est particulièrement douloureuse dans certaines algies faciales que soulage le traitement cervical.

Figure 34.6. Le « signe du sourcil » (R. Maigne). Le pincé-roulé du sourcil est douloureux et le pli est épaissi du côté de la céphalée. C'est le signe essentiel des céphalées sus-orbitaires d'origine cervicale. Il disparaît par l'infiltration anesthésique de l'articulation C2-C3 ou par la manipulation qui la rend indolore. Ce signe est commun aux trois premiers segments cervicaux.

Figure 34.7. Un exemple de manipulation du rachis cervical supérieur utilisée dans le traitement des céphalées cervicales.

© 2009 Elsevier Masson SAS. Tous droits réservés

Le « signe de la joue », tout comme le « signe du sourcil », s'explique par les connexions existant entre le noyau sensitif du V (n. trijumeau) et les trois premiers n. cervicaux. Il s'agit ici de la division ophtalmique du V pour le « signe du sourcil » et de la division maxillaire supérieure pour le « signe de la joue ».

Forme vasculaire

Un autre mécanisme peut jouer un rôle, rendant compte dans certains cas des formes avec larmoiement, gonflement de la narine ou rhinorrhée.

Des fibres sympathiques parcourent les branches du V et vont au revêtement cutané par les n. sensitifs. Il est admis que ces fibres viennent du sympathique périartériel de la carotide interne.

Après relais dans le ganglion cervical supérieur, elles arrivent au ganglion de Gasser par le plexus péricarotidien interne (G. Lazorthes). Mais il semble que cette classique anastomose cervicogassérienne n'a jamais pu être mise en évidence par les anatomistes.

En revanche, les anastomoses périphériques unissant les branches du V et les plexus vasculaires des collatérales de la carotide externe sont nombreuses (G. Lazorthes). La carotide interne dans son segment intracrânien reçoit du pôle supérieur du ganglion cervical supérieur deux nerfs qui s'anastomosent en plexus et se distribuent aux collatérales et terminales de cette artère, donc à l'artère sus-orbitaire qui sort par le trou sus-orbitaire. Or, le ganglion cervical supérieur est relié par des rameaux communicants aux n. rachidiens C1, C2, C3.

Observation : Mme E. L., 42 ans

Elle souffre depuis une douzaine d'années de céphalées survenant sans cause et par crises de plus en plus violentes et de plus en plus durables. Lorsqu'elle consulte, elle présente trois à quatre crises par mois durant chacune 2 à 3 j sans qu'on puisse noter de cause déclenchante. La topographie est sus- et rétro-orbitaire gauche, la crise débute par un gonflement de la narine gauche et rapidement surviennent une rhinorrhée et un larmoiement du même côté. Examinée, et suivie dans deux services de neurologie, le diagnostic de céphalée vasculaire a été retenu. Elle n'est pas soulagée par les différents anti-migraineux qui lui ont été prescrits, elle se calme avec des doses importantes d'antalgiques.
À l'examen, le sourcil gauche est épaissi et douloureux au « pincé-roulé » tandis que la palpation de l'articulation intervertébrale C2-C3 gauche est également très douloureuse à la palpation. Les radiographies sont normales. Traitée par quatre séances de manipulation progressive et deux infiltrations périarticulaires, elle est très bien soulagée et ne présente aucune autre crise dans l'année qui suit. Mais 6 mois plus tard, elle récidive, sans nez bouché ni larmoiement. À l'examen, aucun des signes précédemment retrouvés ne sont présents. En revanche, vive sensibilité de l'articulation temporomaxillaire. Elle se souvient que les problèmes ont débuté peu après des travaux dentaires. Une rééquilibration de son articulé dentaire éliminera tout symptôme.

La forme vasculaire représente 8,5 % des cas de céphalées cervicales (14 cas sur une série de 162).

Forme migraineuse

Dans quelques cas, on se trouve en présence d'un tableau de migraine vraie répondant aux critères de l'IHS. Il s'agit d'une migraine non alternante, contrairement à la plupart des migraines (80 %). Elle siège toujours du même côté, droit ou gauche, chez un même patient lors des crises successives. Elle réagit souvent mal aux antimigraineux. En revanche, le traitement cervical s'y montre régulièrement efficace (voir « Migraines cervicales », p. 294). Récemment, l'IHS a élargi les critères concernant les migraines, ce qui explique les forts pourcentages des statistiques : 20 % de la population des adultes de plus de 18 ans seraient considérés comme migraineux. Ces nouveaux critères assimilent les migraineux stricts (11 %) qui répondent à quatre critères IHS de la migraine, et les migraineux probables (10 %) qui répondent à trois de ces critères. Il paraît évident que la méconnaissance par cette organisation du facteur cervical est la seule explication possible à ces statistiques qui paraissent bien excessives. C'est pourquoi on rencontre couramment des patients qui ont été étiquetés migraineux dans les centres spécialisés, alors que le facteur cervical est dominant et qu'ils répondent parfaitement au traitement cervical. Ceci dit, quand on interroge ces patients, il n'est pas rare de retrouver dans leur famille des cas de migraine vraie. Il y a sans doute un « terrain migraineux » qui peut donner une teinte particulière à une céphalée cervicale.

Fréquence des céphalées cervicales

Les céphalées cervicales sont fréquentes. Cette fréquence peut dépendre du recrutement ; dans une

© 2009 Elsevier Masson SAS. Tous droits réservés

statistique que nous avions faite il y a quelques années, elles représentaient 80 % des céphalées tout-venant (162 cas sur un échantillonnage continu de 200 cas).

Dans sa thèse, notre élève J.-L. Garcia (1977), utilisant la sémiologie décrite ici et diversifiant son recrutement, arrive à des chiffres identiques sur 110 cas. Son travail illustre aussi l'efficacité du traitement cervical que nous proposons. Il étudie trois groupes de patients présentant des céphalées communes :
– le premier est recruté dans un service de neurologie ;
– le deuxième est recruté dans un service de rhumatologie ;
– le troisième est recruté parmi les consultants de médecine générale, choisis dans un groupe de population facile à suivre (militaires et leurs familles).

Sont ainsi retenus 110 patients. Parmi ceux-ci, 87 répondent aux critères de la céphalée cervicale tels que nous les avons définis ; 78 sont suivis et régulièrement revus. Le traitement par manipulation et éventuellement par infiltration articulaire apporte chez ceux-ci 90 % de bons résultats avec 1 an de recul.

Fréquence des différentes formes

Toutes les formes décrites ci-dessus peuvent être isolées, ou diversement associées entre elles. Toutefois, une topographie douloureuse domine le plus souvent.

Dans les 162 cas de notre étude, la douleur dominante était :
– fronto-sus-orbitaire ou sus-orbitaire dans 110 cas ;
– occipitale dans 35 cas ;
– occipitomaxillaire dans 7 cas ;
– globale dans 10 cas.

Il y a toujours eu corrélation avec les signes d'examen. Mais ceux-ci peuvent être présents sans pour autant que la douleur de crise occupe tous les territoires douloureux à l'examen.

Le « signe du sourcil » peut, par exemple, être positif dans une céphalée cervicale qui n'est douloureuse que dans la région occipitale, mais dans ce cas, le « signe de la friction » est toujours positif.

Remarque : *il va sans dire que les sujets qui présentent à l'examen une douleur articulaire postérieure C2-C3 ne souffrent pas tous de céphalée. En revanche, ceux qui présentent aussi les autres signes de la sémiologie craniofaciale que nous proposons sont assez nombreux à avoir des céphalées, au moins passagères et discrètes.*

■ Traitement

Le traitement apporte la confirmation de l'origine cervicale de la céphalée, en faisant disparaître les signes d'examen et en soulageant le patient.

Traitements manuels

Ils sont ici au premier plan.

Détente et étirements

Il est toujours bon de commencer par des manœuvres de détente des m. sous-occipitaux pour mieux apprécier leur état et les relâcher (figures 34.8 et 34.9). Lors de manœuvres d'étirement transversal bref (figure 34.10), on agit avec la pulpe des doigts, en étirant les faisceaux musculaires vers l'épineuse de C2, comme si on voulait les faire sauter par dessus celle-ci. Bien faite, cette manœuvre n'est à répéter que deux ou trois fois. Elle peut être remplacée par des manœuvres plus douces, toujours pratiquées sans imposer aucun mouvement au rachis, sur le sujet allongé sur le dos. Leur effet est très variable mais toujours utile pour préparer aux manœuvres de mobilisation.

Celles-ci seront faites dans une seule direction. On commencera par exemple par des rotations gauches, si le point articulaire douloureux est droit. Elles seront faites en accentuant progressivement le mouvement jusqu'à la mise en tension répétée trois ou quatre fois. Si ces manœuvres ont un effet

Figure 34.8. Pétrissage des muscles sous-occipitaux : le patient est en *décubitus dorsal*. L'opération se tient debout ou assis à sa tête. De la pulpe des doigts des deux mains, l'opérateur va effectuer un pétrissage profond des muscles sous-occipitaux. Cette manœuvre est très décontractante, très sédative.

© 2009 Elsevier Masson SAS. Tous droits réservés

Figure 34.9. Étirement sous-occipital. Le patient est *couché sur le dos*. Le dos des mains et des poignets reposent sur la table, les doigts très solidement maintenus en crochet agrippent le bord inférieur de l'occiput ; les poignets s'appuyant fermement sur la table permettent aux mains qui se soulèvent de faire levier étirant ainsi occiput et muscles sous-occipitaux.

favorable sur la tension des m. sous-occipitaux, sur la douleur C2-C3 et sur le signe du sourcil, elles indiquent le sens de la manipulation à faire, si celle-ci est décidée.

Dans le cas contraire – mauvaise réponse aux manœuvres de mobilisation – celles-ci seront abandonnées, et le mouvement inverse sera pratiqué pour juger de son effet. S'il est favorable, il indiquera le sens de la manipulation à faire. Ce choix de direction, facile à trouver dans certains cas, peut être difficile dans d'autres, et cette manière de procéder est très utile. L'infiltration est alors la solution.

Manipulation

Ces manœuvres de détente, d'étirement transversal et de mobilisation peuvent suffire pour neutraliser la douleur articulaire C2-C3 et faire disparaître les autres signes. Mais bien souvent, il sera nécessaire d'aller plus loin et d'utiliser la manipulation. À condition bien sûr qu'elle ne soit pas contre-indiquée par l'état du rachis ou l'état vasculaire (tests de posture) et qu'elle soit aussi techniquement possible. Elle sera pratiquée en respectant strictement les règles d'application données dans ce livre. Pour être efficace, elle doit être très précise et parfaitement exécutée du bout des doigts.

Deux à cinq séances sont nécessaires selon les cas. Dès les premières manœuvres, l'effet sur le « signe du sourcil » permet de faire un pronostic. Une réaction dans la nuit qui suit la première séance n'est pas rare. Le patient doit être prévenu.

Infiltration articulaire postérieure C2-C3

Elle est utile si la manipulation est contre-indiquée ou insuffisante. Pour exécuter l'injection, on fait asseoir le patient sur un tabouret, son front posé sur une table. Le point d'injection se situe au niveau du point articulaire postérieur douloureux C2-C3 à 1 cm environ en dehors de l'épineuse de C2 facilement repérable (figure 34.11).

L'*infiltration* est réalisée avec 0,5 ml d'un dérivé cortisoné, injecté *strictement au contact osseux* après

Figure 34.10. Étirement transversal des muscles para-épineux. La pulpe des doigts accroche les cordons musculaires et les étire, comme si l'on voulait les faire sauter de l'autre côté de l'épineuse.

Figure 34.11. L'infiltration articulaire postérieure C2-C3.

© 2009 Elsevier Masson SAS. Tous droits réservés

vérification par aspiration de l'absence de sang ou de liquide. Il est préférable pour éviter tout risque d'accident d'utiliser un dérivé cortisoné qui peut être injecté en intradurale et en intravasculaire sans inconvénients. Il est fortement recommandé d'éviter les anesthésiques locaux.

Autres traitements

Le massage des plans cutanés de la nuque s'ils sont épaissis par une cellulite, ou celui des cordons myalgiques sous-occipitaux, est un complément très utile, même si le patient est soulagé de sa céphalée.

Il est souvent utile, s'ils persistent, de traiter les « points myalgiques » des m. sterno-cléido-mastoïdiens et même du trapèze. Ce dernier, outre son innervation par le n. spinal (XIe paire), reçoit des rameaux de C3. Or, il n'est pas rare de trouver associée à une douleur articulaire C2-C3 une douleur C3-C4 responsable des cordons myalgiques du trapèze. Les points gâchettes de ces cordons – qui peuvent aussi avoir une origine locale – sont susceptibles d'être responsables de douleurs occipitales ou temporales (figure 34.12).

Remarques : *là comme ailleurs, le traitement cervical qui soulage le patient ne règle pas toujours définitivement le problème. Cela arrive, mais bien souvent la récidive se produit, car le segment vertébral qui a présenté le DDIM responsable reste vulnérable. Il existe généralement une cause simple à son entretien, comme par exemple dormir sur le ventre ; la correction de ce facteur est essentielle.*

Si un premier traitement cervical, fait de une à six séances, apporte un net soulagement, il faut considérer cela comme la preuve de l'origine cervicale de la céphalée. Le traitement à long terme variera selon les patients. Certains sont soulagés en deux à trois séances et ne récidiveront jamais. D'autres récidiveront plus ou moins facilement. Dans ces cas, une surveillance régulière et un traitement cervical adapté seront indispensables, mais l'expérience montre que celui-ci est de plus en plus espacé, de l'ordre de une à trois fois par an, si les conseils posturaux élémentaires sont bien suivis. Dans ces conditions, le segment responsable devient de moins en moins vulnérable.

Figure 34.12. Recherche de cordons myalgiques et de points gâchettes dans le sterno-cléido-mastoïdien. La pression sur ces points peut provoquer une irradiation occipito-orbitaire et reproduire la douleur de la céphalée habituelle.

Conseils posturaux

Ils sont essentiels. Ce sont souvent des mauvaises habitudes posturales ou gestuelles qui sont à l'origine des DDIMs chroniques ou qui les entretiennent. Il est donc important de les détecter et de les corriger même après un traitement parfaitement réussi. L'expérience nous apprend en effet que le segment traité reste vulnérable pendant quelques temps, même si tout semble normal à l'examen, Dans le cas du rachis cervical, dormir sur le ventre ou lire au lit sont souvent la raison de récidives. Dormir sur le ventre oblige le cou et la tête à une torsion qui favorise et entretient ces dérangements intervertébraux mineurs cervicaux. La meilleure rééducation consiste à dormir avec un T-shirt serré, à la face antérieure duquel sont cousus deux ou trois très gros boutons en matière dure. L'inconfort qu'ils provoquent en position ventrale oblige le patient à changer de position. Au bout de 3 ou 4 semaines, il est généralement déconditionné de sa mauvaise position, mais il est important qu'il remette ce même T-shirt de temps en temps pour voir s'il ne récidive pas. Lire au lit est aussi un facteur très défavorable.

Il faut également enseigner au sujet d'éviter les rotations extrêmes du cou (marche arrière prolongée en auto par exemple).

© 2009 Elsevier Masson SAS. Tous droits réservés

35. Migraines cervicales

■ Migraine vraie

Nombre de céphalées sont abusivement qualifiées de migraines. La migraine vraie est une affection fréquente qui touche plus les femmes que les hommes. Elle survient par crises paroxystiques qui durent quelques heures, et est habituellement précédée de prodromes bien connus du sujet. La douleur unilatérale, pulsatile s'accompagne de photophobie, souvent de pâleur, de nausées ou de vomissements. Elle est le plus souvent alternante (droite-gauche) d'une crise à l'autre (80 % des cas) et débute fréquemment chez le sujet très jeune, avant 10 ans. Le caractère familial est habituel.

Elle est d'origine artérielle, mais on en ignore le primum movens. Elle peut présenter des formes cliniques particulières : migraine ophtalmique, migraine accompagnée, équivalents migraineux, etc.

La migraine ainsi décrite n'a aucun rapport avec le rachis cervical, mais un migraineux authentique peut présenter aussi des céphalées cervicales. Il différencie fort bien ses deux types de « mal de tête ».

Toutefois, il existe des céphalées présentant les critères admis de la migraine qui ont une composante ou une origine cervicale. Un premier type de migraine cervicale a été décrit par Bartschi-Rochaix. Nous en décrirons un second fondé sur la sémiologie décrite ici, et son soulagement par le traitement cervical.

■ Migraine cervicale

Syndrome migraineux d'origine cervicale de Bartschi-Rochaix

Les proliférations ostéophytiques et les réactions inflammatoires lors de leur formation entraînent, selon cet auteur, des angiospasmes dans le territoire de l'artère vertébrale.

Pour Taptas, Ricard, Girard et Dupasquier, les discopathies cervicales agissent essentiellement sur les fibres préganglionnaires des rameaux communicants blancs unissant la chaîne sympathique cervicale à l'axe cérébrospinal, en suivant le trajet des cinq dernières racines cervicales. L'irritation de ces éléments entraînerait des troubles vasomoteurs dans tout le système carotidien extracrânien et intracrânien.

Migraine et rachis cervical supérieur

Il est une autre forme de migraine cervicale qui ne trouve pas son origine au niveau du rachis cervical moyen ou inférieur, mais du rachis cervical supérieur (R. Maigne).

Les céphalées sus-orbitaires d'origine cervicale peuvent, nous l'avons vu plus haut, avoir une note vasomotrice nette et s'accompagner de nausées chez certains patients.

Chez d'autres, le caractère migraineux est net. Il l'est tellement que la plupart des patients que nous avons pu examiner avaient consulté dans des services ou des centres spécialisés où le diagnostic de « migraine » avait été posé. Mais ils répondaient souvent assez mal ou pas du tout aux traitements antimigraineux habituels.

Ces migraines cervicales que nous isolons ont plusieurs autres particularités :

– elles ne sont pas alternantes ; elles siègent toujours du même côté, droit ou gauche ;

– elles présentent les signes habituels aux céphalées cervicales que nous avons décrits : le signe du sourcil est toujours présent de même que la douleur articulaire postérieure C2-C3 du côté de la crise habituelle ;

Douleurs d'origine vertébrale. Comprendre, diagnostiquer et traiter
© 2009 Elsevier Masson SAS. Tous droits réservés

– elles répondent très bien au traitement cervical (manipulation, éventuellement infiltration articulaire postérieure).

L'observation suivante est caractéristique.

Observation : femme de 41 ans, commerçante

Elle souffre de céphalées rebelles à allure migraineuse depuis 10 ans. Huit ans auparavant, elle a subi lors d'un accident de voiture un traumatisme cervical et a présenté des cervicalgies et des céphalées frontales qui se sont calmées progressivement au bout de 1 an.

Il y a 10 ans, sans cause apparente, elle présente à nouveau des crises de céphalées frontales *toujours gauches*, avec une impression de tiraillement rétro-orbitaire. Ces céphalées s'accompagnent d'une obstruction nasale du même côté et, lorsque la crise est vive, d'une abondante rhinorrhée, tandis que l'œil gauche larmoie. Elle cherche le calme, le noir, vomit parfois. Les crises deviennent très vite quotidiennes. Différents calmants sont essayés en vain. Après examens ORL et ophtalmologique normaux, un premier consultant prescrit un antidépresseur pendant 1 an sans le moindre effet. Dirigée alors sur un stomatologue, une dent de sagesse incluse à gauche est extraite. L'avulsion est sans effet sur les céphalées. Adressée en consultation à un neurologue, celui-ci pose le diagnostic de migraine vraie. Les différents essais thérapeutiques – dihydroergotamine, ergotamine caféinée, dimétotiazine, etc. – ont un effet nul. Seule l'amidopyrine à fortes doses a un effet atténuateur. Elle est finalement hospitalisée dans un service de neurologie où tous les examens sont normaux. La dihydroergotamine est prescrite à nouveau sans résultat. Les crises s'intensifient et la handicapent considérablement dans sa profession. Elle est alors hospitalisée dans un deuxième service de neurologie. Là aussi, les explorations pratiquées sont normales. Un troisième neurologue – éminent spécialiste des céphalées – demande un bilan allergique. Les tests sont positifs aux moisissures et à la poussière. Un an de désensibilisation n'influence pas la migraine qui garde tous ses caractères. Elle a alors recours à un guérisseur ; il conseille des bains de mains avec des plantes et des bains de siège... Cela reste sans effet... Elle consulte donc dans un autre service de neurologie. On confirme le diagnostic de migraine. On institue un traitement au méthysergide qui apporte une légère amélioration ; une urographie de contrôle est faite tous les 6 mois. La troisième montre un début de fibrose rétropéritonéale et oblige à l'arrêt du traitement. Son médecin généraliste la remet à fortes doses d'antalgiques qui la soulagent un peu. Au retour, elle consulte dans le même service de neurologie. Devant tous ces échecs, on lui explique que ses ennuis sont sans doute psychiques. On trouve une raison à cela dans la présence de sa mère au foyer, avec laquelle, pourtant, elle ne pense avoir aucun problème majeur. Un concours de circonstances fait que sa mère doit partir. Mais cela n'influence en rien les maux de tête... C'est alors qu'un nouveau médecin consulté pendant des vacances dans le Sud-Ouest nous l'adresse. Il s'agit d'une femme qui ne peut arrêter son travail (commerce qu'elle tient seule) et qui est très handicapée par des crises quasi quotidiennes. La topographie fixe, *toujours gauche*, la négativité des examens, conduisent à examiner avec attention le rachis cervical. On a déjà fait des clichés, mais *ceux-ci étant normaux*, on a *éliminé cette étiologie*. La palpation de la région sous-occipitale, la patiente étant allongée sur le dos, révèle une très vive douleur de l'articulation interapophysaire C2-C3 gauche. Cette pression reproduit même l'irradiation rétro-orbitaire ressentie lors des crises. À droite et au-dessous, tout est normal. La palpation des plans cutanés sous-occipitaux gauches les montre épaissis, infiltrés et très sensibles dès qu'on ébauche une manœuvre de « pincé-roulé ». La manœuvre du « pincé-roulé du sourcil » à droite est indolore mais à gauche le pli est épaissi, infiltré et très douloureux.

Un test thérapeutique est aussitôt pratiqué ; l'infiltration de l'articulation interapophysaire C2-C3 à gauche fait nettement diminuer en quelques minutes la sensibilité au « pincé-roulé » du sourcil gauche. Un traitement par manipulation associé à l'infiltration cortisonée de C2-C3 gauche est pratiqué. Après le troisième traitement, les crises sont plus rares et moins fortes. Le « pincé-roulé » est à peine sensible. Après le cinquième, disparition des « migraines » et des signes d'examen. Une reprise se manifeste 4 mois plus tard après le port d'une valise. On retrouve le signe du « pincé-roulé » gauche et la sensibilité de C2-C3 gauche. Un seul traitement remet les choses en ordre. Deux ans de recul sans crise.

Il s'agit ici d'une céphalée cervicale à allure typiquement migraineuse.

En résumé, cette femme a souffert pendant 10 ans de migraines sévères. Elle a été hospitalisée trois fois. Elle avait subi une artériographie, une encéphalographie gazeuse, sans compter les multiples investigations de routine plusieurs fois répétées. Un traitement par le méthysergide a déclenché un début de fibrose rétropéritonéale. Elle n'était vraiment soulagée par aucun traitement médicamenteux. Elle a été guérie par quelques manipulations et infiltrations cervicales C2-C3.

© 2009 Elsevier Masson SAS. Tous droits réservés

L'observation suivante est à rapprocher de la précédente.

Observation : Mme C. L., 39 ans, comptable

Migraines depuis l'âge de 16 ans. Au début, liées aux règles, puis survenant aussi en dehors d'elles, augmentant de fréquence depuis les 5 dernières années, après un accident de voiture. Les douleurs sont toujours droites, jamais gauches. Elle a été hospitalisée deux fois dans des services de neurologie. Les investigations ont toutes été négatives. Les examens spécialisés en ORL, stomatologie, ophtalmologie, allergologie, ont aussi été négatifs.

Elle a consulté de nombreux spécialistes. Le diagnostic de migraine vraie a toujours été retenu devant un tableau clinique tout à fait typique.
Échec des différents antimigraineux.
Lorsque nous la voyons, adressée par son médecin traitant, nous constatons une sensibilité C2-C3 droite très vive et un signe du « pincé-roulé du sourcil » très net : pli épaissi et douloureux. Radiologiquement le rachis cervical est normal, sauf une légère dysharmonie de courbure.
Après trois traitements consistant en deux infiltrations cortisonées de l'articulation, puis une manipulation, il y a net soulagement qu'achèvent trois manipulations espacées de 15 j. En 1 an, après le traitement, elle n'a eu que deux crises légères et peu durables après un long voyage.

© 2009 Elsevier Masson SAS. Tous droits réservés

36. Syndrome cervical supérieur

Le syndrome cervical supérieur comporte des céphalées, des troubles de l'équilibre, des troubles auditifs, des troubles visuels, des troubles pharyngo-laryngés, des troubles psychiques.

Les céphalées en sont la manifestation de loin la plus fréquente. Elles sont le plus souvent isolées, parfois diversement associées aux autres symptômes. Elles ont été décrites en détail aux chapitres précédents.

La sémiologie qui y est décrite est commune pour tous les symptômes.

■ Historique

En 1925, Barré et son élève Liéou (thèse en 1928) ont les premiers attiré l'attention sur l'origine cervicale d'un certain nombre de manifestations comportant céphalées, vertiges, acouphènes, etc. Ils les attribuaient à une irritation du « sympathique cervical par un rhumatisme (arthrose) » et nommaient ce syndrome « syndrome sympathique cervical postérieur ».

L'existence de ce « syndrome » est actuellement fort contestée. Les manifestations qui le composent sont attribuées par la plupart des auteurs soit à des troubles circulatoires du territoire vertébral – insuffisance vertébrobasilaire fruste – soit à des problèmes psychiques.

Mais s'il n'est pas douteux que la connaissance de l'insuffisance vertébrobasilaire a apporté des clarifications dans ces problèmes, elle n'explique pas tout.

Dans un chapitre précédent, nous avons vu la fréquence des céphalées cervicales et montré qu'elles ont des signes cliniques qui leur sont propres. Elles sont soulagées par les traitements cervicaux.

Ces patients présentent souvent aussi des sensations vertigineuses ou des vertiges vrais, des troubles visuels, des difficultés de concentration, des pertes de mémoire qui cèdent habituellement comme les céphalées au traitement cervical ou qui, à l'inverse, sont aggravées ou provoquées par des manipulations mal faites.

Si on considère que le mérite essentiel de Barré – et il n'est pas mince – a été d'affirmer l'origine cervicale des manifestations qui constituent son syndrome, nos constatations confirment son opinion. Mais ceux qui ne retiennent de la thèse de Barré que le « mécanisme sympathique » – invoqué par lui et actuellement récusé par l'ensemble des auteurs – peuvent dire que le syndrome de Barré et Liéou n'existe pas. Pour ne pas créer de confusion, nous nommerons « syndrome cervical supérieur » cet ensemble de manifestations dans lequel le rachis cervical joue un rôle déterminant.

Il faut toutefois souligner la complexité du problème et rappeler que des causes multiples, les unes bénignes, les autres graves, peuvent engendrer des symptômes voisins dont la fréquence et la banalité constituent le piège essentiel.

■ Éléments du syndrome cervical supérieur

Le syndrome cervical supérieur comporte des céphalées, des troubles de l'équilibre, des troubles auditifs, des troubles visuels, des troubles pharyngo-laryngés, des troubles vasomoteurs et des troubles psychiques.

Céphalées

La céphalée est de loin la manifestation la plus courante de ce syndrome cervical. Nous l'avons traitée dans un chapitre séparé (voir « Céphalées cervicales », p. 284).

Douleurs d'origine vertébrale. Comprendre, diagnostiquer et traiter
© 2009 Elsevier Masson SAS. Tous droits réservés

Troubles labyrinthiques

Certains malades se plaignent d'un équilibre instable, hésitent à traverser une place, d'autres ont l'impression d'être ivres ; mais le plus souvent, ce sont des patients qui souffrent de sensations vertigineuses, presque toujours déclenchées par la rotation de la tête d'un côté ou l'extension de la tête sur le cou. Parfois, il s'agit de vertiges rotatoires vrais. Les épreuves labyrinthiques sont peu perturbées. Dans la majorité des cas, il y a hypoexcitabilité labyrinthique. Le nystagmus spontané est très rare. En revanche, l'électronystagmographie donne des renseignements intéressants (Waghemacker). Ils sont couramment attribués à des otolithes, ce qui n'est pas toujours le cas.

Troubles auditifs

Ce sont des bourdonnements d'oreille, des sifflements, une hypoacousie. Ces acouphènes ont une intensité variable et sont souvent mal supportés par ceux qui en sont victimes. Les traitements usuels sont le plus souvent inopérants.

Troubles visuels

Les patients accusent une fatigabilité visuelle, souffrent de mouches volantes, points brillants, picotements des yeux ou sensation de poussière dans l'œil.

Troubles pharyngolaryngés

Ils se traduisent par des paresthésies pharyngées (sensation de corps étranger), et pour les chanteurs par des difficultés dans les aigus.

Troubles vasomoteurs

Il s'agit de rhinorrhée, larmoiement, ne concernant généralement qu'une seule narine et un seul œil.

Troubles psychiques

Ces malades se plaignent souvent d'une fatigabilité intellectuelle, d'une difficulté pour se concentrer, d'une perte de mémoire. Ils ont une tendance dépressive, des préoccupations anxieuses. S'il existe un terrain psychasténique, celui-ci favorise ou entretient les troubles. Mais ils surviennent souvent chez des sujets sans aucun antécédent. Leur fréquence après un traumatisme du cou, leur courante disparition après traitement cervical amènent à les considérer comme partie intégrante du syndrome, plus souvent que comme une répercussion psychologique de l'accident.

Tous ces symptômes se rencontrent rarement au complet. Ils sont diversement groupés chez un même malade et sont d'intensité très variable. Ils ne sont pas toujours la conséquence d'un traumatisme cervical qui peut avoir été minime. Ils se voient aussi chez des patients de la cinquantaine au cou un peu enraidi par l'arthrose, favorisant un dérangement douloureux intervertébral mineur (DDIM) du rachis cervical supérieur.

Assez souvent les symptômes sont passagers, mais dans quelques cas ils sont durables avec peu de tendance à la régression spontanée. Il faut noter le rôle aggravant des facteurs extérieurs (froid, courant d'air), des facteurs posturaux (mauvaise position de sommeil ou de travail, conduite prolongée, etc.) et surtout des facteurs psychiques.

Se sentant diminué dans ses facultés (mémoire, concentration), non amélioré par plusieurs essais thérapeutiques, souvent en proie à des problèmes médicolégaux, l'individu devient très vulnérable. Un ennui personnel, professionnel sera alors très mal vécu et la réaction dépressive va devenir l'essentiel du problème thérapeutique.

■ Diagnostic

Le diagnostic est parfois difficile, tant il peut y avoir de similitude entre les symptômes rencontrés dans le syndrome cervical et ceux que l'on peut voir chez les psychasthéniques. Il faut chez les anxieux, les déprimés faire la part de la cause cervicale réelle et parfois de la localisation au niveau du cou d'un délire hypocondriaque. Ce dernier peut être focalisé sur cette région en raison de la présence d'un DDIM qui ne joue aucun rôle dans les troubles.

Il faut aussi éliminer une insuffisance vertébrobasilaire (IVB) : Doppler, échotomographie des axes artériels cervicaux, etc. La manœuvre de Rancurel constitue un excellent moyen de dépistage d'une IVB hémodynamique assez souvent en cause.

Examen du rachis cervical

Il ne diffère pas de celui qui a été décrit dans le chapitre « Céphalées cervicales » (p. 284). L'essentiel

© 2009 Elsevier Masson SAS. Tous droits réservés

est la mise en évidence d'une souffrance articulaire postérieure C2-C3 du même côté que les troubles allégués. Cette douleur articulaire est généralement la conséquence d'un DDIM, parfois d'une poussée inflammatoire d'arthrose.

On recherchera aussi du même côté un « signe du sourcil », un « signe de la friction » au niveau du cuir chevelu, et une douleur au « pincé-roulé de la peau de l'angle de la mâchoire », qui ici sont souvent inactifs, mais peuvent aussi être actifs.

On examinera enfin attentivement notamment les m. sterno-cléido-mastoïdien et trapèze à la recherche d'éventuels points gâchettes qu'il conviendra de traiter s'ils persistent après le traitement cervical. Ils peuvent jouer un rôle dans les manifestations dont souffre le patient (céphalées, pseudovertiges) [ne pas oublier leur innervation partiellement cervicale].

Mécanisme

Nous avons vu celui qui peut expliquer les céphalées (voir « Céphalées cervicales », p. 284). Les troubles de l'équilibre – en l'absence de toute autre lésion – peuvent s'expliquer par la perturbation des récepteurs articulaires et musculaires très nombreux à ce niveau cervical supérieur. Ils jouent un rôle important dans le contrôle de l'équilibre et de la posture. En cas de lésions, ils envoient des messages faussés aux centres qui régulent l'équilibre (ceci est bien connu en ce qui concerne les articulations cervicales supérieures). Mais l'irritation de certains points myalgiques des m. cervicaux peut aussi produire exceptionnellement des phénomènes sympathiques ou des troubles visuels, vestibulaires (Travell).

Ces cordons myalgiques peuvent être de nature posturale, mais nous les retrouvons fréquemment associés à des DDIM du rachis cervical supérieur et les voyons habituellement disparaître par le traitement cervical. Rappelons que le sterno-cléido-mastoïdien est innervé par le n. accessoire du XI, mais aussi par des rameaux venus de C2 et de C3 (Winckler).

Ainsi des influx nociceptifs partis de ces muscles du cou pourraient-ils entraîner certaines des perturbations appartenant au syndrome cervical.

■ Traitement

Le traitement manuel (étirements transversaux, manœuvres de détente, manipulation faite du bout des doigts), sous réserve des précautions usuelles, est souvent efficace. À chaque séance, on juge du résultat sur l'impression du patient, sur la douleur articulaire postérieure C2-C3 et sur les signes associés tel le « pincé-roulé » douloureux du sourcil. Si l'on fait disparaître ces signes sans que le patient soit amélioré, c'est qu'il n'y a aucun lien entre le rachis et ses plaintes.

Si la *manipulation* est contre-indiquée ou insuffisante, on fera des *infiltrations cortisonées* de l'articulation C2-C3 douloureuse ; trois à quatre sont généralement suffisantes. On y ajoute des manœuvres de détente des muscles de la nuque sans aucune mobilisation du cou et de la tête et des pétrissages des plans cutanés s'ils sont infiltrés de cellulite.

L'*infiltration des points myalgiques résiduels* est un traitement complémentaire, parfois utile.

L'*électrothérapie* rend des services sur les séquelles de traumatisme ancien et surtout sur les rachis arthrosiques.

Les résultats du traitement cervical sont excellents sur les céphalées et les vertiges, moins bons sur les bourdonnements d'oreilles et encore moins sur les sifflements. Bons sur la fatigabilité visuelle, ils le sont aussi dans les troubles pharyngolaryngés. Nous avons vu plusieurs chanteurs, ayant des difficultés dans les aigus après un traumatisme cervical, retrouver leur voix normale après traitement efficace du rachis cervical. Je refusai pendant longtemps de traiter les patients présentant des acouphènes s'il n'y avait pas une réponse favorable dès la première séance. Une série de bons résultats obtenus sur des cas rebelles et anciens après plusieurs séances faites sur demande expresse des patients m'a conduit à réviser mon opinion. Mais il faut obtenir une indolence parfaite de l'articulation et la disparition des signes associés (pincé-roulé douloureux du sourcil, etc.) ; le traitement doit être doux, précis et progressif. Mais on le sait, il est bien d'autres causes pour les acouphènes.

Chez certains patients, il faudra protéger le cou, prescrire un collier cervical la nuit, car ils dorment sur le ventre et imposent chaque nuit une torsion extrême à leur rachis cervical, ce qui entretient l'irritation articulaire.

Il faudra déconseiller les marches arrière en auto, ou la prise d'objet en rétropulsion du bras, etc.

Rééducation

Elle est rarement utile dans ces syndromes cervicaux, surtout s'ils sont d'origine traumatique. Elle

© 2009 Elsevier Masson SAS. Tous droits réservés

semble parfois au contraire entretenir une certaine irritabilité musculaire et articulaire. De plus, par la répétition des séances, elle polarise le patient sur ses problèmes, ce qu'il convient d'éviter, surtout dans les séquelles de traumatismes cervicaux où existe un contentieux médicolégal.

Dès qu'une amélioration nette est obtenue, il faut espacer les traitements en rassurant le patient et en lui donnant les conseils nécessaires pour qu'il ne traumatise pas son rachis.

■ Remarque sur le syndrome cervical supérieur

Waghemacker a apporté une très intéressante contribution en montrant, chez des sujets victimes d'un traumatisme cervical mineur, la réalité des plaintes de ces patients et l'efficacité du traitement manipulatif.

Il a pratiqué, avec Delcroix, des électronystagmographies avant et après traitement cervical. Sur 40 patients présentant un syndrome cervical (post-traumatique le plus souvent), ils constatent que le traitement par manipulation tend à normaliser les courbes obtenues, tandis que l'amélioration subjective suit l'amélioration graphique et porte sur l'ensemble des manifestations (vertiges, céphalées). L'intérêt de ce travail est d'objectiver la réalité des troubles de ces patients, du rôle du rachis cervical, du bien-fondé de la thérapie manuelle et des bons résultats qu'elle permet – et qu'elle est presque seule à permettre – dans ces troubles mineurs, mais pénibles pour le malade.

© 2009 Elsevier Masson SAS. Tous droits réservés

37. Douleurs liées à l'angulaire de l'omoplate

L'angulaire de l'omoplate (levator scapulae) est un muscle qui s'insère en bas sur l'angle supéro-interne de l'omoplate et à la partie toute supérieure de son bord spinal, ainsi qu'en haut sur les transverses des quatre ou cinq premières vertèbres cervicales (figure 37.1).

Il a une double action : lorsqu'il prend appui sur le rachis cervical, sa contraction entraîne une élévation de l'épaule ; si l'omoplate est fixe, son action entraîne une rotation et une inclinaison latérale du rachis cervical. La douleur à la palpation de son insertion scapulaire est très fréquemment retrouvée à l'examen systématique. Elle est parfois suffisamment marquée pour entraîner des douleurs spontanées (figure 37.2). Il en va de même pour le ou les points gâchettes du muscle lui-même. Leur origine peut être locale (fatigue du muscle) ou vertébrale (C3-C4, C4-C5).

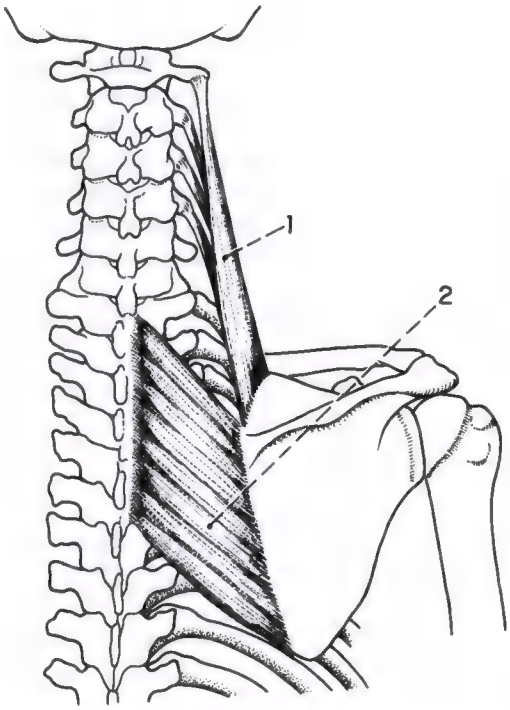

Figure 37.1. Le muscle angulaire (1) et le muscle rhomboïde (2).

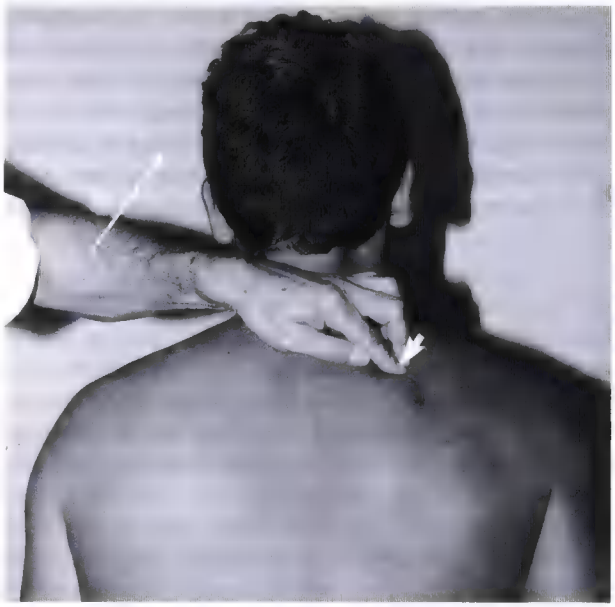

Figure 37.2. Palpation de l'insertion scapulaire du muscle angulaire de l'omoplate (levator scapulae).

Douleurs d'origine vertébrale. Comprendre, diagnostiquer et traiter
© 2009 Elsevier Masson SAS. Tous droits réservés

■ Tableau clinique

Différents aspects de la douleur

La souffrance de l'angulaire de l'omoplate va s'exprimer sous forme :
– d'une douleur dorsale haute ;
– d'une douleur cervicale basse chronique avec limitation du mouvement du côté opposé, ou d'une douleur aiguë à type de torticolis ;
– d'une douleur qui irradie dans le membre supérieur dans certains cas. Elle peut être vague et modérée, ou parfois aiguë, simulant une névralgie cervicobrachiale.

Dans tous les cas, l'injection anesthésique de l'insertion scapulaire du muscle supprime aussitôt, passagèrement, la douleur et la limitation du mouvement.

Mécanisme

La douleur d'insertion du m. angulaire peut être due :
– à une cause locale ;
– à une cause vertébrale ;
– aux deux réunies.

Cause locale

C'est la fatigue du muscle par effort ou mauvaise position : tourner la tête d'une manière prolongée pour une marche arrière, pour parler à quelqu'un placé à côté, pour taper à la machine en lisant un texte placé latéralement, coincer un combiné téléphonique entre épaule et cou, utiliser une canne trop longue comme appui, etc. La fatigue prolongée ou répétée du muscle entraîne la présence de cordons myalgiques à sa partie inférieure.

Cause cervicale

Comme nous l'avons vu précédemment, l'hypersensibilité ténopériostée de l'angle supéro-interne de l'omoplate et les cordons myalgiques de l'angulaire sont habituels dans le syndrome cellulo-téno-périosto-myalgique de C4, parfois de C5. On retrouve à l'examen segmentaire la souffrance du segment C3-C4 ou C4-C5, la douleur articulaire postérieure se situant du côté de l'angulaire douloureux. Habituellement, un infiltrat cellulalgique de la fosse sus-épineuse du même côté s'y associe.

Cause mixte

Les deux facteurs sont fréquemment retrouvés. Sur un fond d'irritation chronique muette, une fatigue épisodique du muscle, un refroidissement provoqueront la dorsalgie ou la cervicalgie, à moins que ce ne soit une mauvaise position du cou qui accentue le dérangement douloureux intervertébral mineur (DDIM) cervical.

■ Traitement

S'il y a un élément cervical C3-C4 ou C4-C5 par DDIM ou par poussée congestive d'arthrose, celui-ci sera selon le cas traité par infiltration articulaire postérieure ou manipulation. Cela suffit habituellement à supprimer la douleur spontanée. Parfois, une infiltration au niveau de l'insertion scapulaire sera nécessaire.

Si l'origine est *musculaire locale*, il faut rechercher un ou deux points myalgiques, qu'on trouvera habituellement à un ou deux travers de doigt au-dessus de l'insertion scapulaire, et faire une injection de procaïne.

© 2009 Elsevier Masson SAS. Tous droits réservés

38. Acroparesthésies des membres supérieurs et rachis cervical

Les acroparesthésies des membres supérieurs se manifestent par des sensations à type de fourmillements, d'engourdissements, de pincements qui peuvent toucher tous les doigts ou se localiser à certains d'entre eux. Elles peuvent être uni- ou bilatérales. Selon leur topographie et leur caractère, on distingue :

– les acroparesthésies globales. Elles occupent toute la main et sont généralement nocturnes ;
– les acroparesthésies à topographie radiculaire ;
– les acroparesthésies à topographie tronculaire.

L'acroparesthésie peut avoir une origine médullaire (syringomyélie) ou cérébrale.

Les causes sont donc multiples, qui peuvent provoquer ces sensations d'engourdissement, de main gonflée et de doigt mort qui caractérisent l'affection. Mais la pathologie qui domine de loin, en pratique courante, est celle du syndrome du canal carpien.

■ Acroparesthésies à topographie radiculaire

Elles sont une forme atténuée de névralgie cervicobrachiale. Elles peuvent en être un élément précurseur ou une séquelle. Elles sont donc liées à l'irritation d'une racine cervicale, et occupent le territoire de celle-ci : pouce (C6), index-médius (C7), annulaire-auriculaire (C8) [figure 38.1].

■ Acroparesthésies globales nocturnes

Elles sont surtout fréquentes chez la femme en période de ménopause. Elles apparaissent entre 2 et 4 heures du matin, entraînant le réveil : sensations d'engourdissement avec impression de main morte, gonflée, picotements ou fourmillements pénibles dans toute la main. La patiente réveillée secoue ses mains, les frotte et parfois se lève pour faire disparaître ces sensations désagréables. L'atteinte est généralement unilatérale, mais elle peut aussi être bilatérale.

Il convient d'abord de s'assurer de la réalité de l'atteinte globale de la main et de tous les doigts. Il faut demander au patient, lorsqu'il ressent les symptômes – le matin au réveil par exemple –, de frotter doucement la main concernée avec une brosse à habit. Il se rend alors parfaitement compte si le 5e doigt est épargné ou non. Le plus souvent il l'est, et il s'agit d'un syndrome du canal carpien. Si tous les doigts sont réellement pris, il peut s'agir d'un syndrome bicanalaire (syndrome du canal carpien + syndrome du canal de Guyon). Mais comme nous le verrons plus loin, une participation du rachis cervical ou du coude n'est pas à exclure.

Douleurs d'origine vertébrale. Comprendre, diagnostiquer et traiter
© 2009 Elsevier Masson SAS. Tous droits réservés

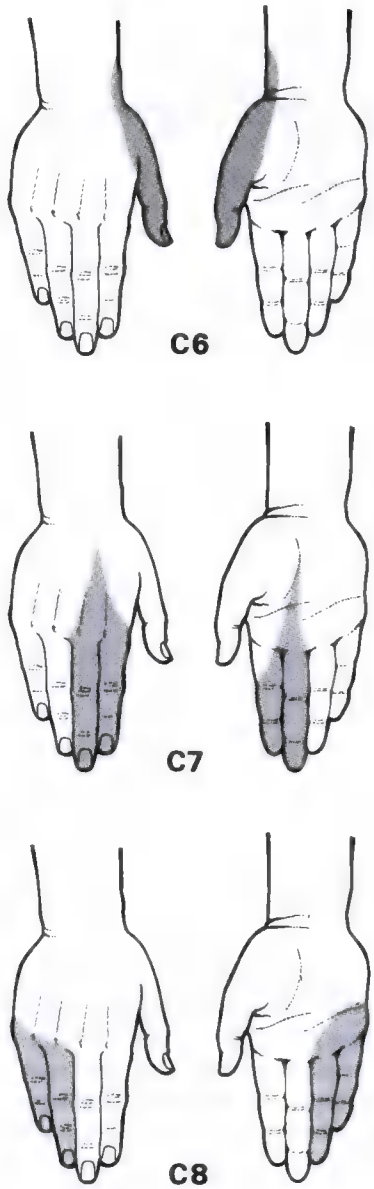

Figure 38.1. Topographie radiculaire C6, C7, C8.

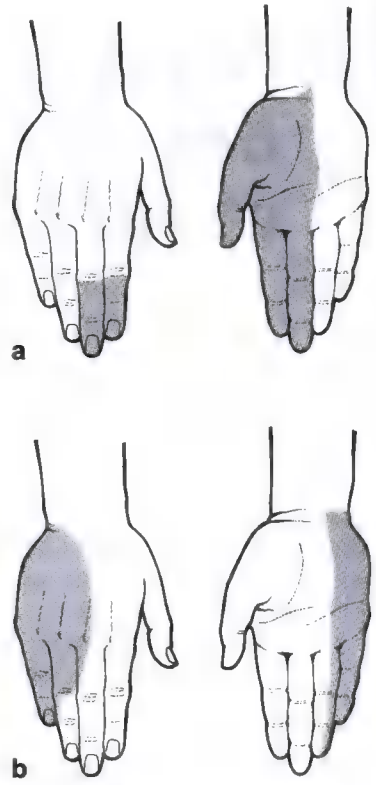

Figure 38.2. Topographie tronculaire : nerf radial (a) ; nerf cubital (b).

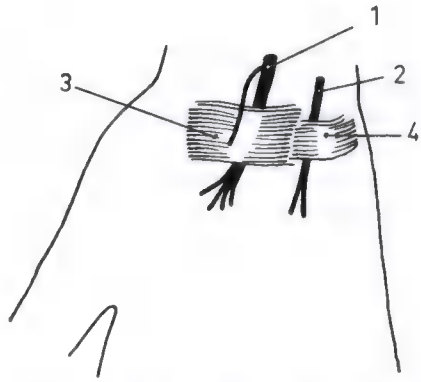

Figure 38.3. Vue antérieure du nerf médian dans le canal carpien et du nerf cubital dans la loge de Guyon. 1. Nerf médian ; 2. Nerf cubital ; 3. Ligament annulaire antérieur ; 4. Expansion du cubital antérieur.

■ Acroparesthésies à topographie tronculaire

Ce sont les plus fréquentes. Elles sont la conséquence d'un syndrome canalaire (figures 38.2 à 38.4). Elles siègent dans le territoire du n. médian – c'est le « syndrome du canal carpien » – et plus rarement dans celui du n. cubital – c'est le « syndrome du canal de Guyon ». L'électromyogramme est l'examen fondamental, il permet de localiser le siège de la compression et d'en mesurer l'intensité ainsi que les vitesses de conduction sensitive et motrice.

Le n. médian peut aussi être comprimé au niveau de l'arcade du m. rond pronateur (m. pronator teres)

© 2009 Elsevier Masson SAS. Tous droits réservés

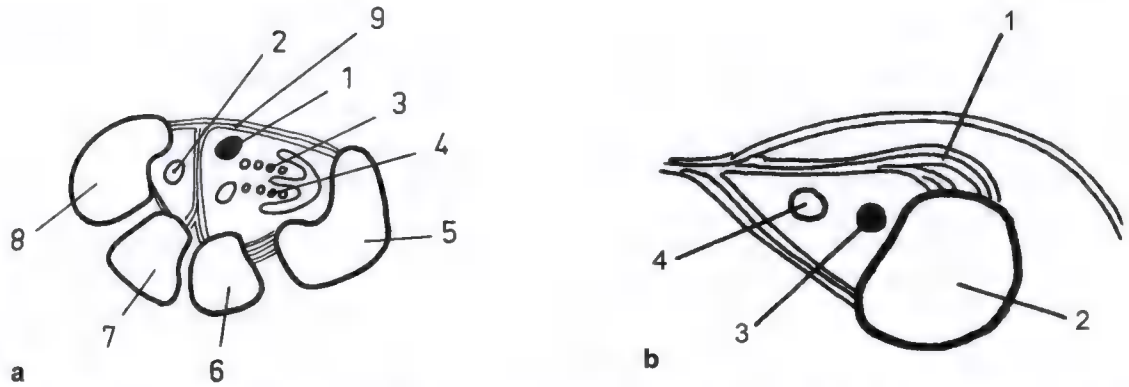

Figure 38.4. a. Coupe du canal carpien au niveau de la deuxième rangée du carpe. 1. Nerf médian. 2. Tendon du grand palmaire. 3. Fléchisseur commun superficiel. 4. Fléchisseur commun profond. 5. Os crochu. 6. Grand os. 7. Trapézoïde. 8. Trapèze. 9. Ligament annulaire du carpe. b. Coupe du canal du Guyon. 1. Tendon du cubital antérieur et son expansion. 2. Pisiforme. 3. Nerf cubital. 4. Artère cubitale.

ou du m. fléchisseur commun superficiel (m. flexor digitorum superficialis) tandis que le n. cubital peut l'être dans la gouttière épitrochléo-oléocrânienne.

On est beaucoup plus rarement en présence d'une compression du n. interosseux antérieur ou postérieur à la partie moyenne de l'avant-bras.

La compression nerveuse peut parfois s'exercer dans le défilé cervicobrachial (« *thoracic outlet syndrome* »). Dans ce dernier cas, elle est de survenue posturale, occupe un territoire C8-T1 et est rarement isolée.

Syndrome du canal carpien

La compression du n. médian dans le canal carpien est la cause la plus fréquente de ces acroparesthésies.

Elles sont essentiellement nocturnes, mais cependant diurnes dans certains cas. Leur topographie est celle du n. médian, c'est-à-dire qu'elles concernent les trois premiers doigts et la moitié externe du 4e. Elle peut parfois n'intéresser qu'un ou deux doigts. La pression sur le canal carpien, le signe de Tinel ou la flexion forcée du poignet maintenue reproduisent les sensations habituelles. Dans les cas sévères, on peut noter une hypoesthésie et une amyotrophie de l'éminence thénar avec déficit des muscles innervés par le n. médian : opposant et court abducteur.

L'électrodiagnostic montre une diminution de la vitesse de conduction sensitive du n. médian mesurée entre deux points situés de part et d'autre du canal carpien.

Le diagnostic est confirmé par l'action thérapeutique : infiltration anesthésique et cortisonée dans le canal carpien (à ne pas trop répéter), ou libération chirurgicale dans les cas rebelles.

La responsabilité de la compression revient le plus souvent à une synovite hypertrophique des tendons.

La cause peut aussi être traumatique : fracture de Pouteau-Colles avec cal vicieux, fractures et luxations intracrâniennes, contusions ou entorses du poignet, cicatrices rétractiles de la face antérieure du poignet.

Des anomalies musculaires peuvent également jouer un rôle, exceptionnellement des lipomes du canal carpien.

Des mobilisations manuelles des os du carpe peuvent être utiles.

Traitement

Dans les formes purement sensitives, le traitement par infiltrations suffit le plus souvent. Il faut éviter d'y avoir recours trop fréquemment. Si les troubles persistent, seule l'intervention pourra éviter les lésions motrices et les troubles sensitifs majeurs (intérêt de la surveillance électromyographique). Jesel a bien montré que si les infiltrations soulagent la douleur, les signes électriques objectifs de compression nerveuse peuvent rester inchangés.

© 2009 Elsevier Masson SAS. Tous droits réservés

Syndrome du canal de Guyon

Le n. cubital peut parfois être victime d'un syndrome canalaire au niveau du canal de Guyon. Cette atteinte est à vrai dire assez rare ; les causes en sont variables : vasculaires, anomalies musculaires ou tendineuses, kystes synoviaux du carpe, fractures du pisiforme, de l'apophyse unciforme, de l'os crochu, etc. Le nerf cubital peut aussi être irrité dans la gouttière épitrocholéo-oléocrânienne (microtraumatismes, lésions du coude...).

Le tableau clinique est fait de paresthésies dans les deux derniers doigts. Une amyotrophie du 1er espace interosseux est habituellement le premier signe clinique d'une atteinte motrice.

■ Rachis cervical et acroparesthésies

Si le rôle du rachis cervical paraît évident dans le cas des acroparesthésies à topographie radiculaire, il semble nul si les acroparesthésies sont globales ou s'il s'agit d'un syndrome du canal carpien. Or, il n'est pas rare dans ces deux cas que la manipulation cervicale, si elle est possible et justifiée par un dérangement douloureux intervertébral mineur (DDIM) cervical inférieur, apporte un soulagement appréciable, voire une disparition des phénomènes ressentis.

L'explication n'est évidemment pas claire, encore que le fait se reproduise avec trop de fréquence pour n'être qu'une simple coïncidence. Cela signifie que, sauf contre-indication particulière, lorsqu'un sujet présente des acroparesthésies et un DDIM cervical inférieur avec douleur articulaire postérieure du côté de la paresthésie, un traitement cervical d'épreuve est légitime : en cas de succès le traitement local sera parfois inutile, en tout cas plus facile.

On peut dans une certaine mesure apprécier l'éventuelle participation cervicale et l'intérêt du traitement manipulatif. Le test du « hold-up » ou des « bras relevés » (R. Maigne) peut permettre d'évoquer cette possibilité.

Test du « *hold-up* »

On demande au patient de garder les bras en l'air 1 min. Dans un certain nombre de cas – mais pas dans tous – cette manœuvre provoque au bout de 20 à 30 s l'apparition de l'engourdissement habituel.

– Le temps nécessaire à son apparition est mesuré.
– L'exacte topographie de l'engourdissement est vérifiée en frottant doucement les doigts avec une petite brosse sèche pour mieux détecter les troubles de la sensibilité.
– Si l'examen a révélé l'existence de signes cervicaux (DDIM C5-C6, ou C6-C7), la manipulation est pratiquée selon les règles habituelles.
– Le temps d'apparition des acroparesthésies, les bras levés, est mesuré à nouveau. Si celui-ci est nettement allongé, le traitement cervical apportera une amélioration, parfois même une disparition des paresthésies en 2 à 4 séances. Ce résultat peut être obtenu dans ces formes globales comme dans certaines formes modérées du syndrome du canal carpien, avec vitesse de conduction peu ou pas perturbée. Le traitement cervical – s'il existe une souffrance segmentaire cervicale inférieure – peut ainsi supprimer la symptomatologie, en supprimant la composante cervicale.

Tous se passe comme si le phénomène douloureux était dû à la sommation d'un facteur local et d'un facteur cervical. C'est le *double crush syndrome* d'Upton et McComas. Si l'on atténue l'un ou l'autre, les paresthésies peuvent disparaître.

Il est bon d'associer au traitement cervical une mobilisation du carpe, de la radiocarpienne inférieure et du coude (mobilité latérale).

© 2009 Elsevier Masson SAS. Tous droits réservés

39. Épaules douloureuses et rachis cervical

Les douleurs communes d'épaule les plus fréquentes se présentent comme des douleurs tendineuses. Elles sont habituellement liées à des lésions dégénératives dont la fréquence est bien connue et qui sont de mieux en mieux visualisées par l'imagerie et qui bénéficient de traitements de plus en plus ciblés.

Il faut toutefois remarquer qu'un certain nombre d'épaules douloureuses et limitées dans leurs mouvements sont remarquablement soulagées par le seul traitement cervical. Elles sont la conséquence de manifestations cellulo-téno-périosto-myalgiques (CTM) déterminées par un syndrome segmentaire C4-C5 ou C5-C6 (par dérangement douloureux intervertébral mineur [DDIM] ou par poussée congestive d'arthrose) qui simulent souvent des tendinites, ou surtout qui peuvent rendre plus douloureuses des lésions existantes.

Il faut savoir reconnaître ces épaules totalement ou partiellement « cervicales » pour les traiter efficacement.

■ Rappel des lésions tendineuses et capsulaires

Les douleurs communes d'épaule ont donné lieu à de nombreux travaux qui ont permis de préciser et d'individualiser les lésions habituellement responsables.

Rappelons d'abord le démembrement de la « périarthrite scapulohumérale » réalisé par de Sèze et al. (1964) qui l'ont scindée en quatre entités.

Classification de de Sèze

– L'« épaule douloureuse simple », liée à une tendinite, touchant le plus souvent le sus-épineux et le long biceps.

– L'« épaule gelée » par capsulite rétractile.

– L'« épaule aiguë hyperalgique », épisode évolutif d'une tendinite calcifiante, crise aiguë microcristalline.

– L'« épaule pseudoparalytique » due à une rupture de la coiffe des rotateurs.

Neer (1972) a mis l'accent sur le rôle du conflit entre la coiffe des rotateurs et la voûte acromiocoracoïdienne : « *subacromial impingement syndrome* » (ou « syndrome du défilé sous-acromial »).

Conflit sous-acromial (Neer)

Le syndrome sous-acromial est lié à la compression des parties molles entre la grosse tubérosité de l'humérus et les faces inférieures de l'acromion et du ligament acromiocoracoïdien, particulièrement au cours des mouvements d'abduction et d'élévation antérieure du bras. Le « syndrome sous-acromial » présente trois stades qui traduisent la progressivité des lésions :

– stade I : œdème, hémorragie, tendinites aiguës, conséquences d'un excès d'effort. Il s'agit généralement de sujets jeunes ;

– stade II : tendinite et fibrose. Le sujet est un peu plus âgé, mais a moins de 40 ans. Ce sont les surmenages de l'épaule qui provoquent la douleur ; elle n'est pas douloureuse pour les activités légères ;

– stade III : ruptures tendineuses de la coiffe des rotateurs et modifications osseuses. Les sujets ont plus de 40 ans. Le sus-épineux est le plus souvent concerné. C'est à ce stade qu'apparaissent les lésions radiologiques.

À l'examen, le signe caractéristique est une douleur provoquée par l'élévation passive du bras tendu en avant et en position intermédiaire entre l'élévation antérieure et l'élévation latérale. Entre 60 et 90°, ce mouvement réveille une douleur vive qu'accentue

Douleurs d'origine vertébrale. Comprendre, diagnostiquer et traiter
© 2009 Elsevier Masson SAS. Tous droits réservés

la moindre résistance d'opposition. Cette douleur disparaît après infiltration anesthésique de la zone de conflit. Mais ce signe ne saurait être considéré comme spécifique.

La conception de Neer fondée sur des constatations anatomocliniques est très intéressante. Elle débouche, dans les cas rebelles, sur des traitements médicaux – où la rééducation a une place essentielle – et, lorsque le patient est très gêné, sur une chirurgie efficace.

Conflit sous-coracoïdien

À côté d'un conflit sous-acromial antéropostérieur, il peut exister un autre conflit de siège sous-coracoïdien antéroexterne (*subcoracoid impingement syndrome*), mis en évidence par la douleur à la rotation interne de l'épaule lorsque le bras est en abduction horizontale (signe de Gerber).

Lésions asymptomatiques

Codman a montré la fréquence avec laquelle des lésions dégénératives sont retrouvées dans le tendon sus-épineux (foyers de nécrose fibrillaire, calcifications, microruptures, etc.). Mais on sait aussi qu'il n'y a pas de parallélisme entre l'importance de ces lésions, la gêne ou la douleur ressenties par le patient. Nombre d'entre elles sont asymptomatiques.

■ Examen de l'épaule

Chaque épaule douloureuse mérite un examen attentif. Il est d'abord clinique, puis radiographique, en choisissant bien les incidences. Dans certains cas, il devra être complété par une échographie (surtout dans les épaules post-traumatiques) et éventuellement par une arthrographie ou une arthroscanographie.

L'examen systématique du rachis cervical doit faire partie de l'examen de l'épaule.

L'examen clinique de l'épaule comprend :
- l'étude des mouvements actifs ;
- l'étude des mouvements passifs ;
- l'étude des mouvements contre résistance ;
- la recherche des passages douloureux ;
- la palpation des plans cutanés, des muscles, des tendons ;
- l'examen des articulations acromioclaviculaire et sternoclaviculaire ;
- l'étude de la mobilité de l'omoplate ;
- l'étude de la mobilité de l'articulation glénohumérale et la recherche des signes qui évoquent une lésion du bourrelet glénoïdien.

Étude des mouvements actifs

Elle donne une première appréciation de la mobilité de l'épaule et de la gêne du patient.

On lui demande d'effectuer les mouvements suivants :
- élévation du bras à la verticale : par voie latérale, par voie antérieure et par voie oblique antéroexterne ;
- main–dos (adduction + rotation interne) ;
- main–nuque (abduction + rotation externe).

Étude des mouvements passifs

Ce sont les mêmes mouvements, mais poussés au maximum par le médecin.

Muscles moteurs de l'épaule

L'action synergique, combinée et complexe de nombreux muscles est nécessaire pour le bon fonctionnement de l'épaule. Certains sont stabilisateurs, d'autres mobilisateurs.

On peut schématiser de la manière suivante :
- *abduction* :
  - deltoïde (C5, C6) ;
  - sus-épineux (C5, C6).
- *adduction* :
  - grand rond (C5, C6) ;
  - grand dorsal (C6, C7, C8) ;
  - grand pectoral (C5 à T1).
- *rotation externe* :
  - sous-épineux (C5, C6) ;
  - petit rond (C5, C6).
- *rotation interne* :
  - sous-scapulaire (C5, C6, C7) ;
  - accessoirement :
    - grand rond ;
    - grand dorsal ;
    - grand pectoral.
- *antépulsion* :
  - faisceau antérieur du deltoïde ;
  - faisceau claviculaire du grand pectoral ;
  - coracobrachial (C6).
- *rétropulsion* :
  - faisceau postérieur du deltoïde ;
  - grand rond ;
  - grand dorsal.

© 2009 Elsevier Masson SAS. Tous droits réservés

Étude des mouvements contre résistance

En s'opposant à un mouvement, l'opérateur oblige le sujet à utiliser les muscles qui commandent ce mouvement avec plus d'énergie.

Le mouvement contre résistance provoque une douleur accrue du tendon ou du muscle lésé. La spécificité de chaque manœuvre permet de détecter celui ou ceux qui sont en cause.

Sus-épineux (abducteur)

Le bras en légère abduction (30° environ), légèrement en avant, la bonne direction étant donnée par celle de l'épine de l'omoplate, le médecin fait opposition à l'abduction contre l'avant-bras du patient, près du poignet (figure 39.1).

Sous-épineux (rotation externe)

– Première manœuvre : le bras est collé au corps en légère rotation interne, le coude fléchi à angle droit ; l'opérateur s'oppose à la rotation externe par une légère abduction (figure 39.2).
– Seconde manœuvre : le bras est à l'horizontale, l'avant-bras vertical à 90° ; l'opérateur s'oppose à la rotation externe en prenant appui au niveau du poignet.

Sous-scapulaire (rotation interne)

Pour le tester, le bras est collé au corps, l'avant-bras fléchi à angle droit ; le départ se fait en légère rotation externe. Le sujet cherche à rapprocher sa main de la paroi abdominale. L'opérateur s'y oppose.

Il peut aussi être testé le bras à l'horizontale, l'avant-bras à angle droit.

Biceps

Il est bien rare que la flexion contrariée du coude, même associée à la supination contrariée de l'avant-bras, provoque une douleur en cas d'atteinte de la longue portion du tendon du biceps. C'est la palpation directe qui fournit ici les meilleurs renseignements.

Grand pectoral, grand dorsal et grand rond

Ce sont les adducteurs, ils sont testés par l'adduction contrariée.

Recherche des passages douloureux

Certaines épaules peuvent ne pas être douloureuses aux manœuvres sélectives faites contre résistance mais le seront à certains passages du mouvement actif ou passif.

Par exemple, dans certaines lésions du sus-épineux situées à 1 cm de son insertion, qui est une zone hypovascularisée (Codman), la douleur sera déclenchée en un point précis du mouvement actif en fin de course : élévation latérale, élévation antérieure ou adduction horizontale (Cyriax). Parfois, on

Figure 39.1. Examen de l'épaule contre-résistance. Abduction contrariée.

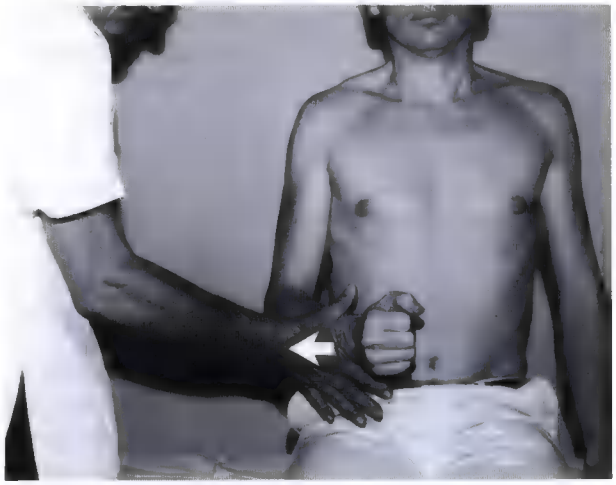

Figure 39.2. Examen de l'épaule contre-résistance. Rotation externe contrariée.

© 2009 Elsevier Masson SAS. Tous droits réservés

notera un simple passage douloureux à l'élévation latéroantérieure du bras à 80°, surtout si celui-ci est en rotation interne.

Cette « douleur de passage » traduit la compression entre deux obstacles du tendon lésé.

C'est aussi le but de cet autre test proposé par Neer pour mettre en évidence le conflit sous-acromial : le bras est à l'horizontale en antépulsion, le coude fléchi à 90°. L'opérateur impose dans cette position une rotation interne forcée de l'épaule, ce qui amène le trochiter sous le ligament acromiocoracoïdien et provoque une vive douleur.

Étude par la palpation

Palpation des plans cutanés

Certaines fausses douleurs d'épaule sont liées à des douleurs des plans cutanés des fosses sus-épineuses, mais surtout de la face externe de l'épaule.

C'est au niveau du V deltoïdien qu'on trouve le plus souvent un infiltrat cellulalgique très douloureux. Cet infiltrat peut avoir une origine réflexe locale ou cervicale (C5). Son traitement local est parfois nécessaire.

Palpation des muscles

La palpation de tous les muscles et particulièrement du sous-épineux est intéressante. Ce dernier peut présenter des cordons myalgiques très douloureux alors que le testing contre résistance est indolore. Ceux-ci peuvent jouer un rôle dans la douleur d'épaule. Ils peuvent avoir une origine cervicale ou une origine locale (surmenage) [figure 39.3]. Le deltoïde peut aussi être concerné.

Il est important, quel que soit le diagnostic lésionnel retenu, de penser à ces points gâchettes, et s'ils sont présents de les infiltrer à titre de test avec de la lidocaïne, ou de pratiquer quelques étirements digitaux transverses sur les cordons myalgiques pour voir s'ils jouent ou non un rôle dans la douleur ou la limitation de l'épaule.

Palpation des tendons

L'examen contre résistance a ses limites : dans certaines épaules douloureuses, les mouvements pratiqués contre résistance maximale sont indolores, alors que la palpation directe révèle une douleur du tendon mis en jeu. Cela est particulièrement vrai pour le biceps. Il est en effet très rare que le mouvement testant le biceps contre résistance (flexion de l'avant-bras + supination) soit douloureux, alors que son tendon est très sensible à la palpation et que l'anesthésie de celui-ci avec quelques millilitres de procaïne fait disparaître la douleur habituelle d'épaule, montrant ainsi sa responsabilité.

Pour palper le tendon du sus-épineux (supra spinatus), le bras doit être en rotation interne (main derrière le dos), ce qui amène le tendon en position sous-acromiale sous le bord antéro-interne de l'acromion.

Le bras doit être en rotation externe pour palper le tendon du sous-épineux (infra-spinatus). Il est mieux que le coude soit soutenu par l'autre main de l'opérateur (ou repose sur une table à bonne hauteur) et soit placé en légère adduction et antépulsion. Le tendon est alors palpable sous le bord postérieur à l'acromion.

Le tendon du long biceps est aisément palpé au niveau du sillon deltopectoral dans la gouttière bicipitale (figure 39.4).

Il est d'abord palpé d'une manière statique, puis en imprimant au bras de petits mouvements répétés de rotation avec la main qui soutient le coude.

Figure 39.3. Palpation du sous-épineux à la recherche de cordons myalgiques et de points-gâchettes.

© 2009 Elsevier Masson SAS. Tous droits réservés

Figure 39.4. Palpation du tendon du biceps.

La meilleure position consiste à effectuer cette palpation, le bras et le coude étant étendus, en rétropulsion. Le tendon est alors tiré sur la poulie humérale. Ainsi sensibilisé, sa souffrance apparaîtra plus nette.

Le tendon du sous-scapulaire est palpé en dehors de la coracoïde, dans le sillon deltopectoral, juste en dehors de l'apophyse coracoïde. Le sujet est couché sur le dos, le bras en légère rotation externe.

On peut aussi palper le ligament acromiocoracoïdien sur le patient couché sur le dos, juste au-dessous de la coracoïde, le bras étant placé en rotation externe.

Toutes ces manœuvres doivent être comparées avec le côté sain.

Examen des articulations de la clavicule

C'est un temps souvent négligé de l'examen de l'épaule, car la douleur dont elles peuvent être responsables est le plus souvent ressentie à distance, alors qu'à l'inspection ou à un examen rapide elles peuvent paraître tout à fait normales.

Articulation acromioclaviculaire

Son atteinte se traduit souvent par une douleur d'épaule, mal localisée par le patient, qui se manifeste aux mouvements d'élévation antérieure et latérale à 120° au mouvement main–dos et au mouvement d'adduction horizontale qui est limité, et parfois douloureux contre résistance.

Mais c'est la douleur à la palpation qui permet le diagnostic : le soulagement de la douleur d'épaule par l'infiltration anesthésique le confirme.

On palpe l'interligne articulaire et on imprime, à la clavicule, de petits mouvements en la prenant entre pouce et index, latéralement et en touche de piano. Normalement indolores, ces manœuvres sont douloureuses si l'articulation est lésée ou en dysfonction (figure 39.5).

Il existe dans cette articulation un petit ménisque qui peut, au cours de mouvements rapides et violents, ou même lors d'un simple faux mouvement de l'épaule, se déchirer et se subluxer ; il se détériore 9 fois sur 10 passé 50 ans. Ces blocages aigus sont rares, mais il existe souvent une souffrance chronique de l'articulation.

La radiographie montre parfois un pincement de l'interligne avec condensation des berges, ostéophytes

Figure 39.5. Examen de l'articulation acromio-claviculaire.

© 2009 Elsevier Masson SAS. Tous droits réservés

et même, dans certains cas, remodelages et déformations des extrémités osseuses en présence. Tout au début, on peut noter un élargissement ou un bâillement de la partie supérieure de l'interligne articulaire. Cette arthropathie dégénérative se fait souvent dans le silence. Elle peut devenir douloureuse après effort ou faux mouvement.

Cette articulation, tout comme la sternoclaviculaire, est parfois très sensible à la palpation, et devient instantanément indolore après une manipulation cervicale (syndrome CTM C5 ou C6 en général, parfois C4).

Cas particuliers

Chez les sportifs dont la spécialité réclame des mouvements forcés au-dessus de l'horizontale (lanceurs, tennismen, par exemple) peut se développer une *arthropathie microtraumatique* avec à la radiographie une lacune située dans le tiers externe de la clavicule ; le traitement consiste à mettre l'articulation au repos.

Dans quelques cas, on a pu observer (Wenders) une *nécrose de la partie externe* de la clavicule survenant plusieurs mois après un traumatisme.

Articulation sternoclaviculaire

Son atteinte s'accompagne généralement d'un gonflement. Il peut manquer, mais il y a toujours une douleur à la palpation-mobilisation faite entre pouce et index (figure 39.6).

La souffrance de l'articulation sternoclaviculaire est très trompeuse. Elle donne rarement une douleur ressentie à son niveau. La douleur est volontiers projetée vers le moignon de l'épaule, la fosse sus-épineuse ou le cou.

Cette articulation présente aussi un petit ménisque pouvant – rarement il est vrai – provoquer une pathologie mécanique qui se traduit par une tuméfaction douloureuse. La manipulation peut être efficace, éventuellement associée à l'infiltration cortisonée.

L'arthropathie dégénérative de l'articulation sternoclaviculaire est plus tardive que celle de l'acromioclaviculaire, mais elle est pratiquement constante à 60 ans. La radiographie montre un pincement de l'interligne avec condensation osseuse sous-chondrale, géodes et ostéophytoses. Ces lésions peuvent présenter des poussées congestives, mais aussi favoriser des dysfonctionnements douloureux que la manipulation peut aider. Elles sont le plus souvent asymptomatiques. Il faut souligner que si l'articulation acromioclaviculaire est généralement épargnée dans les affections rhumatismales inflammatoires, l'articulation sternoclaviculaire est au contraire fréquemment concernée.

Certaines douleurs des articulations acromio- ou sternoclaviculaires, très sensibles à la palpation, peuvent disparaître immédiatement après un traitement cervical (manipulation ou infiltration articulaire) lorsque existe une douleur segmentaire C4-C5, C5-C6.

Étude de la mobilité de l'omoplate (articulation scapulohumérale)

Un libre glissement de l'omoplate sur le gril costal est nécessaire pour un libre jeu de mouvement de l'épaule. L'examen de cette mobilité se fait sur le sujet couché sur le côté opposé au côté examiné. L'opérateur empaume le moignon de l'épaule en arrière et accroche, avec les doigts des deux mains, le bord interne de l'omoplate (figure 39.7). Il va pouvoir ainsi la mobiliser dans toutes les directions et apprécier toute limitation.

Figure 39.6. Examen de l'articulation sterno-claviculaire.

© 2009 Elsevier Masson SAS. Tous droits réservés

Figure 39.7. Mobilisation de l'articulation scapulo-thoracique avec étirement des muscles fixateurs de l'omoplate.

Étude de la mobilité de l'articulation glénohumérale

Différentes manœuvres permettent de tester le jeu antéropostérieur ou vertical de la tête sur la glène, le sujet étant couché ou assis.

La technique du pilon – lorsqu'elle est possible – permet à la fois de séparer la tête de la glène et de la faire jouer dans toutes les directions. Lorsque la douleur ou la limitation ne permettent pas que l'humérus soit maintenu à 90° d'élévation comme il est montré en figure 39.8, la manœuvre peut être adaptée en maintenant l'humérus à 30 ou 40° d'abduction. Elle permet de comparer les deux épaules sur le plan du jeu articulaire et de la douleur. Ce jeu est nul dans les capsulites. Il est très limité et s'accompagne d'une impression de frottement douloureux dans la rare arthrose glénohumérale. Il est accru dans les lésions du bourrelet glénoïdien.

Le jeu glénohuméral peut être testé sur le patient couché sur le dos, en totale décontraction. La main gauche – pour l'épaule droite – empaume la tête humérale, quatre doigts en arrière, pouce en avant, tandis que la main droite fait appui sur la clavicule.

La mobilité de la tête humérale sur la glène peut aussi être testée sur le patient assis légèrement penché en avant (figure 39.9a, b). D'une main, l'opérateur fixe l'épaule, de l'autre il empaume le haut du bras auquel il imprime de lents mouvements antéropostérieurs (Rodineau).

Les arthropathies glénohumérales donnent un tableau d'épaule douloureuse et limitée activement et passivement.

Le diagnostic est avant tout radiologique (arthrose, nécrose, arthrites, etc.), aussi bien que dans les cas de tumeurs bénignes (chondrome, ostéome ostéoïde, ostéochondromatose, etc.) ou malignes.

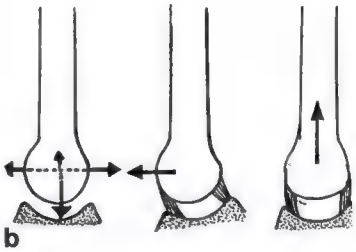

Figure 39.8. Manœuvre « en pilon » (a et b) ; elle permet de bien explorer la mobilité tête-glène. Elle peut aussi être utilisée pour faire des mobilisations avec séparation des surfaces articulaires. Tout en effectuant une traction sur le bras du sujet, l'opérateur peut mobiliser l'articulation dans toutes les directions. Dans les cas où le sujet ne peut faire l'abduction à 90° nécessaire pour cette manœuvre, il est possible de modifier la prise du bras du patient avec une abduction moindre.

© 2009 Elsevier Masson SAS. Tous droits réservés

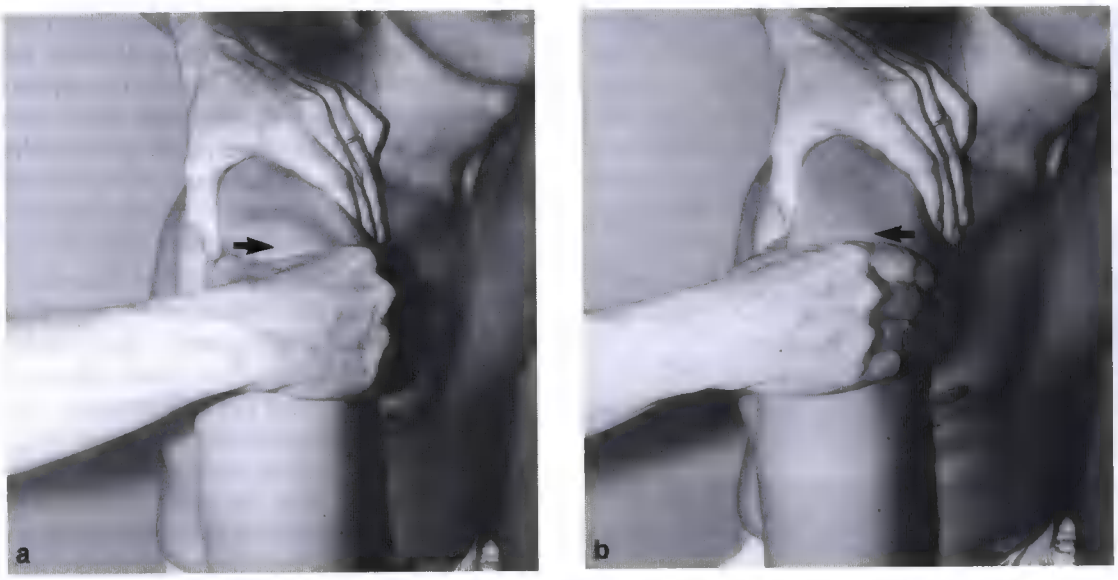

Figure 39.9. Examen de la mobilité antéro-postérieure de l'articulation gléno-humérale (a et b). Celle-ci est augmentée en cas de lésion du bourrelet glénoïdien. Le patient est légèrement penché en avant, bien relâché.

Signes de lésion du bourrelet glénoïdien

Il faut penser, devant certaines douleurs d'épaule, à une lésion du bourrelet et du rebord glénoïdien, après un traumatisme lié à un geste sportif ou survenant sans cause décelable. L'évolution peut se faire vers une épaule douloureuse et instable. Cette lésion se rencontre surtout chez des sujets pratiquant des sports violents où l'épaule est appelée à faire de violents mouvements répétés de rétropulsion horizontale associée à une rotation externe. Elle n'a rien de spécifique. Elle est le plus souvent antérieure et est améliorée par l'échauffement dans les formes modérées. Le patient a parfois l'impression de ressaut, de blocage passager de l'épaule.

L'étude des mouvements contre résistance isométrique est normale. Le mouvement main–dos (rétropulsion + rotation interne) est limité par la douleur. La palpation de la glène humérale à sa partie antérieure est douloureuse.

Si on fait prendre au patient le mouvement d'« armé du bras » (comme pour lancer un javelot) on constate que l'amplitude du mouvement maximal est plus grande que du côté opposé.

Dans cette position, l'opérateur va exagérer le mouvement en tirant d'une main le poignet du patient vers l'arrière tandis qu'il fait pression vers l'avant sur la tête humérale avec l'autre main. Cette manœuvre réveille la douleur habituelle du patient.

Les *radiographies* peuvent montrer une fracture parcellaire du rebord glénoïdien inférieur, un aplatissement de la glène, un aspect émoussé du rebord. Faite en incidence de profil selon la technique de Bernageau, elle met bien en évidence la lésion du bourrelet. Dans les cas difficiles, l'arthroscanographie et éventuellement l'arthroscopie compléteront le bilan.

Si la douleur est améliorée par le traitement médical, on *rééduque* le sujet en faisant travailler les m. rotateurs internes (sous-scapulaire) en course interne. Cette rééducation est donc la même que celle pratiquée dans les luxations récidivantes de l'épaule.

Les *échecs* conduisent à l'intervention si l'instabilité est mal tolérée.

ÉPAULE CERVICALE

Au terme de cet examen, on aura généralement mis une étiquette sur l'origine de la douleur d'épaule, et le traitement sera proposé en fonction du diagnostic qui aura été posé. Il peut néanmoins arriver que, malgré la finesse de l'examen, aucune lésion ne soit retrouvée pour expliquer la douleur de l'épaule du

© 2009 Elsevier Masson SAS. Tous droits réservés

Figure 39.10. L'efficacité immédiate totale ou partielle du traitement cervical sur la douleur contre résistance et sur la mobilité de l'épaule fait la preuve de l'origine ou de la participation cervicale. Ici manipulation en rotation droite portant sur C5-C6.

patient. C'est souvent l'examen du rachis cervical qui apportera la solution, car il s'agira alors d'une douleur en rapport avec un syndrome CTM C5 ou C6 (tendinalgies, cordons myalgiques, douleurs périostées).

Cette « épaule cervicale » peut donner des tableaux de tendinite avec douleurs aux mouvements contre résistance, et même avec limitation des mouvements.

Mais bien souvent, le *facteur cervical s'ajoute à un facteur local*, et rend douloureuses des lésions parfaitement visibles à l'imagerie (sus- ou sous-épineux, par exemple) qui, en son absence, seraient bien supportées, mais qui pourraient aussi être elles-mêmes sans facteur cervical, l'origine de la douleur.

■ Examen du rachis cervical

Il n'est pas rare qu'un patient, souffrant d'une épaule avec des mouvements libres ou partiellement limités et pour laquelle un diagnostic de « tendinite » peut être porté, soit immédiatement soulagé par une manipulation du rachis cervical tandis que le mouvement devient aussitôt libre et indolore (figure 39.10).

C'est la mise en évidence par l'examen segmentaire de la souffrance des segments C4-C5 et C5-C6 qui est importante ici, à condition que la douleur articulaire postérieure soit du côté de l'épaule douloureuse. Cette souffrance segmentaire est en pratique la conséquence d'un DDIM, parfois d'une poussée inflammatoire d'arthrose (figure 39.11a, b).

L'examen radiologique du rachis cervical est indispensable, ainsi que celui de l'épaule, pour établir un diagnostic. Mais les radiographies n'apporteront ici aucun argument déterminant. La présence des lésions radiologiques d'arthrose en C4-C5 ou C5-C6, ou l'existence d'un pincement global du disque ne sont que des éléments de présomption. Ils n'affirment ni n'infirment l'origine cervicale éventuelle de l'épaule douloureuse.

L'observation suivante est tout à fait typique de ces « épaules cervicales ».

Figure 39.11. Examen cervical segmentaire (a). Recherche d'une douleur articulaire postérieure au niveau cervical inférieur. Ce sont les segments C4-C5 ou C5-C6 (b) qui peuvent être responsables de douleurs d'épaule par l'intermédiaire de manifestations cellulalgiques, ténopériostées et myalgiques (points-gâchettes) qu'ils sont susceptibles de provoquer.

© 2009 Elsevier Masson SAS. Tous droits réservés

Observation : M. P., 56 ans

Ce sportif a été un grand joueur de tennis et joue encore beaucoup. Après une chute dans un escalier, il ressent une violente douleur à l'épaule droite avec limitation très douloureuse de l'abduction et du mouvement main–nuque. Un diagnostic de « tendinite » des sus- et sous-épineux est porté. Il est traité par quelques infiltrations très attentivement faites. Une amélioration partielle est obtenue. Mais l'état reste stationnaire malgré un traitement d'anti-inflammatoires, de nouvelles infiltrations et des essais de rééducation. Il en est ainsi depuis 4 mois. Les mouvements sont encore limités et douloureux. L'abduction et la rotation externe contre résistance sont impossibles car elles déclenchent une douleur très vive. Il s'agit bien d'une souffrance du sus-épineux et du sous-épineux. Le tendon du biceps droit est également douloureux à la palpation.
L'examen du rachis cervical ne montre aucune limitation des mouvements. Les radiographies ne mettent en évidence que des lésions légères et banales d'arthrose. Mais la palpation révèle une vive douleur de l'articulation C4-C5 droite (du même côté que l'épaule atteinte).
Aussitôt après une manipulation en rotation gauche, suivie d'une manipulation en latéroflexion gauche, le patient lève le bras librement sans la moindre gêne et les tests contre résistance en abduction et en rotation externe sont très améliorés.
Deux autres séances de manipulations espacées de 1 semaine sont faites. On note chaque fois une amélioration des tests contre résistance. Après la troisième séance, les mouvements sont tout à fait libres, la contraction contre résistance maximale est indolore, le patient reprend le tennis sans aucune gêne.
Ainsi, sur une épaule dont on peut supposer que les tendons présentaient des lésions dégénératives, chez ce tennisman de haut niveau, c'est l'élément cervical qui était déterminant dans la douleur ressentie.

Même dans des cas où la douleur paraît vraiment liée à une lésion d'un tendon ou de la coiffe, le facteur cervical, s'il existe, peut jouer un rôle déterminant ou facilitant.

■ Diagnostic de l'épaule cervicale ou à participation cervicale

Face à une épaule douloureuse se présentant comme une douleur tendineuse avec des mouvements partiellement limités ou libres on se trouve donc devant deux cas :

– il n'y a pas de douleur articulaire postérieure cervicale C4-C5 ou C5-C6 à la palpation : le facteur cervical est automatiquement éliminé ;
– il y a une douleur articulaire postérieure C4-C5 ou C5-C6 du même côté que l'épaule douloureuse : dans ce cas il est possible, mais non certain, que le rachis cervical soit totalement ou partiellement responsable de la douleur d'épaule. Pour le savoir, il faut pratiquer un test thérapeutique :
- s'il paraît s'agir d'une poussée congestive d'arthrose, on fera une infiltration cortisonée, et pas de manipulation ;
- s'il s'agit d'un DDIM et que la manipulation – après les tests habituels – s'avère possible, on fera une épreuve de traitement manipulatif, dont la réponse est pratiquement immédiate.

Une première manipulation est exécutée, en rotation par exemple. Aussitôt après, on refait le testing des mouvements douloureux. Si le rachis cervical est en cause, il est fréquent – dans la mesure où la manipulation a été bien faite – de noter une sensible amélioration de la mobilité et des tests contre résistance. Par exemple, le patient qui ne pouvait lever le bras en abduction le fait aussitôt sans douleur, même contre une résistance accrue.

On exécute ensuite une ou deux manipulations complémentaires, par exemple en latéroflexion, puis en menton-pivot. Après chacune de ces manœuvres, on recommence l'examen. Ainsi, dès la première séance, quand la manipulation se déroule sans difficulté, on peut savoir s'il y a un lien entre le rachis cervical et le ou les tendons douloureux. Si le résultat obtenu par la manipulation sur la sensibilité articulaire postérieure n'est pas satisfaisant, on pratique une infiltration cortisonée de l'articulation.

Si la douleur d'épaule n'est pas du tout modifiée après le premier traitement, il y a peu de chance pour que le traitement cervical soit utile.

Le patient est revu quelques jours plus tard. Après une éventuelle réaction douloureuse de 24 h, il constate une amélioration plus ou moins importante, parfois passagère, plus souvent durable, que confirmeront les tests.

Deux ou trois séances de traitement cervical apporteront le plus souvent un soulagement complet et durable.

Il sera parfois nécessaire d'infiltrer un point myalgique résiduel – dépendant d'un syndrome CTM segmentaire C5 ou C6 – appartenant au sous-épineux (infraspinatus), au sus-épineux (supraspinatus) ou au petit rond (teres minor).

© 2009 Elsevier Masson SAS. Tous droits réservés

Épaules mixtes

Dans certains cas, le traitement local apporte une amélioration incomplète. Le traitement cervical permet le soulagement total ou bien, à l'inverse, il améliore nettement la douleur et les tests contre résistance, mais le soulagement est incomplet et c'est l'infiltration tendineuse qui complètera le résultat.

Dans ces « épaules mixtes », la part de responsabilité des lésions tendineuses et du facteur cervical varie selon les cas et, chez un même individu, selon les périodes évolutives.

Cordons myalgiques, points gâchettes et douleur d'épaule atypique

Le rôle de certains cordons myalgiques « actifs » appartenant à un syndrome CTM C5 ou C6 dans les douleurs d'épaule a été souligné plus haut. Mais au niveau de l'épaule notamment, certains cordons myalgiques peuvent avoir une origine locale. Ils peuvent être la conséquence d'effort excessif des muscles concernés : port d'une valise lourde pour le sus-épineux, manœuvres répétées avec une voiture au volant dur pour le grand rond, travail des bras à l'horizontale pour le deltoïde, etc. Un mouvement trop brusque ou trop ample peut aussi en être responsable, de même que des mauvaises positions prolongées. Ces cordons myalgiques présentent des points gâchettes qui sont à l'origine de douleurs projetées au niveau du moignon de l'épaule selon des schémas assez constants :

– face antérieure de l'épaule pour ceux du sous-épineux (infraspinatus) ; certains points jouent un rôle plus diffus sur la douleur et la gêne de l'épaule (voir figure 39.3) ;

– face externe de l'épaule pour ceux du sus-épineux (supraspinatus) ;

– face antérieure de l'épaule pour ceux du petit rond (teres minor).

Le sous-scapulaire (subscapularis) présente souvent des cordons myalgiques à sa partie externe. On les palpe, sur le patient allongé sur le dos, près du bord externe de l'omoplate. Ils peuvent entraîner, quand ils sont très marqués, une forte limitation douloureuse de l'épaule qui simule une capsulite rétractile.

Les cordons myalgiques du coracobrachial (coracobrachialis) entraînent une gêne dans le mouvement main–dos ; ceux du deltoïde (deltoidus) sont très fréquents et faciles à retrouver, ils sont plus souvent que les autres liés à des causes non vertébrales (traumas, effort). Ils entraînent une gêne à l'élévation du bras lorsque celui-ci doit être maintenu horizontal. Ceux du triceps empêchent l'élévation verticale complète du bras.

Le traitement consiste à les infiltrer avec de la procaïne puis à étirer le muscle concerné (figure 39.12).

■ Traitements manuels dans les épaules douloureuses

Les lésions de la coiffe et les calcifications tendineuses réclament des traitements spécifiques essentiellement médicaux : infiltrations, dans les cas aigus, à condition qu'elles soient peu nombreuses et peu fréquentes.

La *rééducation* constitue le traitement le plus intéressant dans les ruptures partielles ou totales de la coiffe et dans les tendinites provoquées par un conflit dans le défilé sous-acromiocoracoïdien.

Il est bon de préparer cette rééducation par quelques mobilisations passives d'abaissement de la tête humérale qui viseront aussi à libérer au mieux la rotation externe. Ces manœuvres d'abaissement-dégagement sont pratiquées d'abord avec l'assistance du kinésithérapeute, puis d'une manière active et fréquemment répétées. Le patient acquiert ainsi un automatisme d'abaissement de la tête humérale lors de tout

Figure 39.12. Infiltration du point gâchette d'un cordon myalgique du muscle sous-épineux.

© 2009 Elsevier Masson SAS. Tous droits réservés

mouvement d'élévation antérieur et latéral du bras. Il est également utile de renforcer les m. adducteurs, grand pectoral (pectoralis major) et grand dorsal (latissimus dorsi), car ils sont aussi abaisseurs de la tête humérale.

On pourrait penser que les techniques manuelles n'ont pas une grande place dans le traitement des douleurs d'épaule liées à une pathologie de la coiffe.

Mais les techniques manuelles peuvent apporter une contribution au traitement :
- sur le facteur cervical (DDIM) qui sensibilise plus ou moins les lésions quelles qu'elles soient,
- sur les cordons myalgiques et leurs points gâchettes,
- et sur les articulations qui sont concernées par le mouvement en les mobilisant.

Mobilisation de l'articulation glénohumérale

La technique montrée en figure 39.8 permet de très bonnes mobilisations de l'articulation glénohumérale et une distraction des surfaces articulaires. C'est souvent un bon préalable à la rééducation. La technique (figure 39.13) permet aussi des séparations glénohumérales.

Mobilisation de l'articulation scapulohumérale

Une bonne mobilité de la scapulohumérale peut partiellement suppléer aux insuffisances de celle de l'articulation glénohumérale dans la capsulite rétractile ou dans l'arthrose. Les mobilisations montrées en figure 39.7 sont très efficaces. Elles permettent de plus un très bon étirement et une détente des m. fixateurs de l'omoplate.

Manipulation de l'articulation acromioclaviculaire

Cette articulation est assez souvent concernée dans les douleurs d'épaule parfois associées à d'autres atteintes. L'infiltration permet de prouver sa responsabilité et souvent de la soulager, mais elle n'est pas toujours suffisante et les techniques manuelles peuvent rendre service. Les figures 39.14 et 39.15 montrent deux techniques usuelles.

Lesage utilise une technique légèrement différente de celle de la figure 39.15. Pour une acromioclaviculaire droite : le sujet est assis sur un tabouret, la main droite sur la hanche, le pouce avant. Ce point sera le point pivot. L'opérateur, debout

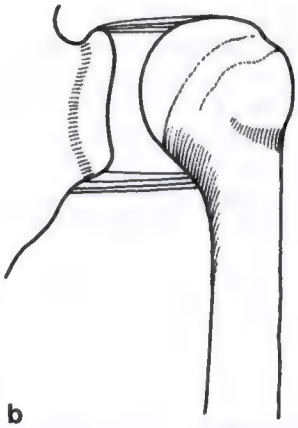

Figure 39.13. Manœuvre de séparation tête-glène (a et b). L'opérateur est debout face au patient assis. Il place son avant-bras droit (pour une épaule droite) sous l'aisselle du patient dont le bras est pendant. Avec sa main gauche, il exerce des appuis répétés et élastiques sur la face externe de la partie inférieure du bras agissant comme sur un levier d'une manière très progressive. Cela produit un étirement latéral de l'articulation et une séparation tête-glène.

© 2009 Elsevier Masson SAS. Tous droits réservés

Figure 39.14. Manipulation acromio-claviculaire. La main gauche prend appui sur l'extrémité externe de la clavicule, tandis que la main droite empaume la base du cou et exécute une mise en tension dans l'axe de la clavicule. Celle-ci étant au maximum, une brève impulsion de la main gauche agit sur l'articulation acromio-claviculaire.

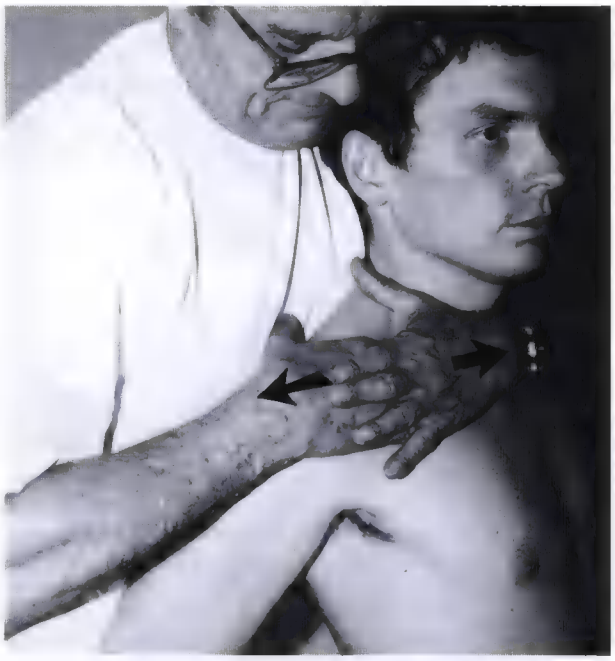

Figure 39.15. Manipulation acromio-claviculaire (2e technique). Le patient est assis sur la table, le bras droit pendant, légèrement rétropulsé, la main en supination. Le médecin debout derrière lui prend appui :
– avec sa main gauche sur la partie interne de la clavicule ;
– avec sa main droite sur l'acromion. Il presse son sternum contre le dos du patient. Puis, maintenant fermement son appui sternal, et son appui de la main gauche :
– il tire progressivement et puissamment sa main droite en dehors et en arrière ;
– en fin de mise en tension, il donne l'impulsion manipulative.

derrière lui, pied gauche en légère fente avant, pied droit en arrière, place son flanc gauche contre la région lombaire du sujet. Ses jambes sont fléchies. Son bras gauche vient reposer sur la clavicule droite du patient, tandis que sa main droite saisit en avant l'épaule droite. L'avant-bras droit de l'opérateur repose par son bord interne sur la face externe du bras du patient. La manipulation est exécutée en fléchissant brusquement les deux jambes, avec un mouvement du coude qui rapproche le bras du corps.

Manipulation de l'articulation sternoclaviculaire

Elle peut avoir son intérêt ; l'articulation sternoclaviculaire est manipulée avec la manœuvre montrée en figure 39.16. La manœuvre illustrée en figure 39.17 mobilise simultanément les trois articulations de l'épaule : sternoclaviculaire, acromioclaviculaire et glénohumérale.

Une manipulation directe est possible. Le patient est couché sur le dos, les bras le long du corps.

Pour une sternoclaviculaire droite, l'opérateur est debout du côté droit du sujet. Il prend appui avec le talon de sa main droite sur la partie interne de la clavicule droite, et fait un contre-appui avec la main gauche sur la clavicule gauche. Il réalise la mise en tension en appuyant en bas et en dehors (en direction des articulations acromioclaviculaires), puis effectue l'impulsion de la main droite dans la même direction.

Il arrive que les articulations sternoclaviculaires et acromioclaviculaires soient douloureuses en même temps – syndrome des deux bouts de la clavicule (Troisier). Il s'agit le plus souvent de séquelles traumatiques. Curieusement, il n'y a dans ces cas pratiquement jamais de douleur locale, mais des douleurs irradiées (fosse sus-épineuse, oreille, etc.). L'infiltration des deux articulations est le traitement habituel, mais le traitement manuel peut parfois être efficace (figure 39.17), visant les articulations elles-mêmes et/ou le rachis cervical, car comme cela vient d'être souligné, il n'est pas rare que des

© 2009 Elsevier Masson SAS. Tous droits réservés

Figure 39.16. Manipulation sterno-claviculaire. Patient couché sur le dos. L'opérateur saisit de sa main gauche le bras du patient qu'il étire en dehors en abduction et légèrement vers le haut dans l'axe de la clavicule, tandis que le talon de sa main droite s'appuie sur la partie interne de la clavicule. L'opérateur met en tension le bras du sujet tandis qu'il fait pression sur l'extrémité interne de la clavicule. Il procède ainsi à des mobilisations répétées.

Figure 39.17. L'opérateur se tient debout derrière le sujet assis, ses deux avant-bras pliés prenant appui sur la partie antérieure des deux têtes humérales. L'opérateur fait contre-appui avec son sternum contre le dos du sujet. La manœuvre consiste à étirer progressivement, répétitivement ou avec impulsion les épaules en arrière et en dehors, ce qui mobilise ou manipule les articulations gléno-humérale, acromio-claviculaire et sterno-claviculaire.

articulations claviculaires soient douloureuses à la palpation et deviennent indolores après traitement d'un DDIM cervical.

Une manœuvre particulière de sédation globale (R.M.)

Le rôle des cordons myalgiques du sous-épineux dans les douleurs d'épaule a été évoqué plus haut ; toutefois nous souhaitons attirer l'attention sur une technique un peu difficile à réaliser, mais qui bien faite peut se montrer très efficace. Le patient est debout (exemple épaule droite). L'opérateur, debout derrière lui, collé contre lui, prend appui avec sa main gauche sur la face antérieure du thorax droite du patient pour bien le maintenir. Ayant bien repéré le cordon myalgique le plus tendu, généralement à la partie moyenne de l'omoplate, il applique, poing droit fermé et raidi, l'articulation phalangophalangienne du médius sur le point myalgique, exerce sur celui-ci une ferme pression maintenue 5 à 6 s. Puis sans relâcher celle-ci, il fait une très brève et très courte friction, perpendiculairement aux fibres du cordon, provoquant une vive douleur qui s'estompe vite tandis qu'en cas de réussite, en quelques secondes l'épaule devient plus libre et moins douloureuse en cas de réussite. La manœuvre demande une bonne habitude, pour être efficace (recherche du point degré de pression...). Mal faite ou répétée, elle peut être irritante.

© 2009 Elsevier Masson SAS. Tous droits réservés

40. Épicondylalgies
Un facteur cervical fréquent

L'épicondylalgie ou épicondylite est une douleur localisée à l'épicondyle qui rend pénibles, voire impossibles si elle est sévère, certains mouvements tels que tourner un bouton de porte, verser à boire. On lui donne souvent le nom de « tennis elbow ». Les joueurs de tennis n'en ont pourtant pas l'exclusivité : les personnes qui exécutent des travaux de serrage sont souvent atteintes. Mais en sont aussi parfois victimes des sujets ni sportifs, ni manuels.

La douleur épicondylienne est généralement considérée comme la conséquence d'une douleur d'insertion d'origine mécanique par surmenage des m. épicondyliens, d'où le nom d'« épicondylite ». Or, dans nombre de cas, la rapide efficacité d'un traitement par manipulation cervicale ou par manipulation du coude montre bien que la « tendinite d'insertion » n'est pas le seul processus en cause dans les épicondylites. Mais quel qu'en soit le mécanisme provocateur, il existe très souvent une sensibilisation épicondylienne d'origine cervicale C5-C6 ou C6-C7, qui joue un rôle plus ou moins important et parfois exclusif.

Rappelons que les m. épicondyliens sont au nombre de six (court supinateur, premier et deuxième radial, extenseur commun des doigts, extenseur propre du 5e doigt, cubital postérieur) et que la surface d'insertion du deuxième radial représente la moitié de la surface totale d'insertion de l'ensemble de ces muscles.

Figure 40.1. La douleur à la pression de l'épicondyle est le signe essentiel de cette affection.

■ Examen clinique

Coude

Palpation

La douleur exquise à la palpation de l'épicondyle est le signe qui caractérise l'affection (figure 40.1). Elle est faite sur le coude fléchi à angle droit. On palpe ainsi le tendon commun épicondylien, l'interligne huméroradial, le pourtour de la tête radiale et le point d'émergence de la branche postérieure du n. radial.

Il est fréquent de palper un ou deux cordons myalgiques dans le m. court supinateur ou les m. radiaux.

On peut parfois noter une zone cellulalgique douloureuse au « pincé-roulé » à la face externe du coude.

Tests de contraction contre résistance

La douleur provoquée par la contraction contre résistance des m. épicondyliens est un signe quasi

Douleurs d'origine vertébrale. Comprendre, diagnostiquer et traiter
© 2009 Elsevier Masson SAS. Tous droits réservés

constant, particulièrement l'extension contrariée du poignet doigts fléchis et l'extension contrariée des doigts, notamment celle du médius.

Étude de la mobilité active et passive

La mobilité active est généralement normale, mais il arrive que l'extension complète soit limitée. Plus rarement, la limitation porte à la fois sur la flexion et l'extension.

La mobilité passive est testée en flexion-extension, puis en pronation. Elle peut parfois donner l'impression d'un accrochage en cas de dérangement interhuméroradial, mais on étudiera surtout le jeu latéral, comme nous l'avons précédemment souligné (1959).

Jeu latéral du coude

Il se teste sur le coude étendu. Le médecin, face au patient, prend sous son aisselle l'avant-bras atteint, placé en supination. Il empaume des deux mains les parties latérales du coude. Maintenant bien l'avant-bras du patient, il imprime au coude avec ses mains des petits mouvements de va-et-vient, de droite à gauche et de gauche à droite, qui portent l'articulation en adduction et en abduction forcées. Il y a dans ce mouvement un jeu variable d'un sujet à l'autre, mais très perceptible chez le sujet indemne. L'examinateur compare les deux côtés en sachant que le jeu latéral est toujours un peu moins libre sur le coude du côté dominant (figure 40.2).

Dans certains cas d'épicondylalgie, ce jeu est globalement diminué et surtout sa recherche est un peu douloureuse alors qu'elle est parfaitement indolore à l'état normal. Parfois, cette manœuvre est très douloureuse, soit en abduction soit en adduction, donnant l'impression d'un blocage franc.

Jeu de l'articulation radiocubitale inférieure

Dans certains cas d'épicondylalgie traînante existe une diminution de la mobilité passive de l'articulation radiocubitale inférieure associée à la diminution de la mobilité latérale du coude. Elle se teste : en saisissant entre pouce et index d'une main l'extrémité inférieure du radius et entre pouce et index de l'autre main celle du cubitus, en leur imprimant des mouvements contraires d'avant en arrière en touche de piano. La mobilité est comparée à celle du côté opposé. Sa recherche peut être désagréable pour le patient.

Figure 40.2. Examen du jeu latéral du coude.

Radiographie

Elle peut montrer des petites calcifications périarticulaires qui ne font que traduire le surmenage de l'articulation et ne sont pas la cause de la douleur ressentie.

Rachis cervical

Le patient étant allongé sur le dos, on recherche une douleur articulaire postérieure C5-C6 ou C6-C7 du même côté que l'épicondylalgie. Si elle existe, il peut y avoir une participation cervicale à la douleur du coude. Alors, le rachis cervical sera attentivement examiné selon la technique habituelle et des radiographies seront demandées. L'efficacité du traitement cervical (manuel, infiltration) est jugée sur les critères décrits ci-après (Robert Maigne).

Cotation d'une épicondylalgie

Il est intéressant de pouvoir évaluer une douleur épicondylienne, pas tant pour comparer l'épicondylalgie d'un sujet à celle d'un autre que pour apprécier chez un sujet donné l'évolution de l'affection et l'efficacité d'un geste thérapeutique. Nous avons proposé (1975) une série de manœuvres qui sont pratiquées contre résistance manuelle du médecin dans deux positions du coude :

– coude fléchi à angle droit, bras collé au corps (figure 40.3a) ;
– coude étendu (figure 40.3b).

Trois mouvements sont testés contre résistance :

– l'*extension dorsale de la main* et des doigts : le médecin s'oppose à ce mouvement dans les deux positions du coude ;

© 2009 Elsevier Masson SAS. Tous droits réservés

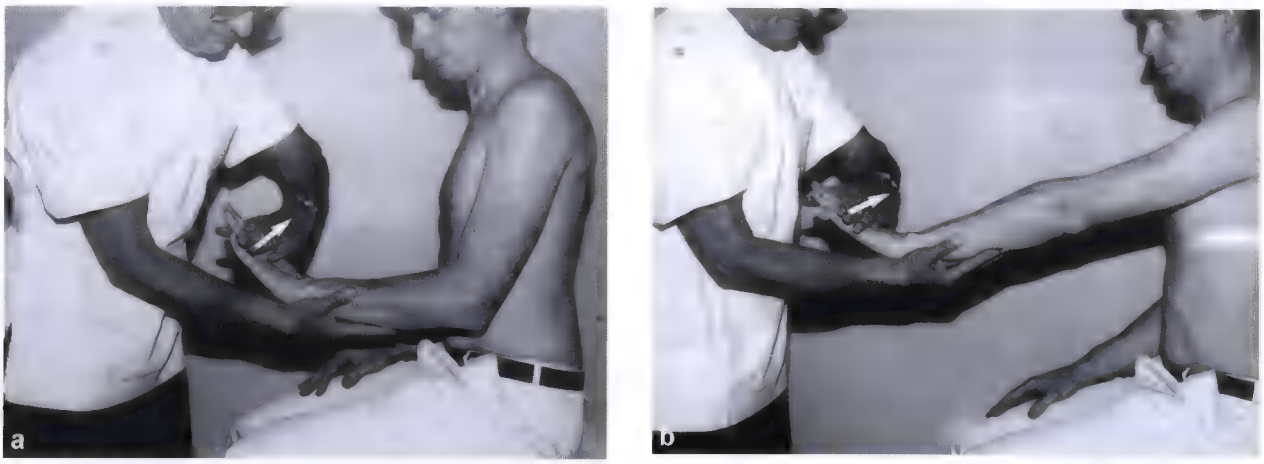

Figure 40.3. Dorsiflexion de la main contre résistance. Avant-bras plié à 90° (figure 40.3a). Avant-bras tendu (figure 40.3b).

– la *pronation* : le médecin donne une poignée de main au patient et lui demande de serrer et de forcer en rotation interne (pronation) tandis qu'il s'oppose à ce mouvement coude fléchi à angle droit (figure 40.4a), puis coude étendu (figure 40.4b) ;
– la *supination* : même manœuvre, mais en rotation externe (supination) [figure 40.5 a, b].

Chacune des six manœuvres est notée :
– 0 = pas de douleur ;
– 1 = résistance possible mais douloureuse ;
– 2 = résistance possible, diminuée avec forte douleur ;
– 3 = résistance impossible tant la douleur provoquée est vive.

S'il existe une douleur en dehors de tout effort, elle est cotée de 0 à 2.

Ainsi, la note totale est comprise entre 0 et 20. Cette cotation n'a rien d'absolu. On ne peut en déduire qu'un individu qui a une note de 14 est plus atteint que celui qui a 10. Mais elle permet de juger avec une bonne fiabilité l'évolution de la douleur dans un cas donné chez un sujet donné et l'influence des traitements. Elle est particulièrement utile dans les épicondylalgies à composante cervicale : une manipulation cervicale appropriée peut par exemple améliorer aussitôt et parfois même négativer les tests.

Figure 40.4. Pronation contre résistance. Avant-bras plié à 90° (figure 40.4a). Avant-bras tendu (figure 40.4b).

© 2009 Elsevier Masson SAS. Tous droits réservés

Figure 40.5. Supination contre résistance. Avant-bras plié à 90° (figure 40.5a). Avant-bras tendu (figure 40.5b).
Figure 40.3 à 40.5. Tests d'évaluation d'une épicondylalgie. Ils permettent de juger rapidement et facilement chez un patient donné de l'influence de tel ou tel traitement, et de suivre l'évolution de l'affection. Chaque manœuvre est cotée de 0 à 3 selon la douleur provoquée. S'il existe une douleur au repos, elle est cotée de 0 à 2.

■ Classification

L'examen permettra une orientation pathogénique ; il pourra s'agir :
– d'*une épicondylalgie d'origine locale* : épicondylalgie d'insertion, épicondylalgie d'origine musculaire, épicondylalgie d'origine articulaire, épicondylalgie par compression de la branche postérieure du n. radial ;
– d'*une épicondylalgie d'origine cervicale* ;
– d'*une épicondylalgie* reconnaissant les deux origines.

Une *périarthrite* du coude pourra s'associer à chacune de ces formes, et parfois une diminution du jeu de l'articulation radiocubitale inférieure.

Épicondylalgies d'origine locale

Épicondylalgie par douleur d'insertion

Les auteurs considèrent pour la plupart que l'épicondylalgie est due à une tendinite d'insertion provoquée par un surmenage des m. épicondyliens. Cette opinion semble confirmée par les résultats souvent favorables obtenus par le seul traitement local.

Le diagnostic est posé sur :
– la douleur à la palpation de l'épicondyle ;
– la douleur à la contraction résistée des m. épicondyliens (deuxième radial, extenseur commun) ;
– la douleur provoquée en varus forcé et hyperextension.

En fait, *l'origine purement locale ne correspond qu'à une partie de ces cas,* car la douleur d'insertion est souvent favorisée, ou même provoquée par un facteur cervical, et cède à un traitement cervical.

Si le facteur cervical est modéré ou passager, le traitement local peut suffire. Sinon, l'effet sera insuffisant ou temporaire.

Traitement

Il consiste en *infiltrations* locales faites au niveau du point douloureux à la palpation avec un dérivé cortisoné associé ou non à un anesthésique local.

Les *traitements physiothérapiques* électriques, les ultrasons peuvent apporter une aide efficace.

Dans les cas rebelles de tendinite, le *massage transverse profond* a été préconisé par Cyriax. Il n'apparaît pas très logique si le tendon est supposé présenter des lésions inflammatoires ou nécrotiques. Cependant, il se montre très efficace dans certains cas.

Diverses interventions chirurgicales ont été proposées, soulageant généralement bien les cas rebelles.

Épicondylalgie d'origine musculaire

Il est habituel, au cours des épicondylites, de palper quelques cordons myalgiques dans le corps des

© 2009 Elsevier Masson SAS. Tous droits réservés

m. épicondyliens présentant des points gâchettes (figure 40.6) :
– ils peuvent appartenir à un syndrome cellulo-téno-périosto-myalgique (CTM) vertébral segmentaire C6 ou C7 ;
– ils peuvent avoir une origine locale (fatigue musculaire, douleur articulaire) ;
– ils peuvent reconnaître les deux origines.

Traitement

S'il y a suspicion d'une origine cervicale, il faut pratiquer d'abord le traitement vertébral. Le résultat en est immédiatement apprécié sur les tests de cotation après chaque manœuvre.

Si l'origine est locale ou mixte, le traitement local est indispensable.

Les cordons myalgiques sont le plus souvent retrouvés dans le court supinateur (supinator), parfois dans les m. radiaux (extensores carpi radialis). Il faut infiltrer le ou les points myalgiques avec 1 ml de procaïne ou de lidocaïne à 0,5 %. Des pressions maintenues 90 s sur les points, et répétées plusieurs fois, peuvent être utiles, mais pas autant que les étirements transversaux qui, bien faits, sont très efficaces.

Blocage articulaire huméroradial

Parfois, la manœuvre de recherche du jeu latéral du coude montre que celui-ci est franchement bloqué et très douloureux dans certaine direction et libre dans les autres. Cela correspond habituellement à une souffrance mécanique de l'articulation. Il s'agit soit de l'adduction, soit de l'abduction, soit de l'hyperextension. Le mouvement opposé est habituellement libre et indolore. Il existe le plus souvent une douleur exquise à la palpation de l'interligne huméroradial. Cette épicondylalgie a un début souvent brusque, au cours d'un mouvement.

Figure 40.6. Palpation des cordons myalgiques du court supinateur.

Traitement

La manipulation appropriée, ou une série de mobilisations faites dans le sens non douloureux opposé au blocage, éventuellement aidées par l'infiltration intra-articulaire, sont le meilleur traitement.

Cette origine articulaire huméroradiale représente dans nos statistiques 8 % de l'ensemble des épicondylalgies.

La technique de manipulation à utiliser dépend du type de blocage. C'est toujours la « règle de la non-douleur et le principe du mouvement contraire » qui guident la manœuvre à faire. Dans les cas chroniques, il faut agir d'une manière progressive et parfois faire précéder la manipulation de l'injection intra-articulaire d'un mélange de corticoïdes et d'anesthésique.

Manipulation en adduction

Elle s'adresse aux blocages externes (abduction bloquée et douloureuse), qui sont les plus fréquents (figure 40.7).
– *Première technique* : le patient a l'avant-bras droit en extension et en supination totale. Le manipulateur saisit de sa main gauche le poignet du patient et empaume de sa main droite le coude par sa face interne, son avant-bras étant perpendiculaire au bras du patient. La manipulation consiste en une brève pulsion qui force le coude en adduction après plusieurs manœuvres de mise en tension.
– *Seconde technique* : l'opérateur se place (pour un coude droit) sur le côté droit du sujet. Ce dernier a le coude étendu, l'avant-bras en supination. L'opérateur plie son bras gauche et enserre le coude du sujet dans l'angle ainsi formé. Il serre le poing pour rigidifier cette position. Son avant-bras est au contact de la face interne du coude du sujet. Il saisit le poignet de celui-ci, maintenu en supination, avec sa main droite. C'est cette main qui donnera l'impulsion manipulative en adduction forcée (figure 40.8).

© 2009 Elsevier Masson SAS. Tous droits réservés

Figure 40.7. Manipulation du coude en adduction (1re technique).

Figure 40.8. Manipulation du coude en adduction (2e technique).

Manipulation en abduction

Elle est l'inverse de la précédente.

– *Première technique* : c'est ici la main droite qui saisit le poignet droit du patient ; la main gauche empaume le coude par sa face externe, l'avant-bras gauche du médecin est perpendiculaire au bras du patient (figure 40.9).

– *Seconde technique* : l'opérateur bloque le coude droit étendu du patient dans le V formé par son bras droit. Son avant-bras est au contact de la face externe du coude du patient. Sa main gauche empaume le poignet maintenu en supination. Elle donne l'impulsion manipulative en abduction après plusieurs mises en tension (figure 40.10).

Manipulation en extension

Elle s'adresse aux blocages antérieurs ou antérolatéraux de l'articulation huméroradiale (figure 40.11). Elle consiste, l'avant-bras du patient étant étendu en supination, à prendre avec le pouce un appui sur la partie postérieure de la tête radiale, tandis que, d'une brève et sèche poussée sur le poignet, l'opérateur exagère l'extension du coude.

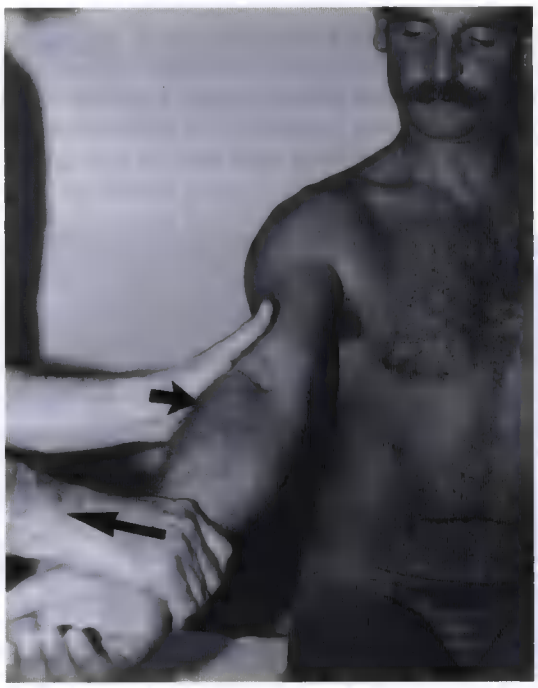

Figure 40.9. Manipulation du coude en abduction (1re technique).

© 2009 Elsevier Masson SAS. Tous droits réservés

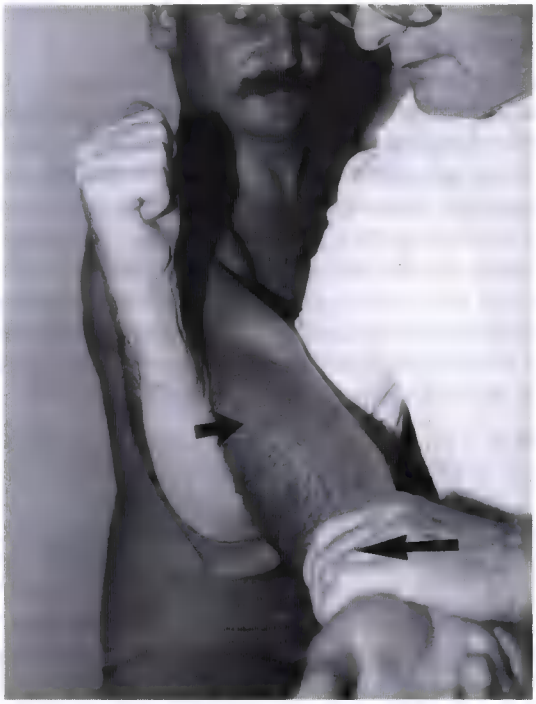

Figure 40.10. Manipulation du coude en abduction (2e technique).

Figure 40.11. Manipulation du coude en extension.

Manipulation en pronation

(figures 40.12 a, b, c)

Le patient a le bras tendu. Le médecin saisit de sa main droite le poignet droit du patient, la main en pronation forcée. Il soutient le coude de sa main gauche, le pouce prenant appui contre la partie postérieure de la tête radiale.

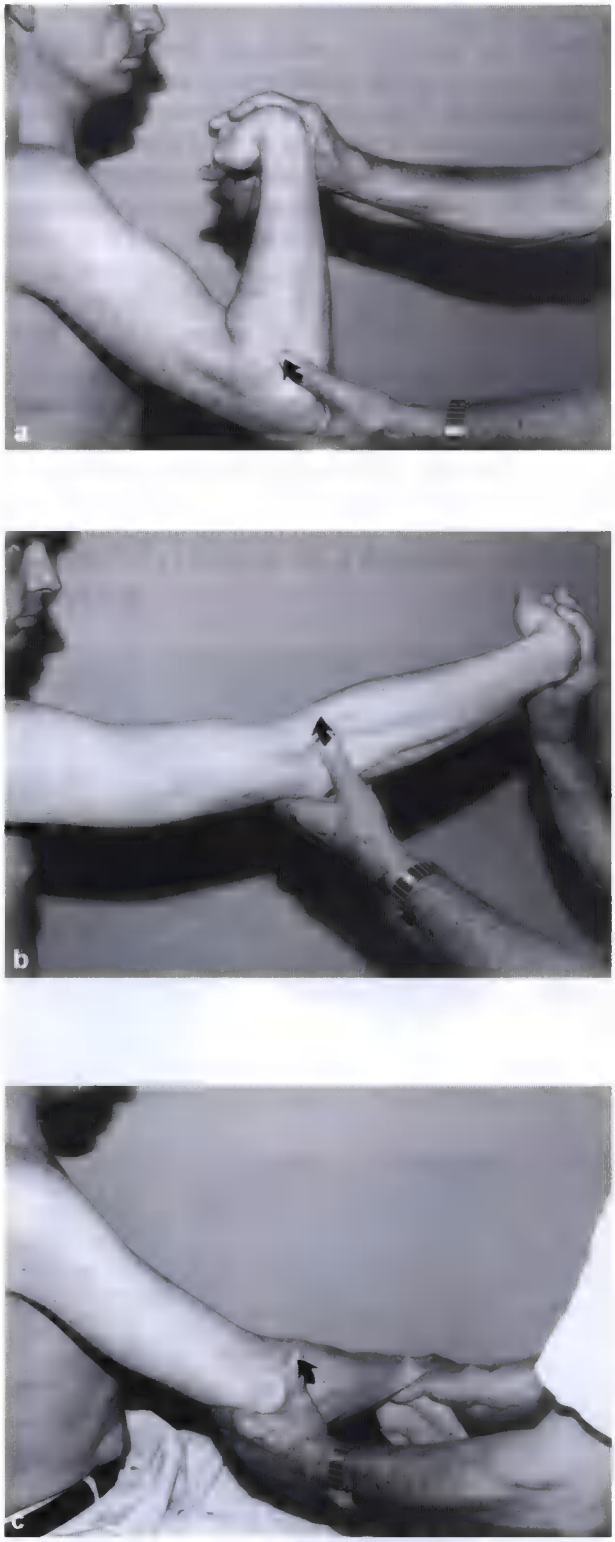

Figure 40.12. Les trois temps de manipulation du coude en pronation (a, b, c). À vrai dire, il s'agit plus d'une mobilisation, car le mouvement est habituellement répété plusieurs fois.

© 2009 Elsevier Masson SAS. Tous droits réservés

La manœuvre consiste à amener le coude du patient en hyperextension et en pronation forcée tandis que le pouce maintient sa pression contre la tête radiale. Puis, tout en maintenant cette pression, le coude est lentement ramené à la position de départ. La manœuvre est ainsi recommencée plusieurs fois, de manière progressivement insistante.

Manipulation en flexion-supination
(figure 40.13 a, b)

C'est la manœuvre que l'on utilise dans « la pronation douloureuse de l'enfant ». Elle s'applique aussi à quelques épicondylalgies de l'adulte.

La « pronation douloureuse du jeune enfant » est généralement provoquée par sa mère, qui le soulève en le tirant par la main pour lui faire monter un trottoir ou un escalier.

Figure 40.13. Manipulation du coude en flexion supination (a, b).

L'opérateur soutient de sa main droite le coude droit du sujet et fait appui avec son pouce droit sur la partie antérieure de la tête radiale. Il saisit le poignet du patient avec sa main gauche, son pouce étant en appui sur le dos de la main du sujet. Il applique alors une forte traction sur l'avant-bras et, maintenant le poignet en supination, il amène le coude en supination forcée et flexion complète.

Cette manœuvre simple chez l'enfant – où la traction est inutile – doit le plus souvent être répétée plusieurs fois consécutives chez l'adulte pour être efficace. Son indication est plus rare que celle de la manœuvre en pronation.

N.B. *L'opérateur peut aussi pratiquer la pression sur la tête radiale avec la pulpe des doigts de sa main droite, tandis que sa main gauche enserre le poignet du patient. L'exécution de la manœuvre est la même.*

Périarthrite du coude

Certaines épicondylalgies d'origine locale, surtout anciennes ou comportant un facteur cervical, présentent une diminution globale du jeu latéral du coude testé selon la technique décrite plus haut (voir figure 40.2).

Sa recherche est un peu douloureuse alors qu'elle est parfaitement libre et indolore sur l'autre coude. Ceci semble correspondre à une réaction périarticulaire qui peut être responsable de la persistance de la douleur. En effet, dans certains cas, la douleur épicondylienne atténuée par le traitement local ou par le traitement cervical ne disparaît complètement que lorsque le jeu latéral du coude est restauré.

Technique

Pour libérer ce jeu latéral, nous utilisons les mêmes manœuvres que celles décrites pour le tester. Elles sont répétées d'une manière progressive et insistante 10 à 20 fois. Cette réaction périarticulaire semble être la conséquence de la dysfonction articulaire entraînée par la souffrance épicondylienne.

Épicondylalgie par compression de la branche postérieure du nerf radial

La souffrance de la branche postérieure du n. radial dans sa traversée du court supinateur peut donner

© 2009 Elsevier Masson SAS. Tous droits réservés

des douleurs épicondyliennes (Kopell et Thompson, 1963). Elle provoque une douleur rebelle aux traitements locaux, souvent exagérée la nuit et qui peut irradier vers la face dorsale de l'avant-bras. L'augmentation de la douleur par la contraction contre résistance du 2e radial (hyperextension du 3e méta) est pour Roles le signe caractéristique. C'est en fait un signe peu fidèle.

L'électromyogramme permet d'affirmer le diagnostic (Roles, Bence et Commandré).

On rencontre souvent une arcade fibreuse (arcade de Frohse) qui augmente la souffrance du nerf. C'est la partie superficielle du court supinateur qui présente cette arcade fibreuse à son intersection avec le nerf. Dans le mouvement de pronation, le court supinateur est tendu et comprime la branche postérieure du n. radial (80 fois sur 90 cas [Werner]). À la longue, des lésions du nerf sont constatées. En outre, ce nerf est croisé par une extension du 2e radial qui peut former une arcade fibreuse. Étudiant 36 cas d'épicondylalgies chroniques, Jesel et al. ont pu mettre en évidence une compression du n. interosseux (branche postérieure du radial) dans cinq cas.

Le traitement consiste en infiltrations locales. Les échecs sont confiés au chirurgien.

Remarque : *dans la plupart des épicondylalgies, quel qu'en soit le mécanisme, la palpation des m. épicondyliens révèle la présence de cordons indurés douloureux avec des points gâchettes. Ceux-ci peuvent avoir une origine cervicale (syndrome CTM C6 ou C7) ou être la conséquence d'une souffrance articulaire huméroradiale, ou d'une surcharge fonctionnelle du muscle. Ils jouent un rôle d'importance variable dans la douleur globale quelle qu'en soit l'origine. Leur traitement par injection de xylocaïne suivie d'étirements longitudinaux peut les faire disparaître, tout comme les étirements transversaux des cordons myalgiques. On peut ainsi apprécier leur niveau de participation en jugeant sur les tests de cotation contre résistance décrits ci-dessus.*

Dysfonction radiocubitale inférieure

Dans certains cas d'épicondylalgie traînante, il existe une diminution de la mobilité passive de l'articulation radiocubitale inférieure. Elle se teste en saisissant d'une main l'extrémité inférieure du radius entre pouce et index, et de l'autre main celle du cubitus entre pouce et index, puis en leur imprimant des mouvements contraires d'avant en arrière, en touche de piano. La mobilité est comparée à celle du côté opposé. Cette manœuvre est souvent désagréable du côté atteint.

Le traitement consiste à la répéter plusieurs fois en insistant progressivement pour libérer le mouvement et le rendre indolore.

Ce blocage radiocubital inférieur peut provoquer ou entretenir une douleur épicondylienne (figure 40.14). Nous avons pu, dans quelques cas, faire disparaître une épicondylalgie ancienne et rebelle. Le patient ne souffrait pas du poignet. Seuls les mouvements passifs de supination forcée étaient douloureux.

Épicondylalgie et rachis cervical

L'examen systématique du rachis amène à considérer que dans nombre de ces cas existe un facteur cervical (C5-C6, C6-C7) dont le traitement supprime ou atténue la douleur épicondylienne, souvent d'une manière immédiate. Ce facteur cervical apparaît comme étant ou la cause ou un facteur facilitant l'épicondylalgie et l'entretenant. Plus ce facteur cervical est important, plus il est facile de déclencher une épicondylalgie avec des efforts minimes et même des gestes usuels, car il induit une hypersensibilité des tissus du métamère correspondant.

L'origine cervicale d'une épicondylalgie avait été évoquée par Lacapère (1950). Le résultat favorable des manipulations cervicales a été souligné par Renoult (1955) et par Maigne (1955). D'un travail

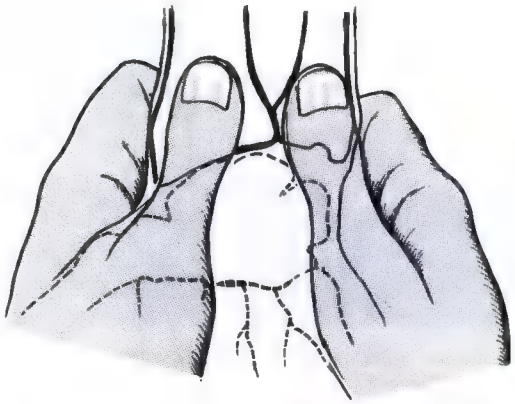

Figure 40.14. Testing et mobilisation de l'articulation radiocubitale inférieure.

© 2009 Elsevier Masson SAS. Tous droits réservés

sémiologique et statistique portant sur 150 cas (R. Maigne, 1959), il ressort que deux épicondylites sur trois présentent, à un degré variable, une participation cervicale. La notion de dérangement douloureux intervertébral mineur (DDIM) et de syndrome CTM vertébral segmentaire (Maigne) permet d'en comprendre le mécanisme.

L'hypersensibilité à la palpation de l'épicondyle est fréquente dans les souffrances segmentaires C5-C6 et C6-C7. Sur cet épicondyle « sensibilisé » ignoré du patient, le moindre surmenage peut provoquer l'épicondylalgie (figures 40.15 et 40.16). Sur 80 cas ainsi sélectionnés, l'épicondyle était douloureux à la palpation dans 53 cas du côté de la douleur articulaire postérieure et indolore de l'autre côté. Dans un groupe témoin (40 cas) ne présentant aucun signe cervical à l'examen, l'épicondyle était indolore sauf dans 3 cas.

L'origine cervicale ne peut être affirmée que si le traitement cervical entraîne une forte atténuation ou une disparition de la douleur. Celle-ci est habituellement rapide s'il s'agit de manipulation. Le résultat de chaque geste thérapeutique est apprécié sur les tests d'évaluation.

Il y a assez souvent association d'un facteur cervical et d'une cause locale.

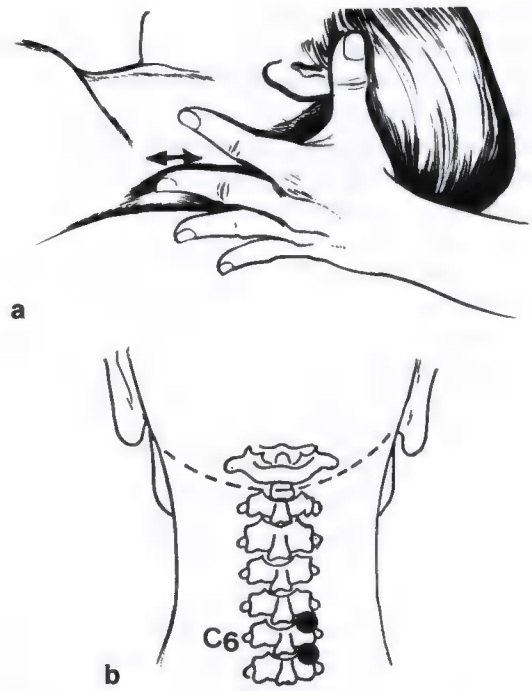

Figure 40.15. L'examen cervical segmentaire : palpation des massifs articulaires postérieurs (a). La douleur épicondylienne peut être liée à une souffrance segmentaire vertébrale C5-C6 ou C6-C7 (b). Elle se situe dans ce cas du même côté que la douleur articulaire postérieure.

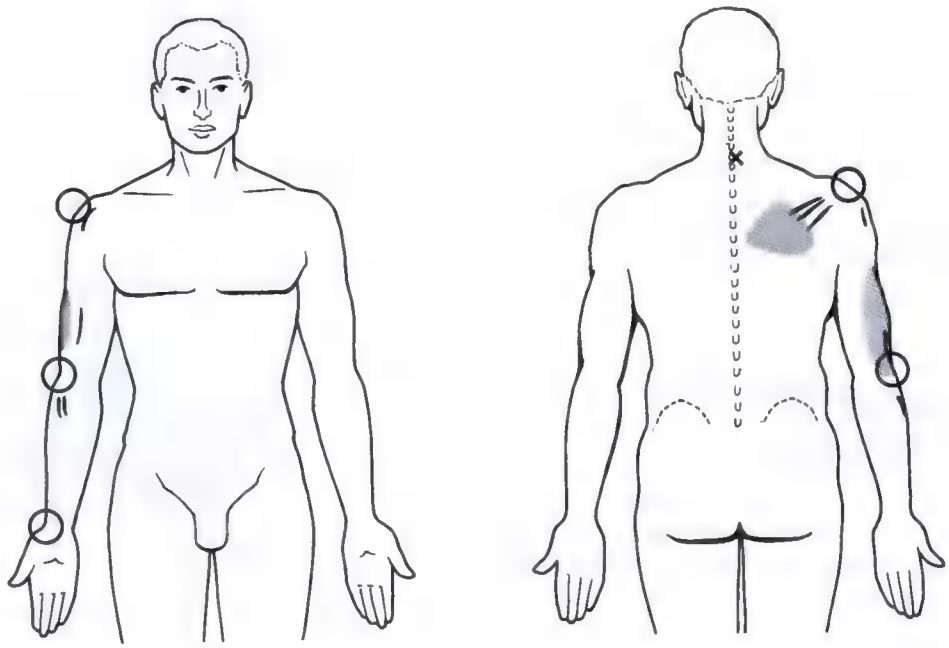

Figure 40.16. Les manifestations cellulo-périosto-myalgiques du syndrome segmentaire C6.

© 2009 Elsevier Masson SAS. Tous droits réservés

Certains auteurs ont, par des examens électromyographiques, recherché des atteintes neurogènes dans le territoire de C6 ou de C7 afin d'infirmer ou de confirmer cette thèse cervicale de diverses épicondylalgies : Bence, Commandré, et al. ont retrouvé dans 40 % des cas des arguments en faveur d'une étroite relation entre l'épicondylalgie et une radiculopathie cervicale. Les canadiens Gunn et Milbrandt suggèrent une origine cervicale dans 42 cas de douleurs épicondyliennes résistantes au traitement local (1976). Jesel et al. (1986), dans une étude électrologique portant sur 36 cas d'épicondylalgies rebelles, retiennent 8 cas dans lesquels les signes de souffrance C5 à C7 étaient nets.

Il faut noter que la responsabilité du rachis cervical n'est généralement évoquée que lorsque existent des lésions radiologiques d'arthrose, ce qui ne prouve rien, ou des signes électromyographiques, ce qui est au contraire très démonstratif mais ne peut correspondre qu'à une fraction des cas. En effet, il ne faut guère s'attendre, dans l'état actuel de nos moyens, à trouver des signes objectivables de la souffrance nerveuse dans tous les cas où n'existent qu'un DDIM et des manifestations CTM réflexes.

L'observation suivante est tout à fait typique.

Observation : femme de 35 ans

Elle souffre depuis 2 ans et a dû arrêter de jouer au tennis (joueuse classée). Elle a reçu 36 infiltrations locales, en plusieurs séries. Celles-ci l'ont passagèrement soulagée au début, puis sont devenues inefficaces. Elle présente un dérangement intervertébral mineur (DIM) C5-C6. Elle est nettement améliorée après la troisième séance de manipulations cervicales et guérie après la sixième. Elle reprend normalement ses compétitions.

Cette autre observation est plus intéressante, puisque le patient, après l'échec des traitements médicaux, avait été opéré sans succès, puis soulagé par le traitement cervical.

Observation : homme de 45 ans

Ce travailleur manuel souffre depuis 2 ans d'une épicondylite qui, après avoir été partiellement soulagée, se montre rebelle aux traitements médicaux. Il est opéré (allongement du 2e radial). Cette intervention ne soulage pas. Quelques mois plus tard, il est vu dans notre service. Il présente un DDIM C6-C7. Trois séances de manipulations cervicales le soulagent complètement et permettent la reprise du travail.

Dans les cas anciens, si l'amélioration obtenue par le traitement cervical est nette mais incomplète, le traitement local complémentaire agit en général très rapidement – même s'il avait été inefficace avant.

Traitement

C'est sa réussite qui fait la preuve de l'origine cervicale. La souffrance articulaire postérieure C5-C6 ou C6-C7 est le plus souvent la conséquence d'un DDIM, mais elle peut être due à une poussée congestive d'arthrose. Dans le premier cas, la manipulation – s'il n'y a pas de contre-indication et si elle est techniquement possible – sera le traitement habituel (figure 40.17). Des étirements transversaux peuvent compléter ou être une alternative.

Dans les cas favorables, dès les premières manœuvres cervicales, on note une amélioration nette des tests d'évaluation, parfois même une disparition de toute douleur contre résistance. Il faut généralement 2 à 3 séances, parfois 5 à 6 dans les cas rebelles.

Lorsque la douleur articulaire postérieure ne disparaît pas après un traitement manipulatif bien conduit, l'infiltration de l'articulation cervicale avec un dérivé cortisoné est utile. Ce sera aussi le traitement de première intention si la manipulation est contre-indiquée ou dans les cas de poussée congestive d'arthrose.

Pour être efficace, la manipulation doit être très élective. L'électrothérapie cervicale (ondes

Figure 40.17. Exemple d'une manipulation cervicale en latéroflexion utilisée pour traiter un DIM cervical inférieur. Lorsque le rachis cervical joue un rôle dans l'épicondylalgie, l'amélioration des tests (voir figures 40.3 à 40.5) est souvent immédiate après la manipulation.

© 2009 Elsevier Masson SAS. Tous droits réservés

courtes, pulsées, athermiques) peut rendre service lorsque les traitements ci-dessus ne peuvent être utilisés.

Dans les cas chroniques, les patients présentent souvent une limitation du jeu latéral du coude. C'est un élément important qui doit être traité par les mobilisations précédemment décrites.

Chirurgie

La chirurgie est réservée aux cas qui se montrent rebelles à un traitement médical bien suivi. Ils sont relativement rares. La plupart des épicondylalgies résistant aux traitements classiques (infiltrations, AINS) présentent un facteur cervical ou un facteur articulaire et le traitement approprié les soulage. Néanmoins, dans certains cas, le soulagement est impossible par le traitement médical. Et il n'y a pas grand intérêt à temporiser, surtout si on se dirige vers une intervention simple extra-articulaire. Les interventions proposées sont nombreuses.

Certains auteurs (Narakas) les combinent en fonction de la douleur. Citons les principales :

– dénervation de l'épicondyle (Kaplan, Wilhelm) ;
– excision du tissu pathologique du tendon ;
– désinsertion du tendon et rugination de l'épicondyle (Hohmann) associées éventuellement à une section du ligament annulaire (Bosworth) ;
– allongement du 2e radial (Garden) ;
– ablation du pseudoménisque ou de franges synoviales (de Goes, Benassy) ;
– libération de la branche postérieure du n. radial (Roles et Maudsley).

Pour Saillant et al., la plupart des techniques proposées ont en commun – que ce soit comme but ou par nécessité pour réaliser l'intervention choisie – la désinsertion des m. épicondyliens.

Ils proposent :
– la désinsertion systématique et complète de tous les m. épicondyliens ;
– avec éventuellement, et seulement si la clinique y pousse, une arthrotomie huméroradiale. Les résultats sont très bons lorsque existe un syndrome canalaire pur comprimant la branche postérieure du n. radial (87 % pour Narakas), un peu moins bons dans les autres cas.

© 2009 Elsevier Masson SAS. Tous droits réservés

41. Épitrochléalgie et facteur cervical

L'épitrochléalgie est beaucoup moins fréquente que l'épicondylalgie. Mais il n'est pas rare que la palpation systématique révèle une vive sensibilité de l'épitrochlée, alors que le sujet n'a pas de douleur spontanée.

Le déclenchement de la douleur est généralement provoqué par les efforts répétés de l'avant-bras en flexion et en pronation. Elle est assez fréquente chez les thérapeutes manuels ! Il y a presque toujours une sensibilisation préexistante des insertions et des muscles concernés par un syndrome segmentaire cellulo-téno-périosto-myalgique (CTM) C7-T1. Celui-ci joue un rôle favorisant plus ou moins important, parfois total.

Bien souvent, elle ne se manifeste que lorsque le patient assis à table s'appuie sur celle-ci, les coudes écartés, l'épitrochlée étant alors directement au contact de la table s'avère très douloureuse.

À un degré de plus, c'est une douleur de la région interne du coude accentuée par les efforts, notamment les mouvements qui consistent à serrer fort la main en position de flexion et de pronation de l'avant-bras. Il existe souvent un élément cervical favorisant (dérangement douloureux intervertébral mineur C7-T1). Il faut alors traiter d'abord le cou. L'infiltration locale comme pour les épicondylalgies est le traitement habituel. Celle des points myalgiques retrouvés dans les m. épitrochléens est plus efficace si elle est associée à l'étirement de ces muscles. Mais il est très utile, comme pour l'épicondylalgie, de tester la mobilité latérale du coude et, si nécessaire, de la restaurer par des mobilisations progressives, selon la technique illustrée sur la figure 40.2.

Le repos est indispensable dans les cas difficiles. Il faut recommander aux patients exerçant des travaux qui favorisent l'épitrochléalgie de faire de temps en temps quelques étirements des épitrochléens : coude étendu, main et doigts en dorsiflexion, la pulpe des doigts étant appuyée sur une table, par exemple, pour accentuer l'étirement. Les cas rebelles (rares) sont justiciables de la chirurgie.

Douleurs d'origine vertébrale. Comprendre, diagnostiquer et traiter
© 2009 Elsevier Masson SAS. Tous droits réservés

42. Pubalgie et facteur vertébral (jonction dorsolombaire)

La pubalgie est une affection dont on a beaucoup parlé depuis qu'elle a frappé avec fréquence les sportifs et particulièrement les vedettes du football.

La responsabilité en incombe essentiellement aux contraintes mécaniques particulières qui affectent le pubis dans ce sport. Elles sont favorisées par certaines morphologies (hyperlordose, antéversion du bassin), associées à une insuffisance abdominale. Le rôle d'un entraînement excessif a été retenu par Durey. Il semble avoir été entendu.

La douleur de la région pubienne est généralement attribuée à :
- une arthropathie de la symphyse ;
- une tendinite des adducteurs ;
- une tendinite des abdominaux.

L'arthropathie de la symphyse présente des lésions évoluant vers l'aggravation classée en quatre stades (Luschnitz) puis vers une réparation progressive se faisant en plusieurs années. La période douloureuse ne dure que quelques mois et cède bien au repos et aux anti-inflammatoires, mais il n'est pas rare de constater les mêmes aspects radiologiques chez des sujets qui n'ont jamais souffert.

Théorie de Nésovic

Pour Nésovic, la cause essentielle de la pubalgie est un déséquilibre musculoaponévrotique entre des m. abdominaux faibles et des adducteurs hypertoniques.

Il est en effet fréquent – particulièrement chez les footballeurs pubalgiques – de constater une déhiscence du grand oblique, en état préherniaire, et une douleur de l'orifice interne du canal inguinal.

Nésovic pratique une intervention qui consiste en une mise en tension des m. larges de l'abdomen. Elle est indiquée chez les patients non soulagés par le traitement médical, qui consiste habituellement en repos, infiltrations, physiothérapie, rééducation.

Facteur rachidien de sensibilisation

La théorie de Nésovic rend bien compte des raisons locales qui favorisent et dont la décompensation entretient la douleur pubienne.

Mais à la lumière de nos observations, nous pensons qu'il existe un autre facteur favorisant la pubalgie et qui est sans doute souvent le premier en date : c'est la présence fréquente d'un syndrome segmentaire cellulo-téno-périosto-myalgique (CTM) trouvant son origine au niveau de la jonction dorsolombaire qui sensibilise les tissus de la région, les rendant beaucoup plus vulnérables (voir chapitre 49).

Il s'agit donc d'un complément à la thèse de Nésovic (R. Maigne, 1981). Cette thèse « rachidienne réflexe » de la pubalgie n'a pas toujours été bien comprise.

Nous avions remarqué que la douleur à la palpation-friction de l'hémipubis est retrouvée chez un tiers des patients présentant un dérangement douloureux intervertébral mineur (DDIM) de la jonction dorsolombaire (T11-T12, T12-L1) [figure 42.1]. L'hémipubis concerné se situe du même côté que la douleur articulaire postérieure du DDIM. Le syndrome segmentaire est unilatéral, mais peut avec le temps se bilatéraliser. Les sujets concernés ignorent presque tous cette hypersensibilité pubienne. Ils sont très étonnés quand on la découvre (figure 42.2) au niveau de l'insertion des m. grands droits ou sur

Douleurs d'origine vertébrale. Comprendre, diagnostiquer et traiter
© 2009 Elsevier Masson SAS. Tous droits réservés

Figure 42.1. Schéma de la distribution des nerfs rachidiens T12 et L1, avec leur branche postérieure, leur branche antérieure et le rameau latéral cutané qui se détache de cette dernière.

Figure 42.2. L'hémipubis est douloureux à la palpation-friction dans 1/3 des cas de syndrome de la jonction dorsolombaire (DIM T11-T12, T12-L1). C'est une facilitation pour la pubalgie.

toute la surface de l'os. L'examen révèle habituellement une petite zone cellulalgique très douloureuse au « pincé-roulé » qui occupe la région de l'aine et la partie supéro-interne de la cuisse du même côté. On trouve parfois un ou deux cordons myalgiques de la partie inférieure du m. droit antérieur, très douloureux à la palpation (figure 42.3). La plupart de ces sujets ne souffriront jamais de leur pubis. Ils se plaindront éventuellement de lombalgies, quelques-uns de douleurs abdominales (manifestations les plus fréquentes du « syndrome de la jonction dorsolombaire »).

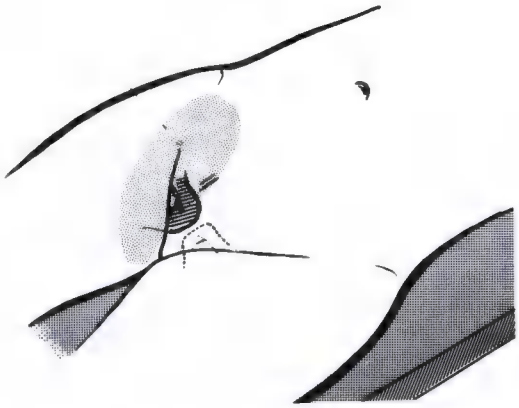

Figure 42.3. Les manifestations cellulo-périosto-myalgiques antérieures liées à une souffrance segmentaire de la jonction dorsolombaire :
– zone de cellulalgie ;
– éventuels cordons myalgiques du muscle grand droit de l'abdomen ;
– hypersensibilité de l'hémipubis à la palpation (retrouvée dans un tiers des cas).

Mais si le sujet qui présente ce pubis et ces tendons « sensibilisés » sollicite d'une manière excessive les muscles qui s'y insèrent, il va à l'occasion d'un mouvement violent, d'un surcroît d'effort, déclencher la douleur pubienne et tendineuse. Ces souffrances tissulaires vont elles-mêmes générer des substances algogènes, ce qui rend la région encore plus sensible.

Au football, lors de la frappe du ballon, surtout lorsque le tronc est en extension, il y a une forte rotation du rachis. Mais la possibilité de rotation de la colonne lombaire, très faible en position normale, devient nulle en extension par verrouillage des articulations postérieures. Elle se fait donc au niveau de la jonction dorsolombaire.

Au début de l'évolution, le traitement vertébral suffit pour soulager. Lors de notre première publication, nous avions ainsi traité avec succès un certain nombre de pubalgies venant d'horizons divers, dont quelques footballeurs. À la suite de celle-ci, une étude suivie a été faite chez les footballeurs par Zimmermann, qui fut un de nos élèves.

Zimmermann, ex-joueur lui-même, a régulièrement suivi comme médecin consultant depuis de nombreuses années plusieurs équipes de football, y

© 2009 Elsevier Masson SAS. Tous droits réservés

compris des équipes de jeunes. Ses constatations ont confirmé notre thèse. Il a même retrouvé un facteur vertébral au niveau de la jonction dorsolombaire chez tous les pubalgiques. Depuis, il remarquait qu'au bout de 6 ans de surveillance et de traitement de la jonction dorsolombaire, aucun footballeur des équipes soumises à sa surveillance et à ses soins n'avait dû être opéré de pubalgie, grâce à une prévention fondée sur l'examen vertébral et pubien systématique, et au traitement vertébral pratiqué dès l'apparition de signes de dérangement intervertébral mineur (DIM) dorsolombaire.

Cette expérience très intéressante demande à être développée. Mais elle exige une grande qualité dans l'examen segmentaire – pas aussi simple qu'il n'en a l'air pour ceux qui ne sont pas habitués à ce type d'examen – et une grande expérience dans le traitement manipulatif. Approximatif ou insuffisamment poussé, celui-ci ne peut être qu'un échec.

Gourjon a fait des constatations analogues et rapporte une amusante observation (communication personnelle).

Observation : X., 24 ans, joueur de rugby

Accident de voiture. Traumatisme crânien avec perte de connaissance. Hospitalisé quelques jours, il quitte l'hôpital en se plaignant d'une douleur de l'aine. Les radiographies montrent une disjonction pubienne. Six infiltrations locales avec repos et électrothérapie ne soulagent pas. Deux mois plus tard, on refait des clichés et on constate des ostéophytes sur le pubis au niveau de la symphyse. La douleur s'aggrave. L'intervention est proposée. Il consulte alors le Dr Gourjon, qui constate un syndrome de la jonction dorsolombaire typique du côté de la pubalgie avec un DIM T12-L1. Une infiltration articulaire postérieure à ce niveau permet au patient d'écarter la cuisse sans douleur. Trois manipulations de la jonction dorsolombaire apportent un soulagement total permettant la reprise du rugby. Revu 1 an plus tard, il n'a plus souffert ; l'image radiologique ne s'est pas modifiée.

Il ne s'agit pas de prétendre que toutes les pubalgies sont d'origine vertébrale. Mais le facteur rachidien nous paraît jouer un rôle à considérer dans le mécanisme et le traitement de la douleur pubienne.

■ Stades cliniques de la pubalgie à facilitation vertébrale

Nous suivrons ici Zimmermann, qui classe les pubalgies en quatre stades.

Stade I

Il correspond au stade infraclinique. Il n'y a pas de douleur spontanée, mais la palpation montre une hypersensibilité du pubis d'un côté. Il y a souvent une lombalgie discrète, intermittente, bien tolérée. L'examen dorsolombaire révèle dans tous les cas une souffrance de la jonction dorsolombaire, sous la forme d'un DIM, portant sur un ou deux segments. L'hémipubis concerné est du côté de la douleur articulaire postérieure.

Stade II

Douleurs pubiennes, habituellement unilatérales, gênantes, avec des douleurs à l'effort prolongé ou intense, mais permettant la poursuite de la compétition. La lombalgie est pratiquement constante, peu gênante et reléguée au second plan.

Stade III

C'est celui de la pubalgie confirmée avec douleurs diffuses et bilatérales. La douleur à l'effort s'intensifie et peut entraîner l'arrêt momentané de la compétition. On note à ce stade un signe spécifique : le maintien de l'équilibre assis en appui sur les deux mains est particulièrement douloureux, sinon impossible. La lombalgie est plus manifeste, avec douleurs projetées dans les muscles des membres inférieurs (quadriceps, ischiojambiers, mollets).

Stade IV

C'est le stade des douleurs importantes avec gêne fonctionnelle majeure entraînant l'arrêt de toutes les activités sportives. Tous les tests sont très douloureux et on observe de façon constante une faiblesse des m. obliques de l'abdomen avec douleurs et élargissement de l'anneau inguinal, signe de Malgaigne, etc.

Parallèlement, il note :

– *aux stades I et II*, les perturbations rachidiennes sont localisées électivement à la charnière dorsolombaire et sur un ou deux segments intervertébraux au maximum, T11-T12 ou T12-L1 en général. Le syndrome CTM est constamment retrouvé au complet ; il siège dans le territoire de la branche postérieure et de la branche antérieure des n. rachidiens correspondants ;

– *aux stades III et IV*, la souffrance rachidienne gagne les segments intervertébraux lombaires sous-

© 2009 Elsevier Masson SAS. Tous droits réservés

jacents. Elle entraîne des souffrances dans le territoire L3-L4, expliquant ainsi les douleurs projetées au niveau des faces antéro-internes des cuisses fréquemment observées.

Au niveau du dos, on observe une infiltration cellulalgique de toute la région lombo-iliaque, mais la mobilité rachidienne reste dans les limites de la normale.

■ Étapes du traitement

Au stade I

Il suffit le plus souvent de traiter le ou les DIM dorsolombaires et les éventuelles manifestations cellulalgiques qui y sont liées. Il faut en outre limiter les efforts de torsion du rachis et rééquilibrer les m. abdominaux.

Au stade II

Traitement vertébral par manipulations, aidé éventuellement d'infiltrations articulaires postérieures de la charnière dorsolombaire.

Traitement local des manifestations cellulomyalgiques persistant après le traitement vertébral. L'arrêt du jeu n'est pas obligatoire. Le joueur est soulagé en moins de 6 semaines.

Au stade III

Même traitement, mais arrêt de la compétition pendant 2 mois.

Le stade IV est celui de la chirurgie. Il ne devrait plus se voir qu'exceptionnellement.

L'opération de Nésovic est la technique la plus utilisée. Elle a pour but de renforcer et de raccourcir les m. obliques afin de rééquilibrer les forces agissant sur le pubis... Mais il n'est pas impossible qu'elle agisse aussi en dénervant la région pubienne.

La douleur pubienne ou la tendinite des grands droits peuvent ainsi être facilitées ou parfois provoquées par un facteur vertébral (DDIM de la jonction dorsolombaire) [R. Maigne]. Cette notion a un intérêt thérapeutique car, au stade de début, le traitement vertébral peut suffire pour soulager le patient et à un stade plus avancé, contribuer à la guérison. Elle a aussi un intérêt préventif. La surveillance du rachis devrait permettre d'éviter un certain nombre de pubalgies.

© 2009 Elsevier Masson SAS. Tous droits réservés

43. Fausse douleur de hanche d'origine vertébrale

Certaines douleurs d'origine vertébrale peuvent simuler des douleurs de hanche. La douleur est ressentie à la face externe de la hanche, parfois associée à une douleur de l'aine et à une douleur fessière. La mobilité de la hanche est normale, les mouvements extrêmes sont parfois légèrement limités et douloureux.

Ce tableau évoque habituellement une périarthrite de hanche, d'autant que la palpation du trochanter est douloureuse (figure 43.1), mais les infiltrations locales ne calment pas ou pour des durées brèves.

Cette fausse douleur de hanche peut avoir deux origines en dehors de la classique tendinobursite trochantérienne. Elle se présente dans chacun de ces cas avec un tableau différent à l'examen.

Il peut s'agir :
- d'une tendinalgie du moyen fessier et d'une douleur périostée du trochanter en rapport avec un syndrome cellulo-téno-périosto-myalgique (CTM) L5 ;
- d'une cellulalgie (responsable d'une douleur ressentie comme profonde) en rapport avec un syndrome de la jonction dorsolombaire intéressant le territoire du rameau latéral perforant issu du n. iliohypogastrique (L1) ou celui du n. sous-costal (T12) ;
- d'un syndrome canalaire concernant ces rameaux cutanés latéraux lors de leur croisement avec la crête iliaque (R. et J.-Y. Maigne).

Douleur trochantérienne et syndrome segmentaire L5

La douleur à la palpation du grand trochanter (figure 43.2) et des cordons myalgiques du m. moyen fessier sont, nous l'avons vu, habituelles lorsque le segment L4-L5 est douloureux à cause d'un DDIM, d'une hernie discale ou d'une poussée congestive d'arthrose interapophysaire. Le tableau est souvent celui d'une périarthrite de hanche. L'infiltration du trochanter ou des points myalgiques du moyen fessier peut soulager le patient si le facteur vertébral responsable est suffisamment atténué. Mais la récidive est habituelle si la souffrance vertébrale segmentaire persiste, et seul le traitement vertébral peut amener un soulagement durable.

Figure 43.1. La pression sur le trochanter est douloureuse. Il peut s'agir :
- d'une douleur du trochanter ;
- d'une tendinobursite du muscle moyen fessier ;
- mais aussi d'une douleur des plans cutanés cellulalgiques comprimés entre le doigt de l'examinateur et le trochanter.

Douleurs d'origine vertébrale. Comprendre, diagnostiquer et traiter
© 2009 Elsevier Masson SAS. Tous droits réservés

Figure 43.2. Le syndrome cellulo-périosto-myalgique L5 comporte :
– des cordons myalgiques avec points-gâchettes des muscles fessiers et principalement du moyen fessier ;
– une hypersensibilité du trochanter à la palpation.

■ Fausse douleur de hanche et syndrome segmentaire T12-L1

La fausse douleur de hanche peut être due à l'irritation des rameaux perforants latéraux issus du n. sous-costal (T12) et du n. iliohypogastrique (L1) [figure 43.3a]. La souffrance de ces derniers peut faire partie du « syndrome de la jonction dorsolombaire » (voir p. 353), ou avoir une origine canalaire au niveau de la crête iliaque, mais le plus souvent les deux origines sont associées.

Dans le syndrome de la jonction dorsolombaire, le tableau est parfois complété par une douleur de la fesse et de l'aine.

C'est généralement vers une périarthrite de hanche que s'oriente le diagnostic. Le trochanter paraît douloureux à la palpation, mais les infiltrations sont sans aucun effet, même passager.

En fait, le trochanter n'est pas douloureux ; ce sont les plans cutanés cellulalgiques qui le recouvrent, comprimés contre lui lors de l'examen qui le sont (figure 43.3b).

■ Syndrome canalaire des rameaux perforants latéraux cutanés issus de T12 et L1

Le tableau est le même que ci-dessus, mais il n'y a pas de facteur vertébral.

Les rameaux perforants du n. sous-costal et du n. iliohypogastrique peuvent être victimes d'un syndrome canalaire isolé au niveau de la crête iliaque et donner la même symptomatologie, mais ceci est rare [voir p. 278].

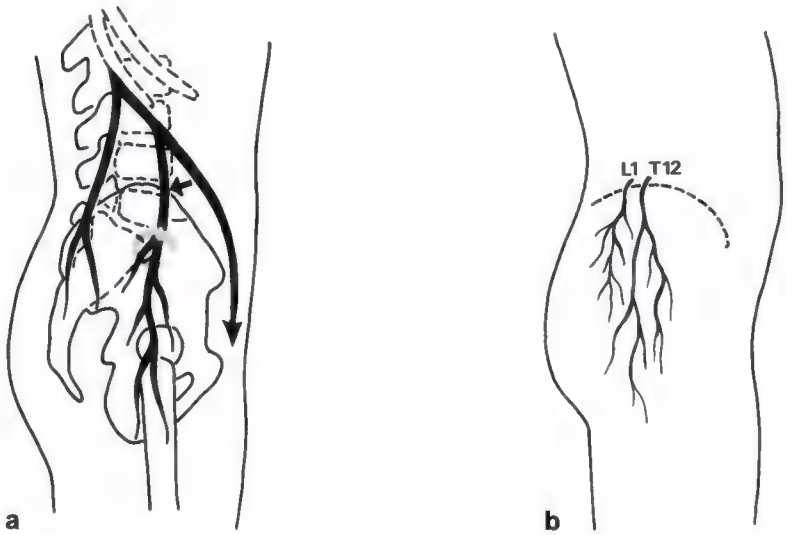

Figure 43.3. Schéma de la branche postérieure et de la branche antérieure de T12 et L1 (a) avec le rameau perforant latéral (cerclé d'un anneau, ici en grisé). Les branches perforantes latérales cutanées (b) issues du nerf sous-costal (T12) et du nerf ilio-hypogastrique (L1). La douleur peut être projetée dans leur territoire à partir de la jonction dorsolombaire (R. Maigne). Elle peut être due à un syndrome canalaire au niveau de la crête iliaque (R. et J.Y. Maigne).

© 2009 Elsevier Masson SAS. Tous droits réservés

En pratique, il n'est pas rare de trouver des tableaux mixtes où le facteur vertébral donne de la voix à un facteur local.

■ Prothèse totale et fausses douleurs de hanche

Les fausses douleurs de hanche d'origine vertébrale sont particulièrement intéressantes à connaître chez les patients porteurs d'une prothèse totale. Des douleurs rebelles surviennent alors que le résultat technique de l'intervention est bon et qu'il n'y a ni sepsis, ni descellement.

Après avoir retrouvé une mobilité et une indolence de leur hanche, ces patients ont modifié leurs habitudes posturales et gestuelles. Étant donné, généralement, l'âge du sujet, le rachis s'adapte mal aux nouvelles contraintes.

Une souffrance de la jonction dorsolombaire en est la conséquence fréquente, avec pour corollaire une lombalgie et une projection douloureuse vers le trochanter et vers l'aine simulant une douleur de l'articulation (voir « Syndrome de la jonction dorsolombaire », p. 353).

© 2009 Elsevier Masson SAS. Tous droits réservés

44. Douleurs du genou d'origine vertébrale

Certaines douleurs du genou simulant une tendinite de la patte-d'oie, parfois un blocage méniscal ou d'allure atypique, peuvent trouver leur origine au niveau du rachis lombaire. Ces douleurs sont liées aux manifestations CTM d'un syndrome segmentaire L2-L3 ou L3-L4 (figure 44.1).

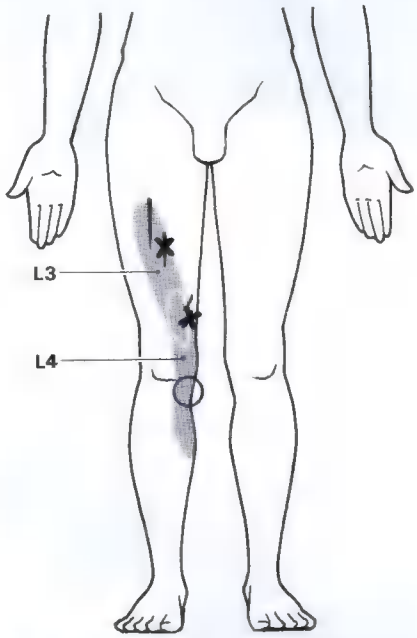

Figure 44.1. Manifestations cellulo-périosto-myalgiques L3 et L4.

■ Examen

Au niveau vertébral

L'examen segmentaire met en évidence une douleur L2-L3 ou L3-L4. Le sujet a parfois présenté une névralgie crurale dans ses antécédents ; le plus souvent, aucun antécédent de cet ordre n'est noté.

Au niveau du genou

On retrouve une cellulalgie de la face interne du genou (L4) [figures 44.1, 44.2], une ténopériostalgie de la face interne de l'extrémité supérieure du tibia (figure 44.3), des cordons myalgiques du vaste interne (L3, L4) [figure 44.4].

Un syndrome canalaire minimal concernant le n. saphène interne semble parfois amplifier les manifestations cellulalgiques.

■ Tableau clinique

Cellulalgie L3 ou L4

Une observation typique est celle de cette jeune danseuse classique.

Observation : A. C., 24 ans

Elle se plaint depuis 3 mois d'une douleur du genou droit. Celui-ci est libre. Elle peut faire tous les exercices que nécessite son art mais ressent, surtout au dérouillage et à la fatigue, une douleur diffuse, mal localisée, de la région antéro-interne du genou.
Elle a été examinée à plusieurs reprises par différents spécialistes. On a retrouvé une sensibilité des tendons de la patte-d'oie, mais deux infiltrations n'ont pas modifié la situation. Par ailleurs, le genou est strictement normal. Lorsque nous la voyons, nous faisons les mêmes constatations. Mais la manœuvre du « pincé-roulé » de la peau nous permet de constater que ce ne sont pas les tendons de la patte-d'oie qui sont sensibles, mais une cellulalgie infiltrant les plans cutanés qui recouvrent la patte-d'oie, sur une surface large comme la paume d'une main. Le « pincé-roulé » est très douloureux à ce niveau et indolore sur l'autre genou. La peau est épaissie et grumeleuse.

Douleurs d'origine vertébrale. Comprendre, diagnostiquer et traiter
© 2009 Elsevier Masson SAS. Tous droits réservés

Figure 44.2. Pincé-roulé.

Figure 44.3. Palpation de la douleur ténopériostée (L4).

Figure 44.4. Palpation des cordons myalgiques du vaste interne.

L'examen segmentaire permet de mettre en évidence une douleur du segment L3-L4. Les radiographies vertébrales sont normales.
Trois manipulations lombaires pratiquées sur le segment en cause font disparaître la douleur spontanée. La cellulalgie est très atténuée. Deux infiltrations locales avec un anesthésique dilué, immédiatement suivies d'un court massage en pétrissage des tissus concernés, la fait complètement disparaître.

Cette patiente se plaignait aussi de quelques lombalgies épisodiques, peu gênantes, qui disparurent également après le traitement vertébral.

Ténopériostalgie (L4)

Elle est facilement confondue avec une tendinite de la patte-d'oie, mais elle répond mal à l'infiltration locale. Elle est en revanche généralement bien soulagée par le traitement vertébral (L4). Elle peut être associée à la cellulalgie.

Cordons myalgiques du vaste interne et pseudoblocage du genou

Le sujet se plaint d'une douleur située à la face interne du genou, augmentée par la marche et l'empêchant de courir. Il existe parfois un véritable blocage limitant l'extension totale de la jambe, simulant un blocage méniscal qui curieusement peut céder immédiatement après une manipulation lombaire. L'infiltration anesthésique du cordon myalgique du vaste interne peut avoir le même effet, mais il est souvent passager.

Observation : M. L., 24 ans

M. L. a ressenti il y a 6 mois, en courant, une douleur à la face interne du genou gauche, et a boitillé

© 2009 Elsevier Masson SAS. Tous droits réservés

quelques jours. Il a récidivé plusieurs fois lors d'activités diverses jusqu'au jour où – il y a 2 mois – la douleur est devenue plus vive avec impossibilité totale d'étendre le genou. Une lésion méniscale est suspectée mais non confirmée par les examens complémentaires. Infiltrations, électrothérapie et massages ne le soulagent pas. Lorsqu'il consulte dans le service, on constate le blocage à l'extension complète. Toute tentative pour la forcer est très douloureuse. Il n'y a pas de douleur de l'interligne, pas de « *grinding test* ». En revanche, la palpation du vaste interne est douloureuse et il présente un cordon myalgique hypersensible. L'examen vertébral révèle une douleur segmentaire L3-L4, les radiographies sont normales. Une douleur projetée d'origine vertébrale est suspectée. Elle est confirmée par la manipulation lombaire qui entraîne aussitôt un net soulagement. Après la seconde séance, le patient peut sauter, courir et étendre sa jambe contre résistance sans douleur. Revu 1 an plus tard, il n'y a pas eu de récidive.

De tels cas ne sont pas rares. Le sujet peut récidiver après effort ou faux mouvement lombaire. Ce n'est pas très fréquent dans notre expérience.

Rachis et syndrome canalaire du nerf saphène

Le n. saphène peut être gêné dans son trajet lors de la traversée du canal de Hunter. Le patient ressent une douleur diffuse de la région interne du genou. Il est gêné d'abord pour courir, puis la marche devient pénible ; il atténue la douleur en marchant genou fléchi et pied en équinisme. La douleur est augmentée par l'hyperextension de la cuisse. Elle est réveillée par la pression du nerf à quatre travers de doigt environ au-dessus du condyle interne, au bord antérieur du couturier (m. sartorius). Le traitement consiste à injecter ce point avec une solution anesthésique associée à des corticoïdes. Dans les cas sévères, il faut libérer le nerf chirurgicalement.

Le nerf peut également être gêné à la face interne de la jambe par la veine saphène interne, généralement chez des femmes ayant des antécédents de thrombophlébite.

Dans certains cas, il peut y avoir une double origine – un syndrome canalaire et un problème vertébral L3-L4 –, chacune jouant en proportion variable.

Observation : Mme M. C., 25 ans

Souffre d'une douleur de la face interne du genou depuis près de 1 an. Celle-ci l'empêche de courir et même de marcher vite. Le genou a été examiné à plusieurs reprises, l'arthroscopie est normale ; rien, apparemment, n'explique sa gêne. Lorsqu'elle consulte dans le service, on note une cellulalgie importante de la face interne du genou et une douleur segmentaire L3-L4 avec une radiographie normale. Quelques manipulations lombaires amènent un soulagement tel qu'elle peut reprendre le tennis. Mais au bout de 8 mois, la douleur réapparaît identique avec le même infiltrat cellulitique, cependant cette fois ni la douleur ni l'infiltrat ne cèdent au traitement vertébral. En revanche, l'infiltration du n. saphène apporte un soulagement passager. Le diagnostic de syndrome canalaire est posé. La patiente est complètement soulagée par l'intervention qui libère le nerf victime d'une compression dans le canal de Hunter.

Cette observation est intéressante et montre bien que certaines de ces fausses douleurs de genou peuvent avoir une double origine vertébrale et canalaire. Lorsque le syndrome canalaire est limite, le traitement vertébral suffit pour soulager le patient. À un stade au-dessus, il faut y ajouter quelques infiltrations au niveau du point de conflit et à un stade plus sévère de compression, seule l'intervention chirurgicale est valable.

■ Douleurs du genou et articulation tibiopéronière supérieure

L'articulation tibiopéronière supérieure est une arthrodie qui ne bouge qu'en fonction des mouvements de l'articulation tibiotarsienne. La présence de cartilage témoigne de l'existence du mouvement. Ce sont les mouvements de flexion-extension de la tibiotarsienne qui entraînent automatiquement le mouvement des deux articulations tibiopéronières.

L'astragale est plus large à sa partie antérieure qu'à sa partie postérieure. Il s'introduit comme un coin dans la mortaise tibiopéronière et il l'élargit lors des mouvements de dorsiflexion du pied. En même temps que le péroné s'écarte ou se rapproche, il se produit alors une rotation axiale de celui-ci. Entre les deux mouvements extrêmes, l'amplitude est de 30°. Simultanément, le péroné effectue des mouvements verticaux, car lorsqu'il s'écarte du tibia, la membrane interosseuse le tire vers le haut. À l'inverse, il est tiré vers le bas dans le mouvement d'extension du pied sur la jambe : ces mouvements se répercutent sur l'articulation péronéotibiale supérieure.

© 2009 Elsevier Masson SAS. Tous droits réservés

Lors de la dorsiflexion du pied, la facette péronière glisse vers le haut, et lors de l'extension du pied, elle glisse légèrement vers le bas.

L'articulation présente aussi des petits mouvements de glissement dans le sens antéropostérieur. L'orientation de l'articulation fait que le glissement vers l'arrière est plus facile que le glissement vers l'avant, car la facette articulaire est placée à l'arrière du tibia, et son obliquité en dehors et en arrière ne favorise pas ce dernier mouvement.

À l'état normal, il existe un jeu articulaire parfaitement palpable de cette articulation. On le teste sur le patient, couché sur le dos. Le genou examiné est fléchi à 90°. L'examinateur saisit entre pouce et index (main gauche pour le genou droit et inversement) la tête du péroné et lui imprime lentement des mouvements de va-et-vient arrière-avant. Il est commode pour cet examen de s'asseoir sur le pied du patient pour le fixer sur la table. Le jeu est comparé avec celui de l'autre côté (figure 44.5).

Il peut exister des luxations de cette articulation, isolées ou associées à une fracture du tibia. Elle peut présenter aussi des instabilités qui se voient chez les enfants et les adolescents (Sirbrandij). Ils se plaignent de dérobement du genou ou d'impressions de blocage, ou encore d'un « clic » dans le genou avec une douleur vague, paraissant venir du genou. Cette lésion ne se retrouve pas chez les adultes, il semble donc qu'elle s'améliore spontanément.

En revanche, il n'est pas rare chez l'adulte de constater une perte de jeu de l'articulation tibio-péronière supérieure (TPS) dont la mobilisation est difficile et douloureuse. Il n'en souffre pas spontanément, mais cela peut survenir après un mouvement forcé de flexion ou d'extension des genoux et des pieds. Il semble parfois s'agir d'une périarthrite de l'articulation. Cette perte de mobilité et cette douleur à la mobilisation se rencontrent aussi dans des séquelles de sciatiques, manifestation du syndrome CTM segmentaire ou conséquence d'un mauvais appui dû à la douleur ou à la parésie.

■ Blocages de l'articulation tibiopéronière supérieure

Il peut exister une souffrance mécanique mineure de l'articulation TPS sans image radiologique qu'on peut considérer comme un « blocage » en position extrême de la tête du péroné. Elle est responsable de douleurs simulant des douleurs du genou, ou plus curieusement du cou-de-pied, avec à l'examen un point douloureux très précis au niveau de l'insertion astragalienne du ligament péronéoastragalien antérieur (R. Maigne) [figure 44.6].

C'est le plus souvent après une position accroupie prolongée que se produit ce « blocage » TPS. Mais on peut le voir, à l'inverse, chez des sujets qui sont restés longtemps sur la pointe des pieds, ou qui ont fait des séries de sauts sans être entraînés (partie de volley-ball sur la plage), ou encore après une longue

Figure 44.5. Examen de l'articulation tibio-péronière.

Figure 44.6. En cas de blocage tibio-péronier supérieur, il existe fréquemment une vive douleur à la palpation (et parfois spontanée) de l'insertion du ligament latéral externe.

© 2009 Elsevier Masson SAS. Tous droits réservés

conduite en auto, les jambes trop pliées, avec un siège trop bas et trop mou. Tout se passe comme si, l'articulation étant sollicitée dans sa course maximale en élévation ou en abaissement, la tête du péroné restait bloquée dans cette position. Mais, objectivement, c'est le jeu antéropostérieur, seul testable, qui diminue ou disparaît. C'est sur cette mobilité antéropostérieure que porte la manœuvre thérapeutique.

■ Périarthrite péronéotibiale supérieure et sciatique

La souffrance TPS succède parfois à une sciatique. La crise passée, le sujet se plaint d'une douleur qui traîne, au niveau de la partie externe de la jambe et souvent au niveau du cou-de-pied. Cette dernière est parfois isolée et vive.

L'essai de mobilisation antéropostérieure pour rechercher le jeu de la TPS est douloureux et limité. Le traitement manuel par mobilisations répétées apporte un soulagement rapide, parfois immédiat. S'agit-il d'une réaction réflexe périarticulaire à ranger dans le cadre du syndrome CTM segmentaire, ou s'agit-il de la conséquence mécanique d'une démarche faussée par la douleur sciatique ou par une parésie qui fait jouer à faux l'articulation TPS ?

■ Traitement

Des mobilisations sont pratiquées, analogues à celles de la technique d'examen. Le genou est plié à 90°, et la tête du péroné est saisie entre pouce et index et mobilisée d'avant en arrière d'une manière progressive. Parfois, la mobilisation suffit. Sinon, on a recours à la manipulation. Elle peut s'effectuer selon les cas en poussant la tête du péroné soit vers l'avant, soit vers l'arrière (selon la « règle de la non-douleur et du mouvement contraire »).

Figure 44.7. Manipulation tibio-péronière.

Première technique

Pour jambe gauche : jambe à 90°, main droite de l'opérateur dans le creux poplité de manière à ce que l'articulation métacarpophalangienne de l'index s'applique sur la tête du péroné. La main gauche saisit la partie inférieure de la jambe et fait exécuter au genou une flexion progressive jusqu'à ce que la main soit bien coincée et que l'appui contre la tête péronière soit ferme. La mise en tension est ainsi exécutée. La manipulation sera faite avec une brusque exagération du mouvement de la main gauche qui exagère la flexion du genou. La tête péronière est repoussée vers l'avant avec un bruit de craquement (figure 44.7).

Deuxième technique

Patient couché sur le dos, jambe allongée, l'opérateur, avec le talon de la main, appuie sur la tête péronière par une pression progressive vers le bas, qu'il exagère brusquement.

Quand, ce qui est rare, ces manœuvres sont insuffisantes, l'infiltration, la physiothérapie électrique peuvent être utilisées.

© 2009 Elsevier Masson SAS. Tous droits réservés

45. Rachis et douleurs pseudoviscérales

Certaines douleurs pariétales peuvent simuler des douleurs viscérales. Ces douleurs pariétales ont le plus souvent pour support une zone cellulalgique ou des points myalgiques « gâchettes » appartenant à un cordon musculaire induré. Ces manifestations peuvent être la conséquence de problèmes locaux, mais le plus souvent elles appartiennent à un syndrome cellulo-téno-périosto-myalgique (CTM) vertébral segmentaire, ce qui est confirmé par l'efficacité du traitement vertébral. La découverte de manifestations pariétales objectives n'est toutefois pas suffisante pour innocenter l'organe sous-jacent, une association étant toujours possible d'autant que certaines affections viscérales peuvent aussi provoquer des dermalgies réflexes douloureuses au « pincé-roulé ».

Infiltrats cellulalgiques

On connaît depuis longtemps les douleurs pseudo-angineuses liées à une « cellulite » de la paroi précordiale. Des auteurs comme G. Laroche, Debray et May ont attiré l'attention sur les erreurs de diagnostic que peut entraîner une « cellulite » de la paroi abdominale.

En revanche, l'origine vertébrale de ces infiltrats n'est qu'exceptionnellement évoquée. Or, de tels infiltrats sont assez fréquemment retrouvés à l'examen systématique de la paroi. Ils ne sont pas toujours cause de symptômes douloureux, mais peuvent le devenir. Ils appartiennent pratiquement tous à un syndrome CTM segmentaire, et on met régulièrement en évidence le segment vertébral responsable. Il s'agit le plus souvent d'un DDIM mais toutes les éventualités sont possibles. On trouve régulièrement un second infiltrat cellulalgique dans le territoire de la branche postérieure correspondante.

Ces zones cellulalgiques – inconnues du patient – sont très douloureuses au « pincé-roulé ». Les douleurs dont elles sont responsables sont curieusement ressenties comme des douleurs profondes et presque jamais superficielles, ou alors à type de brûlures. Elles sont chroniques le plus souvent, aiguës parfois.

L'infiltration anesthésique en nappe traçante de la zone cutanée concernée les soulage transitoirement et permet de constater que ce n'est pas le viscère qui est douloureux à la palpation.

Cordons myalgiques

Dans certains cas, ce sont des petits cordons myalgiques qui sont responsables de la douleur pseudoviscérale. Ils sont assez rares dans les m. abdominaux, plus fréquents dans les muscles du thorax (grand pectoral). Ils peuvent avoir une origine locale ou appartenir à un syndrome CTM segmentaire.

Ces douleurs trompeuses peuvent siéger à tous les étages, mais elles sont particulièrement fréquentes à la région abdominale inférieure dans le territoire correspondant à la jonction dorsolombaire.

■ Douleurs thoraciques

Douleurs pseudocardiaques

Ce sont les plus communes et les plus souvent dépistées parmi les douleurs pseudoviscérales. Une cellulalgie précordiale peut simuler des douleurs

Douleurs d'origine vertébrale. Comprendre, diagnostiquer et traiter
© 2009 Elsevier Masson SAS. Tous droits réservés

angineuses. Elle peut avoir une origine cervicale (C4) ou dorsale (T2 à T5) [figure 45.1].

Des cordons myalgiques du grand ou du petit pectoral gauches peuvent aussi être en cause (C6-C7).

Fausses douleurs du sein

Certaines douleurs ressenties comme des douleurs du sein ont une origine pariétale. Elles peuvent être dues à un infiltrat cellulalgique, mais ce sont le plus souvent des cordons myalgiques et des points gâchettes du grand ou du petit pectoral qui peuvent avoir une origine vertébrale ou locale (surmenage du muscle) [figure 45.2].

Douleurs pseudo-pleuro-pulmonaires

Les douleurs pleuropulmonaires peuvent être simulées par une « algie interscapulaire d'origine cervicale » (voir « Dorsalgies », p. 204) parfois perçue comme une douleur intrathoracique augmentée par la respiration profonde ou par des cordons myalgiques du m. iliocostal. Elles peuvent l'être aussi par une cellulalgie liée à un DDIM dorsal moyen.

Douleurs abdominales

Des infiltrats cellulalgiques, le plus souvent d'origine vertébrale, peuvent simuler des douleurs digestives, urologiques, testiculaires et surtout gynécologiques.

Au niveau abdominal, ces douleurs pseudoviscérales ont le plus souvent pour support une cellulalgie très localisée. Celle-ci est d'autant plus trompeuse que, lors de l'examen palpatoire abdominal, la peau cellulitique est comprimée entre la main de l'examinateur et l'organe sous-jacent, de sorte que la douleur provoquée semble provenir du viscère (figures 45.3 et 45.4).

Elles peuvent revêtir tous les aspects :
- légères, épisodiques, banales, retenant à peine l'attention, ou attribuées à une légère colite ou à quelque problème gynécologique mineur ;
- chroniques, tenaces, pouvant être pénibles et d'autant plus inquiétantes qu'aucune cause n'est retrouvée aux multiples examens qu'elles entraînent ;
- aiguës et simulant parfois une urgence chirurgicale.

Elles peuvent se voir à tous les niveaux de l'abdomen, mais elles sont particulièrement fréquentes à la partie inférieure de celui-ci innervée par T11, T12 et L1. Elles rentrent alors dans le cadre du « syndrome de la jonction dorsolombaire » de l'auteur.

Quelques observations éclaireront mieux notre propos.

Douleurs pseudodigestives

L'observation suivante illustre bien ce que peuvent parfois être ces douleurs.

Figure 45.1. Une cellulalgie précordiale (souvent d'origine vertébrale) peut simuler des douleurs cardiaques.

Figure 45.2. Un cordon myalgique des muscles grand ou petit pectoral peut être responsable d'une fausse douleur de sein.

© 2009 Elsevier Masson SAS. Tous droits réservés

Figure 45.3. Une cellulalgie abdominale d'origine vertébrale peut provoquer des douleurs profondes, censives, pseudo-viscérales très trompeuses.

Figure 45.4. Un point myalgique situé dans la paroi musculaire peut provoquer des douleurs abdominales ou lombaires.

Observation : homme de 67 ans

Il souffre depuis 35 ans de douleurs épigastriques rebelles survenant sans cause et l'obligeant lors de certaines poussées particulièrement douloureuses à interrompre toute activité et à s'allonger. Il a découvert que l'application de bouillottes chaudes lui permettait d'écourter et d'atténuer notablement les crises. De nombreuses investigations faites au cours des années ont toujours été négatives. Il présentait en fait une cellulalgie épigastrique droite liée à un DIM T7. Quelques traitements vertébraux ont entraîné un soulagement total.

Les infiltrats cellulalgiques liés à des DIM peuvent simuler des douleurs de tout l'appareil digestif. Elles ne sont pas rares au niveau de la région épigastrique et des zones sous-costales, mais elles sont plus fréquentes au niveau de la partie inférieure de l'abdomen (syndrome de la jonction dorsolombaire).

Les douleurs peuvent être modérées et épisodiques. Elles n'entraînent alors guère d'inquiétude ou d'excès dans la recherche du diagnostic.

Plus sévères et plus tenaces, elles peuvent conduire à des situations pénibles pour le patient et difficiles pour le médecin, comme le montre l'observation suivante. Elle est ancienne, mais reste très démonstrative.

Observation : M. X., 50 ans

Il souffre d'une douleur abdominale gauche, basse, sourde, continuelle, calmée par le repos au lit. L'intensité des douleurs qui durent depuis 1 an a conduit à plusieurs hospitalisations dans des services spécialisés d'urologie, de gastroentérologie, de rhumatologie où toutes les investigations ont été négatives jusqu'au jour où, au cours d'une nouvelle hospitalisation, des examens radiologiques gastro-intestinaux font suspecter une tumeur carcinoïde de l'intestin grêle. Cependant, après une artériographie mésentérique et de nouvelles radiographies intestinales, ce diagnostic est abandonné. Transféré dans un service de neurologie, il subit des examens usuels, puis une myélographie gazeuse ; elle est normale. Une lymphographie, puis une laparoscopie s'avèrent aussi négatives. Le psychiatre entre en jeu. Il trouve le patient un peu dépressif (!) et prescrit un traitement mal supporté et vite abandonné. Tout cela a duré 1 an lorsque son médecin traitant, qui soupçonne une origine vertébrale, nous l'adresse.

L'examen des plans cutanés abdominaux révèle une zone de cellulalgie très douloureuse dans la région de la fosse iliaque et de l'aine gauche. Le pubis du même côté est également douloureux à la palpation. L'examen lombaire révèle un « point de crête gauche » et une cellulalgie fessière. Le patient souffre aussi de douleurs lombaires, mais il les considère comme des irradiations de ses douleurs abdominales. L'examen segmentaire met en évidence la douleur de l'étage T12-L1. Rien à signaler sur les radiographies. Il s'agit d'un DIM T12-L1. Dès la première manipulation, il est soulagé. Après la seconde, la palpation de la zone cellulalgique est moins douloureuse. Après la troisième manipulation, il ne souffre plus. Quelques séances de massages font disparaître la cellulalgie résiduelle. Revu 2 ans plus tard pour une reprise modérée de la lombalgie, il déclare ne plus avoir eu de douleur abdominale.

© 2009 Elsevier Masson SAS. Tous droits réservés

Les douleurs aiguës peuvent être très trompeuses et conduire à des interventions inutiles.

Observation : M. C., 38 ans

Passionné de vélo, il fait de longs parcours pendant ses loisirs. Un jour, en plein effort, il ressent une douleur très vive dans la région abdominale inférieure droite qui l'oblige à s'arrêter. Il arrive péniblement à la ville voisine et va directement au service des urgences de l'hôpital. Le diagnostic d'appendicite aiguë est posé. Il est opéré ; on découvre un appendice normal. La douleur s'atténue dans les jours suivants. Par la suite, il ressent de temps en temps une sensation désagréable jusqu'au jour où il présente une nouvelle crise aiguë qui s'estompe spontanément. Ceci va se reproduire plusieurs fois.
Une lombalgie droite l'amène à consulter dans notre service où on porte le diagnostic de lombalgie basse d'origine T12-L1 et où on découvre une zone cellulalgique de la région abdominale inférieure droite particulièrement sensible, ignorée de lui et responsable de la fausse appendicite. Le traitement vertébral soulage complètement ce patient qui, revu 6 mois plus tard, n'a plus eu de douleurs abdominales.

Dans la majorité des cas, les douleurs abdominales intermittentes sont mises sur le compte d'une « légère colite », car ces patients présentent souvent des ballonnements, des épisodes de constipation qui cèdent aussi au traitement vertébral.

Douleurs pseudogynécologiques

Dans le domaine gynécologique, les douleurs de paroi d'origine vertébrale sont particulièrement trompeuses et fréquentes. En effet, lors de l'examen, les plans cutanés douloureux sont comprimés entre les doigts vaginaux et l'organe examiné d'une part, et la main abdominale d'autre part. La douleur ainsi provoquée reproduit la douleur habituelle et paraît pour le patient et pour le médecin provenir de l'organe palpé.

Ces douleurs de paroi sont surtout fréquentes au niveau de la région abdominale inférieure, innervée par les branches antérieures de T12 et L1 issues de la jonction thoracolombaire, zone très sollicitée et siège fréquent de dérangement douloureux intervertébral mineur (DDIM).

Nous avons recueilli de nombreuses observations d'endométrioses opérées en raison des douleurs vives qui leur étaient attribuées (un certain nombre sont colligées dans la thèse de notre élève J.-C. Goussard). L'endométriose était réelle, vérifiée à l'intervention, mais celle-ci n'apportait aucun soulagement. La douleur provenait du rachis par l'intermédiaire de la paroi et était soulagée par le traitement vertébral.

Observation : Mme Z., 40 ans

Elle a présenté dès ses premières règles à l'âge de 14 ans des douleurs abdominales à chaque période, très vives à droite, plus fortes au 2e jour. L'échec des traitements médicaux conduit à une intervention alors qu'elle a 17 ans. On trouve et enlève une endométriose du ligament large droit, ce qui n'entraîne aucune modification des douleurs. Pendant 10 ans, d'autres essais thérapeutiques médicaux sont des échecs. Un jour, elle fait un effort qui provoque une lombalgie aiguë et une recrudescence des douleurs abdominales. C'est alors que nous l'examinons : il s'agit d'une lombalgie d'origine dorsale sans lésion radiologique. Elle cède dès la première manipulation. Nous la revoyons seulement 12 ans plus tard. Elle vient nous demander de la soulager « comme l'autre fois » de son « endométriose » ! Les douleurs attribuées à celle-ci avaient totalement disparu en même temps que la lombalgie. Elles étaient réapparues très vives depuis quelques mois après qu'elle avait fait beaucoup d'efforts. Elle avait ressenti d'abord de fortes lombalgies, puis la douleur abdominale était réapparue avec les règles. Une manipulation faite par un rebouteux avait aggravé les deux douleurs. On note à l'examen une très vive sensibilité au « pincé-roulé » de la partie inférieure de la fosse iliaque droite et de l'hémipubis droit, et une douleur sur T12 à la pression latérale de droite à gauche. Les radiographies du rachis sont toujours normales. Trois manipulations soulagent à nouveau la douleur abdominale et la douleur lombaire.

Le point particulier de cette observation est que la douleur abdominale ne se manifestait, curieusement, qu'au moment des règles. Il en allait de même chez d'autres patientes présentant une douleur abdominale d'origine vertébrale.

Le plus souvent, la douleur est plus constante, émaillée de crises plus ou moins espacées sans cause déclenchante nette.

Lorsque l'examen gynécologique est normal, cela limite les investigations et les gestes chirurgicaux inutiles, et oriente vers une origine psychosomatique. Mais il n'en va pas toujours de même si la patiente présente des lésions susceptibles d'expliquer les douleurs et si la plainte est forte.

Il arrive – plus rarement – que la douleur soit strictement vulvovaginale. Elle siège d'un côté. La

© 2009 Elsevier Masson SAS. Tous droits réservés

peau de l'aine et de la grande lèvre est douloureuse au « pincé-roulé », l'hémipubis l'est à la palpation. La responsabilité en incombe habituellement à un DDIM T12-L1 ou L1-L2.

Douleurs pseudo-urologiques

Elles conduisent à moins d'interventions que les douleurs gynécologiques, car les examens sont généralement normaux. Elles sont assez fréquentes, peuvent simuler une douleur rénale, une colique néphrétique. La douleur est parfois purement testiculaire.

Observation : M. C., 42 ans

Il présente des lombalgies droites depuis 15 ans avec un fond permanent et de temps en temps des périodes d'exacerbation. Un orthopédiste consulté lui a prescrit de la rééducation, longtemps poursuivie, mais sans effet évident. À plusieurs reprises depuis, il a présenté des crises douloureuses, très violentes, de la fosse lombaire droite irradiant jusqu'au testicule droit. La première crise est considérée comme une crise de colique néphrétique, mais le patient a toujours prétendu qu'elle était consécutive à un effort de torsion. La deuxième crise survient quelques mois plus tard. Hospitalisé dans un service d'urologie à deux reprises, on lui fait trois urographies qui sont strictement normales ; il est adressé à des services d'orthopédie et de rhumatologie. Aucune anomalie n'est découverte pouvant expliquer ces crises.
Après 12 ans d'évolution, une crise particulièrement violente, toujours droite, le fait admettre en urgence en urologie, où une urographie est pratiquée. Elle est normale. Il est alors hospitalisé en rhumatologie où l'on fait deux infiltrations intrarachidiennes de cortisone sans succès, ni sur la lombalgie, ni sur la douleur testiculaire droite qui persiste depuis la crise.
On pratique alors une myélographie gazeuse qui est normale. La crise s'atténue progressivement. C'est au décours d'une autre crise qu'il nous est adressé par un autre service d'urologie pour cette lombalgie droite rebelle et cette douleur testiculaire droite inexpliquée. À l'examen, le patient présente des lombalgies droites d'origine dorsolombaire typique, avec « point de crête », cellulalgie fessière et DDIM de l'étage T12-L1. On note aussi une zone cellulalgique au-dessus de l'aine droite et à la face interne et supérieure de la cuisse. La pression sur l'hémipubis droit est douloureuse. Du côté gauche, tout est normal. Radiologiquement, la charnière dorsolombaire est strictement normale. Trois manipulations l'améliorent considérablement. Lombalgie et douleur testiculaire ne sont plus que légères et épisodiques. L'infiltration articulaire postérieure T11-T12 et l'infiltration anesthésique de la zone cellulalgique résiduelle achèvent le traitement.

Ces douleurs d'origine vertébrale sont généralement unilatérales, mais elles peuvent être bilatérales.

Observation : M. T., 65 ans

M. T. a été opéré d'un adénome prostatique, il y a 2 ans, avec un excellent résultat. Mais depuis, il souffre d'une douleur testiculaire bilatérale qu'augmente toute pression, comme par exemple serrer les cuisses ou croiser les jambes. Aucune explication n'est trouvée à l'examen urologique. Il nous est adressé par son chirurgien. Le patient a présenté aussi des lombalgies bilatérales apparues comme la douleur testiculaire peu après l'intervention. Le segment T11-T12 est douloureux à la pression latérale dans les deux sens et les deux massifs articulaires postérieurs sont douloureux. La palpation montre l'existence d'une bande cellulalgique bilatérale à la partie inférieure de la fosse iliaque, le pubis est douloureux des deux côtés. L'examen radiologique fait à différentes reprises est normal. Le résultat du traitement vertébral est excellent.

Autres causes

Entorses costales

À tous les niveaux, des entorses costales peuvent donner des douleurs thoraciques, mais celles-ci sont rarement trompeuses, même si en dehors de la thérapie manuelle, elles sont quelquefois difficiles à traiter.

Il n'en va pas de même des entorses des fausses côtes.

Elles peuvent simuler des douleurs rénales, car elles sont ressenties dans la fosse lombaire et irradient parfois vers l'aine. Un de nos patients fut hospitalisé trois fois en 2 ans, eut cinq urographies (négatives) pour des crises aiguës attribuées à une colique néphrétique. Il présentait une entorse méconnue de la 12e côte. Ailleurs, la douleur est moins aiguë, par phases plus ou moins durables, laissant errer le diagnostic.

Douleur abdominale et hernies discales lombaires

Des douleurs inguinales sont assez souvent rencontrées dans le cas de sciatique. Elles sont très rarement importantes et il faut questionner le patient pour qu'il y prête attention.

© 2009 Elsevier Masson SAS. Tous droits réservés

Elles peuvent, dans certains cas, être plus fortes. Elles peuvent aussi exister isolément, c'est-à-dire sans lombalgie ou sciatique concomitante notable, entraînant une difficulté de diagnostic (Fernstrom). Un cas de douleur lomboabdominale évoluant par crises, en rapport avec une hernie discale antérieure L5-S1, révélée par la discographie et guérie par chimionucléolyse, a été rapporté (Halmagrand et Seror). Une observation analogue est également rapportée par Lelong et al. Les auteurs soulignent l'intérêt de la discographie qui réveille la douleur abdominale habituelle.

N.B. *Rappelons les zones dermalgiques réflexes décrites par Jarricot, déterminées pour cet auteur par des affections viscérales. Il faut y penser. Mais dans ce cas, il n'y a pas de segment vertébral douloureux à l'examen qui corresponde à la zone cellulalgique. À l'expérience, ces dermalgies réflexes ne sont pas fréquentes et, lorsqu'elles existent, la pathologie viscérale est généralement connue. Il n'est pas douteux que l'auteur a inclus dans sa description des zones de dermocellulalgie d'origine vertébrale méconnue.*

■ Traitement

Lorsque le diagnostic est posé d'une douleur pseudoviscérale d'origine vertébrale, il est évident que le traitement est d'abord vertébral. Il s'agit le plus souvent d'un DIM, et son traitement manuel éventuellement associé à l'infiltration articulaire suffit généralement pour supprimer la douleur pseudoviscérale. Mais, particulièrement dans les cas anciens, la zone cellulalgique ou le cordon myalgique, supports de la douleur, peuvent persister, moins actifs mais présents ; leur traitement local par massages et infiltrations locales est nécessaire pour un soulagement complet.

© 2009 Elsevier Masson SAS. Tous droits réservés

46. Douleurs vertébrales d'origine viscérale

Si des douleurs d'origine vertébrale peuvent simuler une douleur viscérale, certaines atteintes viscérales peuvent un certain temps prendre le masque d'une douleur vertébrale.

La *dissection carotidienne* est une cause non rare de cervicalgie aiguë, unilatérale, pouvant irradier vers le maxillaire et simuler une violente douleur dentaire, ou irradier vers l'oreille et vers l'occiput. Il existe aussi une très vive sensibilité locale, au niveau du cou, très douloureuse au moindre contact. La prise en charge par un service compétent s'impose au plus tôt.

Il est bien connu qu'une dorsalgie interscapulaire peut être due à un *cancer du pancréas*. Un de nos patients passionné de golf, vu dans le passé pour une dorsalgie qui s'était montrée jusque-là rebelle aux traitements pratiqués, avait été soulagé lorsque l'origine cervicale de celle-ci avait été mise au jour, assortie du traitement approprié.

Mais il lui arrivait de temps en temps, après avoir fait un faux mouvement ou avoir un peu trop forcé, de ressentir une gêne douloureuse de même situation qu'il était facile de soulager par une seule manipulation cervicale. Des années se passent ainsi.

Un jour, il vient annoncer sa décision de s'installer en Suisse et veut être débarrassé avant son départ d'une petite douleur dorsale épisodique lui rappelant sur un mode mineur son passé. À l'examen, les mêmes signes cliniques atténués sont retrouvés : point douloureux para-D5, cellulalgie attenante et douleur articulaire postérieure du segment C6-C7. Mais cette fois, il n'est pas soulagé par le premier traitement, comme d'habitude ; revu une deuxième fois, des examens radiologiques sont demandés. Ils ne seront pas vus puisqu'il repart en Suisse le lendemain. Quatre mois plus tard, il appelle au téléphone pour dire que la douleur étant devenue plus forte et plus tenace, un cancer du pancréas venait d'être découvert. Celui-ci avait donc reproduit une douleur identique à celle qu'il avait connu dans le passé, mais de tout autre origine.

L'*ulcère de la face postérieure du bulbe duodénal* donne dans sa forme typique des douleurs dorsales revenant à des périodes fixes et calmées par l'absorption alimentaire. Un patient que nous avait montré D. Bellaïch avait une telle dorsalgie rebelle à l'origine non retrouvée, et seule la prise d'indométacine le calmait ! L'intervention apporta le soulagement.

Dorsalgie ou lombalgie haute peuvent être la conséquence de la *fissuration d'une ectasie aortique.*

Des lombalgies à irradiation antérieure, survenant dans un contexte inflammatoire, conduisent à rechercher la présence d'*adénopathies rétropéritonéales*, liées à une hémopathie maligne.

Une *colopathie* peut provoquer des lombalgies. Il en va de même de certaines *affections gynécologiques*, particulièrement des *infections utéroannexielles*, qui ont généralement pour particularité d'être calmées par le repos allongé.

On sait aussi que la *colique hépatique* provoque classiquement une douleur droite en bretelle, associée à une douleur de l'hypocondre droit. Mais la douleur scapulaire droite peut être isolée. Il en va de même pour toute *affection tumorale ou infectieuse du foie.*

Du côté gauche, c'est la rate qui peut être à l'origine d'une douleur scapulaire gauche, notamment dans le cas de la *splénomégalie de la leucémie myéloïde chronique.*

C'est dire qu'entre les douleurs vertébrales d'origine viscérale et les douleurs pseudoviscérales d'origine vertébrale, le diagnostic n'est pas toujours simple. La liste citée n'est malheureusement pas exhaustive.

Douleurs d'origine vertébrale. Comprendre, diagnostiquer et traiter
© 2009 Elsevier Masson SAS. Tous droits réservés

47. Syndrome de la jonction dorsolombaire (T11-T12-L1) [R. Maigne]

■ Une source d'erreurs de diagnostic

Sous le nom de « syndrome de la jonction dorsolombaire » (JDL) [1981], est décrit un ensemble de manifestations douloureuses associées ou isolées, à l'aspect trompeur, qui sont la conséquence de la souffrance des segments de la jonction dorsolombaire : T12-L1, plus rarement T11-T12 ou L1-L2, mais parfois T10-T11 (figure 47.1a). Au complet, le *syndrome de la jonction dorsolombaire* comprend :
– une lombalgie basse (manifestation la plus fréquente) ;
– des douleurs abdominales basses, pseudoviscérales ou testiculaires ;
– une fausse douleur de hanche ;
– une pubalgie ;
– parfois, des troubles fonctionnels digestifs (surtout météorisme abdominal).

La topographie de ces douleurs et celle des signes cliniques retrouvés à l'examen corroborent parfaitement le territoire cutané des branches de division des nerfs issus de la jonction dorsolombaire (figure 47.1b) :
– leur branche postérieure innerve les plans cutanés fessiers supérieurs et lombaires inférieurs ;
– leur branche antérieure innerve la partie inférieure de l'abdomen et la région de l'aine ;
– un rameau perforant latéral cutané issu de la branche antérieure innerve la région trochantérienne.

Les lombalgies basses constituent la manifestation la plus fréquente de ce syndrome. Elles sont souvent la plainte essentielle ou unique du patient. Elles ont fait l'objet d'un chapitre spécial (voir « Lombalgie basse d'origine haute », p. 245) et ont été décrites avec les autres lombalgies. Lorsque nous avons isolé pour la première fois ces lombalgies basses d'origine haute (1974), nous avons souligné leur association non exceptionnelle avec des douleurs abdominales du même côté.

Nous ne reviendrons pas ici sur un certain nombre de données qui ont été traitées dans le chapitre les concernant (voir figures 27.8 et 27.9).

Rappelons rapidement que la colonne lombaire a peu de possibilité de rotation, surtout lorsqu'elle est en extension. En revanche, la colonne dorsale est très libre en rotation. Il existe une vertèbre transitionnelle : T12 ou T11 le plus souvent, mais aussi T10 ou L1 pour certains sujets.

La jonction dorsolombaire est donc une zone particulièrement sollicitée dans les efforts de la vie courante et du sport. Mais, nous l'avons vu, l'imagerie est pratiquement normale et sans signification, excepté les cas où il existe une vertèbre ayant subi une fracture-tassement souvent méconnue.

En effet, après chute ou traumatisme, les patients ont ressenti une douleur lombaire basse, les radios pratiquées ne remontaient pas au-dessus de L2, et l'origine réelle de la douleur a été méconnue. C'est d'ailleurs une caractéristique générale du syndrome de la jonction dorsolombaire que d'être extrêmement trompeur :
– le patient ne se plaint pratiquement jamais de douleurs au niveau de la zone d'origine ;
– les radiographies portant sur cette région sont généralement normales ;
– la sémiologie de ce syndrome est purement et seulement clinique. Mais l'examen clinique traditionnel ne recherche ou n'attache guère d'importance aux signes qui le caractérisent. La méconnaissance de l'examen segmentaire systématique et de ce fait du concept de dérangement douloureux intervertébral mineur (DDIM) ainsi que des manifestations

Douleurs d'origine vertébrale. Comprendre, diagnostiquer et traiter
© 2009 Elsevier Masson SAS. Tous droits réservés

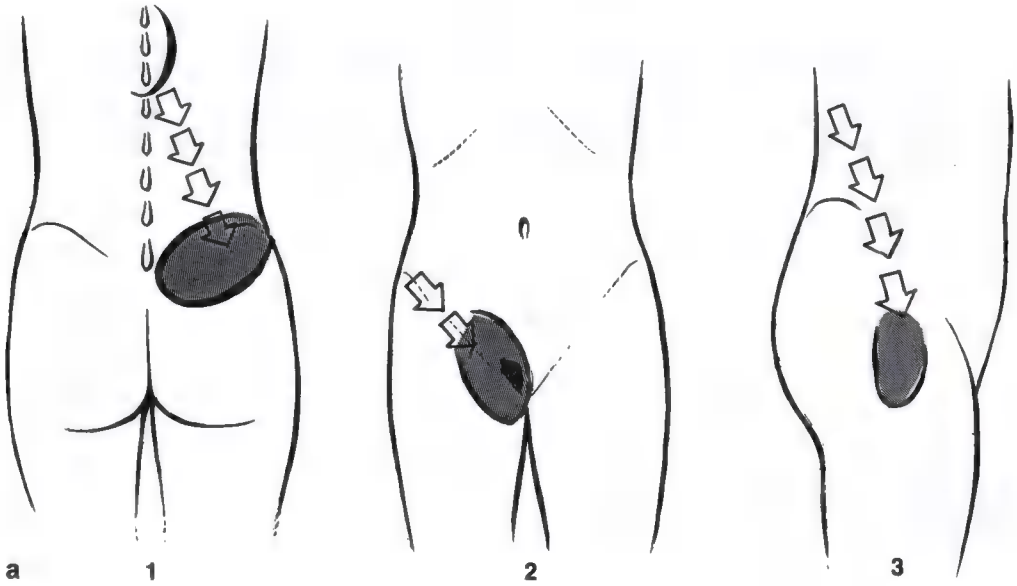

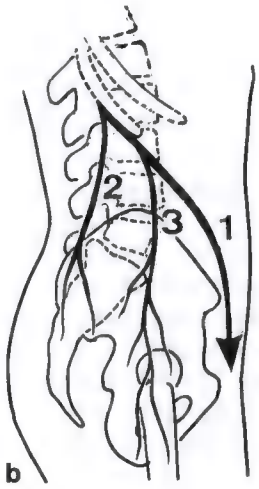

Figure 47.1. Syndrome de la jonction dorsolombaire de l'auteur.
• Les trois projections douloureuses (a) :
1. postérieure :
– lombalgie ;
2. antérieure :
– douleurs pseudo-viscérales ;
– pubalgie ;
3. latérale :
– pseudo-douleurs de hanche, ou
– pseudo-méralgie paresthésique.
À noter que le patient ne souffre jamais au niveau de la jonction dorsolombaire.
• Les trois rameaux de division des nerfs rachidiens T12 et L1 (schématique) (b) :
– branche antérieure (1) ;
– branche postérieure (2) ;
– rameau cutané perforant latéral (3).
• Le patient peut souffrir d'une seule projection même si les autres sont aussi douloureuses à l'examen (inactives).

métamériques du syndrome segmentaire cellulo-téno-périosto-myalgique (CTM) en sont les raisons évidentes.

D'un autre côté, les praticiens qui ne sont pas entraînés à ce type d'examen ont parfois du mal à en retrouver les signes ; il m'est arrivé assez fréquemment de voir des patients adressés par leur médecin avec une lettre qui disait en substance : « Je vous adresse ce patient qui me paraît avoir "votre syndrome", mais je n'en trouve pas les signes. » Or si ces signes étaient parfois discrets, le plus souvent ils étaient tout à fait évidents.

N.B. *Il faut noter que ce syndrome constitue la meilleure illustration des thèses et concepts proposés dans cet ouvrage. Sans l'examen segmentaire, sans le concept de DDIM, et sans l'apport clinique du syndrome CTM, il n'aurait pu être isolé et justifié.*

■ Signes d'examen

Au niveau vertébral, la sémiologie est décrite dans le chapitre concernant les lombalgies d'origine haute. Nous décrirons des signes vertébraux et des signes à distance.

© 2009 Elsevier Masson SAS. Tous droits réservés

Au niveau vertébral

L'examen segmentaire pratiqué d'une manière rigoureuse et attentive sur le patient couché à plat ventre en travers de la table met en évidence la douleur d'un ou deux segments de la jonction dorsolombaire (JDL). Il s'agit le plus souvent de T12-L1 ou de T11-T12, parfois de T10-T11. Soulignons le fait que le patient ne se plaint que très exceptionnellement de douleurs spontanées à ce niveau.

À distance

Ce sont les manifestations du syndrome segmentaire CTM, essentiellement de zones cellulalgiques situées dans les territoires cutanés correspondant à celui de la branche postérieure, de la branche antérieure et à celui des rameaux perforants latéraux. Ces zones cellulalgiques présentes, douloureuses à l'examen ne sont pas toutes le support de douleurs ressenties par le patient. Elles peuvent parfois être très douloureuses à l'examen, et parfaitement inactives. Les trois zones peuvent également être douloureuses à l'examen, et une seule sera le support d'une douleur ressentie par le patient. Elles sont dites « actives ou inactives ».

On pourra aussi noter des points douloureux à la pression sur la crête iliaque : un « point de crête postérieur » situé à 7 ou 8 cm de la ligne médiane et un « point de crête latéral » situé à la verticale du trochanter. Ils correspondent au croisement de la crête iliaque par un rameau cutané issu de la branche postérieure pour l'un ou d'un rameau perforant latéral pour l'autre.

■ Examen de la jonction dorsolombaire

Au niveau de la jonction dorsolombaire, l'examen segmentaire met en évidence la souffrance d'un seul segment dans 6 cas sur 10, de deux dans 3 cas sur 10 et de trois dans 1 cas sur 10.

Rappelons que la meilleure position pour cet examen est d'avoir le patient couché à plat ventre en travers de la table ou en bout de table (figure 47.2 a, b).

Cette souffrance segmentaire est le plus souvent en rapport avec un DIM, parfois avec une arthrose articulaire postérieure en poussée congestive, très exceptionnellement avec une pathologie discale.

C'est dire que les radiographies de la région responsable sont habituellement normales. Mais il n'est pas exceptionnel de découvrir une fracture-tassement ancienne et méconnue de T12 ou de L1.

Fait remarquable : *il est tout à fait inhabituel que le patient souffre au niveau de la jonction dorsolombaire.*

Manifestations CTM

Les manifestations CTM sont unilatérales, situées du côté de la douleur articulaire postérieure du segment responsable. Lorsque celle-ci est bilatérale (ce qui est assez rare), elles sont également bilatérales.

Outre les infiltrats cellulalgiques, on pourra noter dans 1 cas sur 3 environ une vive sensibilité à la palpation de l'hémipubis du même côté dont le patient n'avait pas conscience. En dehors des cas où cette région est très sollicitée (activités sportives, danse), cette manifestation est parfaitement latente.

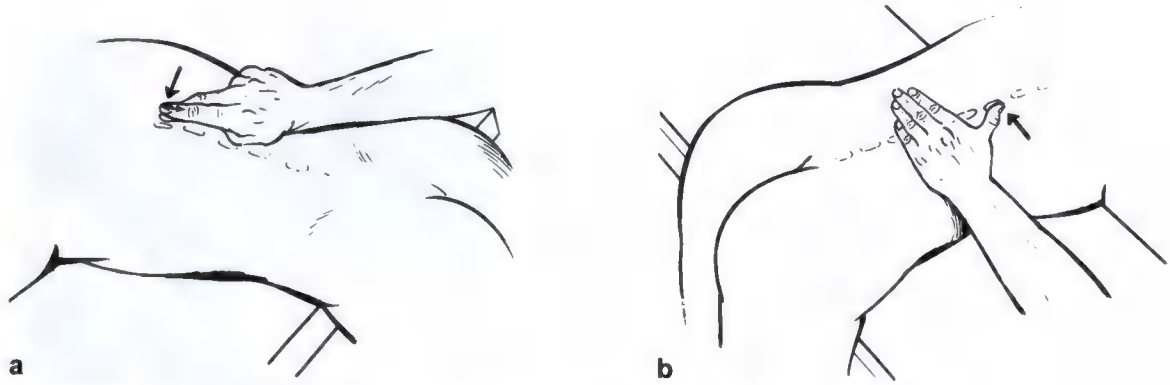

Figure 47.2. Les deux manœuvres essentielles de l'examen segmentaire de la charnière dorsolombaire (a et b). Recherche d'une douleur articulaire postérieure. Elle est généralement unilatérale sur un ou deux segments. C'est de son côté que seront retrouvées toutes les manifestations douloureuses (a). Pression latérale sur l'épineuse (b). Noter la position.

© 2009 Elsevier Masson SAS. Tous droits réservés

Ces territoires cellulalgiques postérieurs et antérieurs sont en pratique communs aux trois segments de la jonction dorsolombaire. Les nombreuses anastomoses existantes en sont sans doute l'explication, mais peut-être aussi le mécanisme physiopathologique de la cellulalgie.

Nous retrouvons dans ce *syndrome de la jonction dorsolombaire* deux caractéristiques fréquemment rencontrées dans les manifestations métamériques du syndrome vertébral segmentaire :

– la douleur spontanée liée à la cellulalgie est curieusement ressentie par le sujet comme une douleur profonde, tensive, ici vertébrale ou abdominale, et très exceptionnellement comme une douleur superficielle ;

– ces manifestations peuvent être retrouvées à l'examen systématique alors qu'elles ne provoquent aucune douleur (elles sont alors dites « inactives »).

Dans le cas du *syndrome de la jonction dorsolombaire*, il n'est pas rare par exemple de découvrir une cellulalgie siégeant dans les territoires antérieur, postérieur et latéral, alors que le patient ne souffre que d'une lombalgie ou d'une douleur abdominale. Lorsqu'il n'existe qu'une seule zone, il s'agit presque toujours de la zone lombaire.

La dermocellulalgie occupe :

– un territoire postérieur qui est celui des rameaux cutanés des branches postérieures des n. rachidiens de la jonction dorsolombaire (ce territoire plus ou moins commun à trois segments). Il est concerné en totalité ou en partie. Il occupe en pratique la région lombaire inférieure et fessière supérieure (figure 49.3 a, b). La cellulalgie est plus ou moins épaisse, plus ou moins douloureuse à l'examen. Parfois, la douleur provoquée est extrêmement vive malgré une manœuvre de « pincé-roulé » légère, tantôt il existe seulement une très nette différence de sensibilité et d'épaississement par rapport au côté opposé. Cette dermocellulalgie est pratiquement constante (97 %). Elle manquait, ou plus exactement était extrêmement discrète dans 3 cas sur une série de 100 ;

– un territoire antérieur qui correspond à celui des branches antérieures concernées. La dermocellulalgie est retrouvée dans 60 % des cas : au niveau de la région abdominale inférieure (figure 47.4a, b), et à la partie supéro-interne de la cuisse (figure 47.4a, c), formant un triangle à sommet inférieur dont les limites sont très nettes ;

– un territoire latéral qui recouvre la région trochantérienne et peut parfois se prolonger sous forme d'une bande étroite suivant la « couture du pantalon » jusqu'à mi-cuisse et même au-delà (figure 47.5a, b) [56 % des cas]. Ce territoire correspond à celui des rameaux perforants cutanés latéraux issus des branches antérieures de T12 et L1. Ces rameaux peuvent être victimes d'un syndrome canalaire au niveau de la crête iliaque tout comme, mais plus rarement, le rameau de la branche postérieure.

Les *cordons myalgiques* sont peu fréquents et de petite taille. On peut les trouver à la partie inférieure du m. droit de l'abdomen (m. rectus abdominis), du m. oblique (m. obliquus abdominis) et éventuellement dans le carré des lombes (m. quadratus lumborum) ; le psoas peut être douloureux (figure 47.4).

Une *douleur ténopériostée* est retrouvée sur l'hémipubis dont la friction est douloureuse comparée au côté opposé (32 % des cas) [figures 47.4 et 47.6].

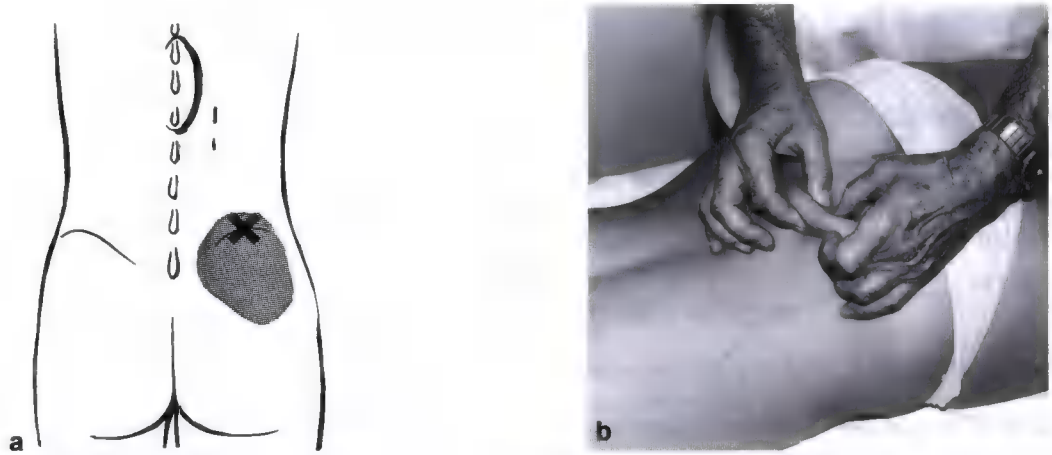

Figure 47.3. La zone de cellulalgie postérieure (a) et sa recherche (b) ; « point de crête postérieur » (x).

© 2009 Elsevier Masson SAS. Tous droits réservés

Figure 47.4. La zone de cellulalgie antérieure (a), sa recherche au niveau abdominal (b) et au niveau de la face interne de la cuisse (c). L'hypersensibilité de hémi-pubis (a) à la pression-friction.

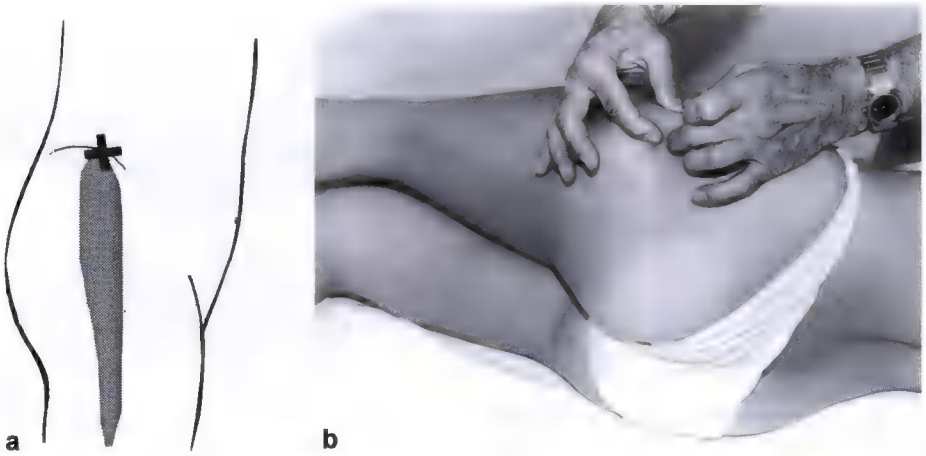

Figure 47.5. La zone de cellulalgie latérale (a) et sa recherche (b) ; le « point de crête latéral » (x).

© 2009 Elsevier Masson SAS. Tous droits réservés

Figure 47.6. La douleur de l'hémi-pubis à la pression-friction est retrouvée dans un tiers des cas.

■ « Points de crête »

On peut noter des points douloureux à la palpation de la crête iliaque, constants dans leur situation :
– un « point de crête postérieur » qui correspond à la compression par le doigt de l'examinateur de la branche postérieure de T12 ou L1 (figure 47.7a). Il se situe généralement à 7–8 cm de la ligne médiane (voir p. 245) ;
– un « point de crête latéral » à la verticale du trochanter correspond à la compression du rameau perforant latéral cutané du n. iliohypogastrique (L1) ou du n. sous-costal (T12) [figure 47.7b]. Une petite encoche dans laquelle passe le premier de ces deux rameaux existe souvent sur l'aile iliaque et peut être palpée lors de l'examen clinique (voir p. 278).

■ Symptômes cliniques

Ils peuvent être isolés ou diversement associés.

Lombalgie

C'est la lombalgie d'origine dorsolombaire ou « lombalgie basse d'origine haute » de R. Maigne. Elle peut être aiguë ou chronique. Elle est de loin la manifestation la plus fréquente (voir tableau plus bas). Elle est ressentie dans la région lombofessière ou sacro-iliaque. Elle est souvent isolée ou dominante. Lorsque les autres symptômes (douleurs antérieures ou de la face externe de la hanche) sont modérés, ils ne sont généralement pas mentionnés d'emblée par le patient. La description détaillée de cette lombalgie fait l'objet d'un chapitre spécial (voir p. 245).

Douleurs pseudoviscérales

Elles siègent à la partie inférieure de l'abdomen et simulent des douleurs gynécologiques, digestives basses, urologiques et même testiculaires. Lorsqu'elles sont dominantes pour le patient, il ne signale guère les lombalgies modérées associées qui le handicapent moins. Elles sont trompeuses et le patient consultera le médecin généraliste, l'interniste ou le gynécologue plutôt que le spécialiste des affections ostéoarticulaires. Si elles sont modérées

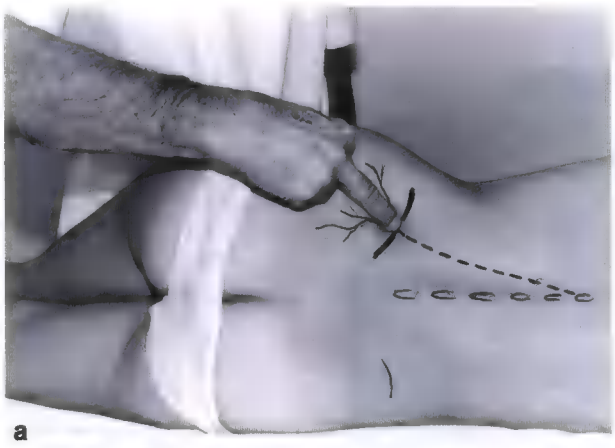

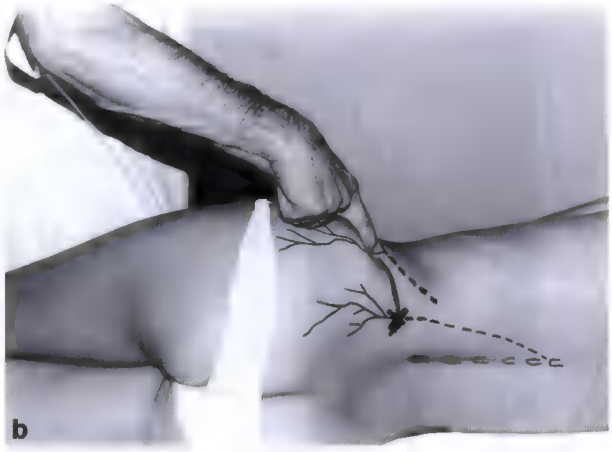

Figure 47.7. La recherche du « point de crête postérieur » au croisement de la crête iliaque par la branche postérieure (a). La recherche du « point de crête latéral » au croisement de la crête iliaque par la branche perforante latérale (b).

© 2009 Elsevier Masson SAS. Tous droits réservés

ou discrètes, elles sont mises sur le compte d'une colite ou de petits désordres gynécologiques. Si elles sont vives, elles portent à des erreurs de diagnostic. Elles sont décrites dans le chapitre « Douleurs pseudoviscérales d'origine vertébrale », où des observations rapportées les illustrent bien.

Fausse douleur de hanche

La douleur occupe la face externe de la cuisse, parfois l'aine. Elle semble profonde et s'accompagne parfois de brusques accentuations en éclair vers l'aine, lors de certains mouvements, ou si le sujet accélère brusquement le pas. Elle simule volontiers une périarthrite de hanche, mais peut prendre d'autres aspects (sciatique tronquée) ou même simuler une méralgie paresthésique. Elle est souvent aggravée par le port de ceinture ou de vêtements trop serrés. On en retrouvera la description détaillée dans les chapitres « Syndrome des branches perforantes latérales » (p. 278) et « Fausses douleurs de hanche » (p. 338).

Pubalgie

Une douleur pubienne à la palpation est fréquemment retrouvée dans ce syndrome de la JDL (32 % des cas). Elle est en général unilatérale et n'est qu'une trouvaille d'examen. Parfois, elle est ressentie comme une gêne, mais elle peut être au premier plan, surtout si le sujet sollicite d'une manière excessive les m. adducteurs ou le grand droit de l'abdomen qui s'insèrent sur ce pubis sensibilisé, ce qui est le cas des footballeurs. L'atteinte de la JDL est pour nous une cause facilitante de premier plan dans la pubalgie (voir « Pubalgies », p. 334).

Troubles fonctionnels

Ils traduisent la participation du sympathique viscéral. Ils sont loin d'avoir en clinique le même caractère systématique que les manifestations ci-dessus. Néanmoins, chez certains sujets, ils sont suffisamment marqués et stéréotypés pour qu'on les note, et surtout disparaissent avec le traitement vertébral. Il s'agit essentiellement de sensations de ballonnement, de météorisme abdominal et parfois de constipation qui peuvent dans certains cas céder immédiatement après une manipulation appropriée de la JDL. Certains patients – en dehors de toute autre lésion organique – se plaignent d'une envie fréquente d'uriner qui disparaît après le traitement.

À titre indicatif, nous avons réalisé un tableau d'après l'examen de 100 cas de syndrome de la JDL (tableau 47.1). Il donne un aperçu de la fréquence de ces différents signes et de la corrélation avec la plainte du patient. Il est évident que les chiffres peuvent varier en fonction du recrutement des malades. Que nous ayons ici 4 pubalgies sur 100 cas est dû au fait que dans cette statistique figure un pourcentage de sportifs supérieur à la moyenne des consultants habituels.

N.B. *Rappelons qu'un patient souffrant seulement de lombalgies peut très bien présenter aussi une cellulalgie abdominale très douloureuse à l'examen mais qui ne provoque aucune douleur* spontanée, *et réciproquement.*

■ Traitement

Le traitement du syndrome de la jonction dorsolombaire est d'abord vertébral. Celui-ci est le plus souvent suffisant. Parfois, le traitement des manifestations CTM associées est nécessaire.

Le *traitement vertébral* comporte, dans la plupart des cas, des mobilisations et des manipulations portant sur le segment responsable. La manipulation peut parfois être remplacée ou complétée par l'infiltration de l'articulation interapophysaire. Faite avec un anesthésique local, elle peut servir de test, rendant

Tableau 47.1. Syndrome de la jonction dorsolombaire. Analyse sur 100 cas.

	Présence à l'examen	Douleurs ressenties
Cellulalgie lombaire	97	89 lombalgies
Cellulalgie abdominale	60	16 douleurs pseudoviscérales
Cellulalgie face externe de hanche	56	14 fausses douleurs de hanches
Douleur à la palpation du pubis	32	4 pubalgies

© 2009 Elsevier Masson SAS. Tous droits réservés

aussitôt la cellulalgie (surtout postérieure) souple et indolore, mais elle est surtout utile sur un plan thérapeutique avec des corticoïdes. Elle est faite dans la position de l'examen segmentaire lombaire (patient à plat ventre en travers de la table) après repérage soigneux de la ou des articulation(s) en cause. Cette infiltration est faite au contact osseux après aspiration. Les cas nettement mais trop passagèrement soulagés par ces traitements peuvent bénéficier très exceptionnellement d'une *rhizolyse percutanée.*

Lorsque manipulations et infiltrations sont contre-indiquées, *l'électrothérapie* (ondes courtes pulsées) rend de réels services. Les traitements généraux (anti-inflammatoires, antalgiques, etc.) ont parfois leur intérêt pour des périodes limitées. Il convient dans certains cas très anciens de traiter les manifestations dermocellulalgiques par des *infiltrations en nappe* avec un anesthésique dilué (lidocaïne 0,5 %) suivies de manœuvres progressives de pétrissage des plans cutanés par « pincé-roulé ».

Les *massages* peuvent être utiles dans les cas chroniques, lorsque l'infiltrat est très épais.

L'*infiltration* (anesthésique + corticoïdes) des « *points de crête* » postérieur ou latéral est utile lorsque existent un phénomène canalaire ou une irritation résiduelle à ce niveau. Rarement, l'intervention est nécessaire pour libérer un rameau perforant latéral cutané piégé dans un syndrome canalaire et plus exceptionnellement une branche postérieure.

La *rééducation* s'adresse aux cas récidivants. Elle s'avère, dans ce cas particulier, beaucoup moins intéressante que dans la lombalgie d'origine lombo-sacrée. Ses particularités ont été étudiées dans le chapitre « Lombalgies basses d'origine haute » (p. 245). En revanche, les conseils posturaux concernant le lit et les sièges sont ici essentiels.

© 2009 Elsevier Masson SAS. Tous droits réservés

48. Syndromes des zones transitionnelles

Les zones transitionnelles sont les régions les plus sollicitées du rachis, donc celles qui présentent le plus de dérangement douloureux intervertébral mineur (DDIM). Comme nous l'avons vu, chacun de ceux-ci est susceptible de déterminer des manifestations dermocellulalgiques, myalgiques, ténopériostées dans le métamère correspondant, responsables de douleurs variées. Celles-ci peuvent être regroupées ou associées de deux manières.

La première qu'on peut dire horizontale, la seconde verticale :

- la première groupe celles qui dépendent d'une même zone transitionnelle (ZT). Elles sont au nombre de quatre :
  - syndrome cervical supérieur (jonction cervico-occipitale) ;
  - syndrome de la jonction cervicodorsale ;
  - syndrome de la jonction dorsolombaire ;
  - syndrome de la jonction lombosacrée.
- la seconde groupe celles qui associent d'une manière particulière des manifestations de plusieurs ZT :
  - syndrome des ZT associées.

Les manifestations qui en résultent se situent toutes du même côté droit ou gauche, à tous les niveaux.

■ Syndrome cervical supérieur

Le syndrome cervical supérieur comporte :
- des céphalées,
- des troubles de l'équilibre,
- des troubles auditifs,
- des troubles visuels,
- des troubles pharyngo-laryngés, des troubles psychiques.

Les céphalées en sont la manifestation de loin la plus fréquente. Elles sont le plus souvent isolées, parfois diversement associées aux autres symptômes. (voir « Céphalées », p. 284).

La sémiologie qui y est décrite est commune pour tous les symptômes du syndrome cervical supérieur. Ceux-ci peuvent être diversement associés, mais généralement l'un d'entre eux domine.

■ Syndrome de la jonction cervicodorsale

La manifestation la plus fréquente de ce syndrome est :
- la dorsalgie interscapulovertébrale (R.M.), forme la plus habituelle des dorsalgies (voir chapitre 24) ; c'est une manifestation commune pour tous les segments de la jonction.

D'autres manifestations isolées ou associées sont fréquentes :
- cervicalgies basses habituellement chroniques et rarement aigües,
- douleurs d'épaule avec ou sans limitation (C5-C6),
- douleurs de coude :
  - épicondylalgie (C5-C6, C6-C7),
  - épitrochléalgie (C7-C8),
- douleurs de poignet (pseudo-styloïdite),
- douleurs pseudocardiaques ou fausses douleurs de seins (par l'intermédiaire de points gâchettes des muscles pectoraux.

La névralgie cervicobrachiale pourrait être considérée comme une forme aiguë du syndrome, et les acroparesthésies radiculaires comme une manifestation chronique relativement rare.

■ Syndrome de la jonction dorsolombaire (R.M.)

Il fait l'objet d'un chapitre spécial (voir chapitre 47). Les principales manifestations sont :

Douleurs d'origine vertébrale. Comprendre, diagnostiquer et traiter
© 2009 Elsevier Masson SAS. Tous droits réservés

1. Une lombalgie basse, symptôme de loin le plus fréquent.
2. Des douleurs pseudoviscérales (pseudogynécologiques, intestinales, urologiques...).
3. De fausses douleurs de hanche (pseudopériarthrite).
4. Une hypersensibilité pubienne facilitant la pubalgie.
5. Des troubles fonctionnels (météorisme abdominal, constipation...).

Les manifestations douloureuses sont, sauf très rares exceptions, unilatérales siégeant du côté de la douleur articulaire postérieure du segment vertébral responsable (T10-T11, T11-T12, T12-L1). Parfois, en fonction des morphologies il peut s'agir de T9-T10, particulièrement lorsque T11 est la vertèbre transitionnelle, au lieu de T12.

■ Syndrome de la jonction lombosacrée

Il est de loin le plus connu. Il comporte :
- lombalgies chroniques ou aiguës
- sciatiques.

L'association sur un même rachis de plusieurs de ces syndromes sera traitée dans le syndrome des zones transitionnelles associées (voir chapitre 49).

© 2009 Elsevier Masson SAS. Tous droits réservés

49. Syndrome des zones transitionnelles associées (R. Maigne)

Les « zones transitionnelles vertébrales » se situent à la jonction de deux régions qui présentent des types de mobilité différents. Elles sont particulièrement sollicitées.

Il existe quatre zones transitionnelles (ZT) ; soit de haut en bas : occipitocervicale (OC), cervicodorsale (CD), dorsolombaire (DL) et lombosacrée (LS) [figure 49.1].

Tout en différant très sensiblement les unes des autres, les vertèbres d'une même région (cervicale, dorsale ou lombaire) ont des caractères communs. Les vertèbres des zones charnières ont des caractères intermédiaires.

La charnière OC fait jonction entre le rachis cervical qui a une très grande mobilité et le crâne qu'il supporte. La jonction CD se situe entre la colonne dorsale supérieure aux mouvements limités par la cage thoracique et la colonne cervicale libre dans toutes les directions. La jonction DL fait le lien entre la colonne lombaire qui n'a pratiquement pas de possibilité de rotation et la colonne dorsale ; ce mouvement est facile. La charnière LS articule le rachis avec le bassin. C'est une zone où les contraintes sont considérables, ce qui explique la fréquence de sa pathologie mécanique.

Un dérangement douloureux intervertébral mineur (DDIM) peut être responsable de symptômes simultanés et divers. Le syndrome de la jonction dorso lombaire, objet du chapitre précédent, en est une belle illustration.

Il peut exister un autre mode d'association de symptômes et de douleurs d'origine vertébrale. Situés à différents niveaux, mais tous du même côté (droit ou gauche), ils sont la conséquence de la présence simultanée de DDIM localisés sur les ZT et des manifestations cellulo-téno-périosto-myalgiques (CTM)

Figure 49.1. Les zones transitionnelles : 1. cervico-occipitale (CO) ; 2. cervicodorsale (CD) ; 3. dorsolombaire (DL) ; 4. lombosacrée (LS).

Douleurs d'origine vertébrale. Comprendre, diagnostiquer et traiter
© 2009 Elsevier Masson SAS. Tous droits réservés

engendrées par ceux-ci ; c'est le « syndrome des ZT associées » (R. Maigne). Il en résulte des tableaux cliniques particuliers, avec une curieuse interdépendance entre ces DDIM qui retentit sur la manière de les traiter (figure 49.2).

■ Caractéristiques du syndrome des zones transitionnelles associées

Ce syndrome comporte des caractères sémiologique, clinique et thérapeutique particuliers.

Sur un plan sémiologique

Il est caractérisé par la présence d'un DDIM sur chacune des ZT (au début sur deux ou trois). À l'examen, ces DDIM se présentent tous avec la douleur articulaire postérieure du même côté droit ou gauche. Les manifestations CTM déterminées par ces souffrances segmentaires sont elles aussi unilatérales et du même côté. Celles-ci peuvent être « actives », c'est-à-dire responsables de douleurs dont se plaint le malade, ou « inactives », simples découvertes d'examen.

Sur un plan clinique

Le patient souffre de douleurs à un ou plusieurs niveaux : lombaire, dorsal, cervical ou céphalique. Ces douleurs sont le plus souvent unilatérales et toutes situées du même côté ; mais parfois elles sont décrites comme diffuses ou même bilatérales, alors que les signes cliniques sont unilatéraux.

Il arrive que le patient ne se plaigne que d'une région. C'est l'examen qui révélera l'atteinte des autres ZT par la présence d'un DDIM et des manifestations CTM inactives.

Sur un plan thérapeutique

Il semble exister une véritable interdépendance entre les DDIM des différentes ZT.

Il suffit parfois de traiter le principal d'entre eux pour faire disparaître les autres. Mais il faut souvent traiter tous les DDIM des différentes ZT – même ceux qui sont inactifs – pour obtenir un résultat durable sur celui qui est le plus gênant pour le patient et souvent son seul motif de consultation.

Il convient aussi dans certains cas de traiter localement les manifestations CTM résiduelles.

Le terrain

Il joue un rôle important dans l'expression de ces douleurs communes. La douleur sera plus forte ou plus durable chez un sujet à seuil de tolérance bas, fatigué, anxieux ou « spasmophile ». À un degré de plus, le moindre problème mécanique entraînera des douleurs « épouvantables » et « partout », chez un sujet dépressif. Dans ces cas, aucun traitement vertébral ne sera efficace, c'est le traitement de l'état psychique qui s'impose.

En fin de compte, les DDIM étant traités, les facteurs favorisants reconnus et corrigés, c'est



Figure 49.2. Le syndrome des zones transitionnelles (R. Maigne) est caractérisé par la présence d'un DIM au niveau de chacune d'elles. La douleur articulaire postérieure de ces DIM se situe toujours du même côté à tous les niveaux.

© 2009 Elsevier Masson SAS. Tous droits réservés

la *rééducation* qui stabilise le résultat et évite les récidives.

■ Causes provocatrices ou favorisantes

Dans les cas récidivants ou rebelles, il faut rechercher les causes provocatrices ou favorisantes. Celles-ci sont parfois évidentes : attitudes de compensation, mouvements de torsion répétées, etc. Mais il n'est pas rare qu'aucune ne soit retrouvée. Il faut la rechercher dans une perturbation du système postural fin.

■ Compensations d'attitudes

On conçoit facilement une interrelation possible entre les différentes ZT : un déséquilibre statique se répercute peu ou prou de la base au sommet et toute perturbation fonctionnelle de l'une d'entre elles a son retentissement sur les autres, qu'elle soit sus- ou sous-jacente. De toute évidence, l'attitude antalgique d'une sciatique impose une compensation aux ZT DL, CD et OC. Cette compensation peut être parfaitement tolérée et ne créer aucun DDIM si les zones charnières sont souples et tolérantes. Mais elle les favorise ou peut accentuer un DDIM préexistant.

L'expérience quotidienne nous montre qu'une attitude antalgique caricaturale n'est pas nécessaire pour qu'un problème mécanique lombaire puisse avoir des répercussions à distance.

Une lombalgie qui a longtemps duré entraîne ainsi des adaptations fonctionnelles qui peuvent persister même lorsqu'elle n'est plus douloureuse.

Un individu ne peut vivre qu'avec un regard horizontal. Toute déviation posturale du tronc est compensée au niveau cervical ou cervico-occipital pour maintenir les yeux au même niveau.

Il faut noter que si ces modifications imposées au rachis par un événement fortuit sur une région donnée entraînent facilement des DDIM dans les zones de compensation, il n'en va pas de même dans les troubles statiques existant dès l'enfance ou l'adolescence.

Le *mouvement de torsion* répété que fait un sujet en position assise pour prendre quelque chose derrière lui (auto, bureau, etc.) est un exemple typique de sollicitations sur les charnières OC, CD et DL.

Dans ce type d'atteinte, la latéralisation du sujet (droite ou gauche) semble parfois jouer un rôle. Le droitier qui doit exécuter couramment des torsions à gauche le fait d'une manière moins coordonnée et plus maladroite que s'il les faisait de son bon côté, et de ce fait provoque plus facilement des dérangements intervertébraux mineurs (DIM) sur les zones sollicitées.

Les *habitudes posturales* jouent un rôle fréquent ; dormir sur le ventre entraîne une sollicitation excessive des ZT OC et CD.

Un siège trop bas et trop mou impose une cyphose lombaire et une hyperlordose cervicale.

■ Tableau clinique le plus fréquent

Le tableau clinique le plus typique et le plus couramment rencontré de ce syndrome des ZT que nous décrivons comporte l'association :
- d'une *céphalée sus-orbitaire* (ZT OC) ;
- d'une *dorsalgie interscapulaire* (ZT CD) ;
- d'une *lombalgie basse*. Celle-ci peut être d'origine dorsolombaire (ZT DL) ou d'origine lombosacrée (ZT LS), ou reconnaître les deux origines (figure 49.3).

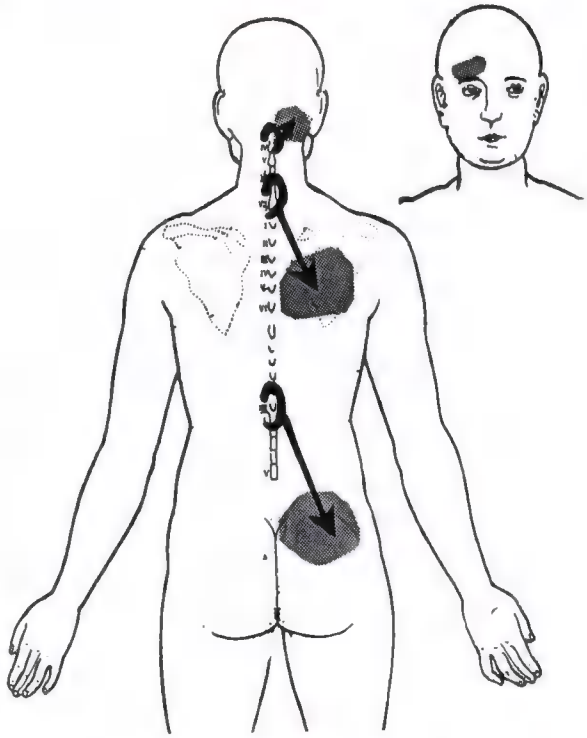

Figure 49.3. La forme la plus fréquente du syndrome des zones transitionnelles associées :
– une lombalgie de crête (d'origine DL) ;
– une dorsalgie interscapulaire (d'origine CD) ;
– une céphalée le plus souvent occipito-sus-orbitaire (d'origine CO). Les manifestations sont *unilatérales* et se situent toutes du *même côté*, celui de la douleur articulaire interapophysaire.

© 2009 Elsevier Masson SAS. Tous droits réservés

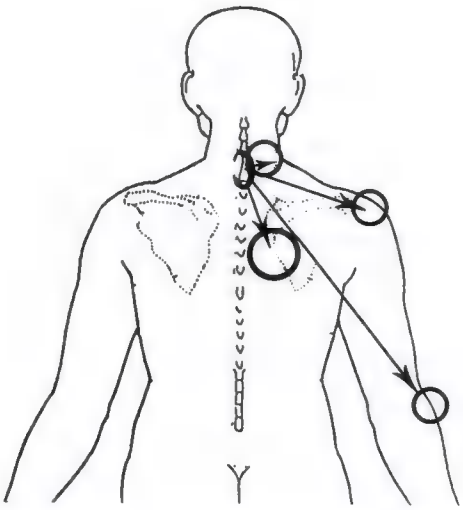

Figure 49.4. Un DDIM C5-C6 ou C6-C7 se traduit le plus souvent par une douleur interscapulaire. Il peut aussi provoquer des douleurs cervicales ou des douleurs pseudo-tendineuses d'épaule ou de coude (épicondylalgie).

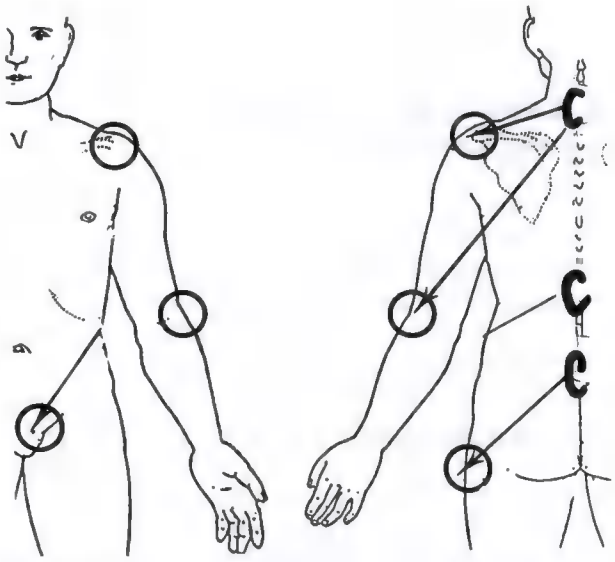

Figure 49.5. Un syndrome des zones transitionnelles peut favoriser des douleurs ténopériostées dites d'insertion. En effet, les DDIM des zones transitionnelles CD, DL ou LS s'accompagnent fréquemment de douleurs ténopériostées, à la palpation au niveau de l'épaule, du coude (C6, C7), du pubis (L1, T12), du trochanter (L5). Elles peuvent être « inactives », inconnues du patient, mais peuvent se révéler « actives » s'il se livre à des activités qui les sollicitent fortement.

Ces douleurs sont toutes situées du même côté droit ou gauche.

Tantôt le patient signale lui-même cette latéralité homogène, tantôt il ne la note pas. Les symptômes mal analysés par lui peuvent sembler confus : « J'ai l'impression d'avoir mal partout. » Mais la douleur articulaire postérieure des DDIM responsables et la douleur des plans cutanés à la manœuvre du « pincé-roulé » montrent l'unilatéralité habituelle et la nette systématisation de la symptomatologie.

Dans certains cas, le patient ne se plaint que d'un des trois symptômes : céphalées, dorsalgie ou lombalgie. Mais l'examen systématique révèle sur les autres ZT, des DDIM « inactifs » accompagnés de leurs habituelles manifestations CTM. À la moindre occasion de fatigue excessive ou pour toute autre cause, DDIM et manifestations CTM « inactifs » deviendront « actifs ».

■ Autres aspects cliniques

L'association céphalée-dorsalgie-lombalgie du même côté est de très loin la plus habituelle car chacune de ces manifestations est la combinaison la plus fréquente pour chacune des ZT correspondantes.

D'autres associations sont possibles. Il peut y avoir plusieurs symptômes pour une même ZT : par exemple, lombalgie et douleur abdominale pour la jonction DL, cervicalgie et douleur d'épaule pour la jonction CD.

Il n'est pas rare, lors de l'examen systématique, de constater une hypersensibilité ténopériostée ou tendineuse, conséquence de DDIM siégeant sur les ZT :

– pour la ZT CD, il s'agit d'une douleur tendineuse d'épaule ou d'une hypersensibilité de l'épicondyle (cette dernière est retrouvée dans 6 cas sur 10 si les segments C5-C6 ou C6-C7 sont concernés) [figure 49.4] ;

– pour la ZT DL, c'est une douleur à la palpation de l'hémipubis qui est retrouvée dans 1 cas sur 3 ;

– dans l'atteinte de la charnière LS, le trochanter peut être douloureux à l'examen, si le segment L4-L5 est concerné.

Dans la majorité des cas, le sujet ne souffre pas spontanément. Seule la palpation révèle l'hypersensibilité de ces zones d'insertion.

Mais si le patient, par des gestes répétés ou violents, sollicite trop ses tendons, il provoquera assez facilement une douleur rebelle.

© 2009 Elsevier Masson SAS. Tous droits réservés

L'atteinte simultanée des ZT chez un individu qui fait des exercices violents favorise chez lui l'association de ces douleurs d'insertion (figure 49.5).

Le syndrome de la jonction DL et le syndrome des ZT nous montrent bien la multiplicité des manifestations cliniques que peuvent entraîner ces dysfonctions vertébrales bénignes que sont les DDIM.

Ces syndromes mettent aussi en évidence la responsabilité des manifestations CTM qu'engendrent ces DDIM dans nombre de douleurs communes. Ils soulignent également l'interdépendance entre des DDIM situés au niveau des zones transitionnelles du rachis.

Ces douleurs, souvent ressenties comme diffuses et bilatérales par le patient, font que le diagnostic de fibromyalgie est fréquemment porté à tort.

© 2009 Elsevier Masson SAS. Tous droits réservés

Partie 4
TECHNIQUES MANUELLES

Les techniques manuelles comprennent :
1. les techniques qui mobilisent le rachis ou les articulations des membres : il s'agit de manipulations ou de mobilisations;
2. les techniques qui agissent sur les tissus mous : peau, muscles, tendons, ligaments :
   - étirements digitaux ;
   - étirements par posture ;
   - massages ;
   - pressions ;
   - frictions.

50. Généralités

■ Matériel

Pour pratiquer les thérapeutiques manuelles, un certain matériel est nécessaire. Il consiste en :
– une table dont les caractéristiques sont données dans la légende des figures 50.1 et 50.3;
– un tabouret à barreaux (figure 50.2);
– un oreiller ferme pour le confort des patients;
– deux ou trois petits coussins fermes qui peuvent être remplacés par des serviettes-éponges que l'on plie ou roule à la demande éventuellement ;
– une large ceinture de 5 × 200 cm environ à accrochage Velcro® (voir figure 54.43) ;
– deux ou trois serviettes « nid d'abeille » que l'on plie en épaisseur à la demande.

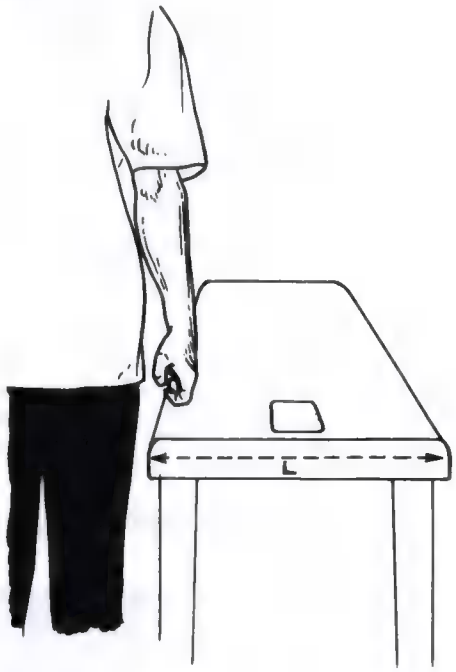

Figure 50.1. La bonne hauteur pour une table de manipulation est celle qui se situe à mi-doigts de l'opérateur, s'il se tient debout bras pendants. En pratique, il est commode d'avoir une table à hauteur variable, instantanément réglable, qui permet de s'adapter à toutes les morphologies des patients et à toutes les techniques. La table ne doit pas être trop large (60 cm environ). À son extrémité caudale tout au moins, le patient doit pouvoir s'assoir à cheval sans être écartelé. Elle doit être progressivement plus étroite au niveau de la partie qui correspond aux pieds du patient (48 cm à son extrémité) afin que celui-ci puisse s'asseoir sans difficulté à cheval, ce qui est nécessaire pour certaines techniques.

Figure 50.2. Le tabouret est indispensable pour certaines techniques. Les barreaux sont à deux ou trois niveaux. Ils servent d'appui aux pieds de l'opérateur dans certaines manœuvres.

Douleurs d'origine vertébrale. Comprendre, diagnostiquer et traiter
© 2009 Elsevier Masson SAS. Tous droits réservés

Figure 50.3. Le capitonnage de la table doit être confortable, mais ferme, ses bords doivent être arrondis. Un trou peut être aménagé de façon que le patient puisse y placer le nez, la bouche et le menton (15 × 7 cm) lorsqu'il est couché sur le ventre.

La manipulation, comme tout acte manuel complexe, nécessite, pour être bien faite, un long apprentissage. Les opérateurs se montrent plus ou moins doués pour la réussir. On n'apprend pas à jouer au tennis ou au golf en quelques semaines, et dans chacune de ces activités il y a de sérieuses différences entre les individus. Il en va de même pour la manipulation.

Ce n'est qu'avec une longue pratique réfléchie et appliquée et une bonne connaissance de la clinique que l'on peut tirer le maximum de la thérapie manuelles, même si des succès faciles peuvent réjouir l'opérateur modeste ou débutant. Il faut garder en mémoire que certaines de ces manœuvres ne sont pas inoffensives si elles sont mal exécutées ou faites sur une mauvaise indication.

Les techniques d'« étirement transverse » que nous introduisons ont l'avantage d'être sans risque et d'être plus faciles, pour des résultats déjà satisfaisants, mais demandent un certain doigté et longue pratique pour une efficacité optimale.

Mais si ces techniques manuelles sont d'effet rapide pour ceux qui les maîtrisent, elles peuvent presque toujours être remplacées par d'autres.

© 2009 Elsevier Masson SAS. Tous droits réservés

51. Rachis cervical

■ Massage des plans cutanés

Figure 51.1. Le « pincé-roulé » que nous utilisons personnellement comme une manœuvre d'examen peut aussi constituer un excellent moyen thérapeutique des infiltrats cellulitiques. Il doit être bien dosé et progressif. Le patient est assis sur un tabouret, Ses bras croisés reposent sur la table et sa tête sur ses bras.

Figure 51.2. Étirement et décollement des plans cutanés et sous-cutanés. Même position que pour la technique précédente.

■ Manœuvres de détente

Figure 51.3. Pétrissage des m. sous-occipitaux : le patient est en décubitus dorsal. L'opérateur se tient debout ou assis à sa tête. De la pulpe des doigts des deux mains, l'opérateur va effectuer un pétrissage profond des m. sous-occipitaux. Cette manœuvre est très décontractante, très sédative.

Douleurs d'origine vertébrale. Comprendre, diagnostiquer et traiter
© 2009 Elsevier Masson SAS. Tous droits réservés

■ Manœuvres d'étirement rythmé

Figure 51.4. Étirement tansversal des masses musculaires latérales : le patient est en décubitus dorsal. L'opérateur, debout à sa tête, accroche de la pulpe des doigts une main de chaque côté du cou, la masse des m. latéraux et les étire alternativement d'un côté et de l'autre, les tirant à lui comme s'il voulait lentement les décoller du rachis, et les relâchant rythmiquement d'un côté, puis de l'autre.

Les étirements

Les étirements peuvent porter sur un muscle, un groupe de muscles ayant la même orientation, mais ils ont surtout un intérêt dans l'étirement de cordons myalgiques, qui se présentent comme un ensemble de faisceaux musculaires accolés et indurés de diamètre et longueur variables.

Le principe de ces manœuvres a été décrit dans le chapitre *Étirement*.

Étirements longitudinaux

Ils peuvent être réalisés avec les manœuvres de mobilisation décrites ci-dessous qui s'y prêtent. La mise en tension est maintenue quelques secondes, puis brusquement relâchée. La manœuvre n'est pas ou très peu répétée (figures 51.11, 51.12).

Étirements transverses digitaux brefs

Le cordon myalgique, ou le muscle concerné, est agrippé par le pouce (ou un autre doigt) maintenu en crochet, étiré jusqu'à ce qu'il échappe au doigt ou qu'il saute par-dessus l'épineuse. C'est ici un mouvement bref et court, surtout s'il est paramédian.

Il est plus long quand il est plus latéral, mais le relâchement brusque est le même. Le sujet peut-être couché sur le dos, position généralement la plus commode (....) ou parfois assis (...).

La manœuvre est faite avec un ou deux doigts, parfois avec plusieurs. Les principales manœuvres sont illustrées ci-contre.

Cette technique qui peut être très efficace, est très intéressante au niveau cervical, car pratiquée sur rachis immobile. Elle est donc applicable à des rachis fragiles ou séniles. Mais elle peut être irritante si mal réalisée et sa facilité n'est qu'apparente.

Figure 51.5. Étirement digital des muscles para-épineux sous-occipitaux.

Figure 51.6. Étirement digital des muscles sous-occipitaux latéraux.

© 2009 Elsevier Masson SAS. Tous droits réservés

Figure 51.7. Étirement digital d'un cordon myalgique au niveau du rachis cervical moyen (patient sur le dos).



Figure 51.8. Étirement transversal du ligament surépineux en position assise (ou des muscles paravertébraux selon position des doigts).

■ Manœuvres de mobilisation et de traction manuelle

Nous décrirons successivement les mobilisations :
- en rotation ;
- en latéroflexion ;
- en flexion ;
- en extension.

Ces manœuvres peuvent constituer aussi des manœuvres d'étirement musculaire.

Figure 51.9. Étirement à plusieurs doigts des muscles paravertébraux des muscles cervicaux.

Mobilisations

En rotation

Patient en décubitus dorsal

Première technique
Exemple : rotation droite.

Figure 51.10. Le médecin soutient de sa main droite la tête du patient au niveau de la région occipitomaxillaire droite. De la main gauche dont les doigts sont plaqués contre le cou, il entraîne le rachis en rotation droite, va jusqu'au maximum du mouvement possible, maintient quelques secondes sa pression, relâche et recommence selon un mouvement lent, rythmé, élastique. Selon la position de la main gauche, l'action sera portée sur la partie supérieure moyenne ou inférieure du rachis cervical.

© 2009 Elsevier Masson SAS. Tous droits réservés

Deuxième technique
Exemple : rotation droite

Figure 51.11. Pour une rotation droite, l'opérateur prend appui sur l'épaule gauche du patient et, avec sa main gauche occipitale, fait faire au rachis cervical une rotation droite.

En latéroflexion

Figure 51.12. Patient en décubitus dorsal. Mobilisations en latéroflexion droite. Même position du patient et du médecin que pour la technique précédente, mais la main gauche du médecin prend appui sur la région pariétale et étire en latéroflexion le rachis cervical.

Autre technique (figure 51.13)

Le patient est couché sur le côté gauche. Il est fermement maintenu par le médecin qui emprisonne l'épaule droite du patient sous son aisselle; avec sa main droite appliquée contre la région pariétale gauche, il étire en latéroflexion le rachis. Le mouvement est lentement répété en étirant d'une manière « élastique » vers le haut, puis en relâchant.

Figure 51.13. Mobilisation en latéroflexion droite. Patient couché sur le côté.

En flexion

Patient en décubitus dorsal

L'opérateur croise ses avant-bras derrière la nuque du patient et prend appui avec ses mains sur ses épaules (figure 51.14). Par des mouvements légers alternatifs de flexion et d'extension des poignets, il fait levier, pousse le cou en flexion, puis relâche. Il s'agit là d'une manœuvre puissante, à exécuter très lentement, avec une grande prudence. Il faut la répéter plusieurs fois.

Figure 51.14.

© 2009 Elsevier Masson SAS. Tous droits réservés

Rachis cervical supérieur

Cette manœuvre s'adresse à la colonne cervicale haute, et plus particulièrement à l'articulation occipitoatloïdienne (figure 51.15).

Le patient est couché sur le dos. Le médecin, debout à sa tête, saisit avec le pouce d'une part, et la pulpe des 3e, 4e et 5e doigts d'autre part, la base de l'occiput, tandis que, de l'autre main, il appuie sur le front.

De la main occipitale, le médecin tire à lui; de la main frontale, il pousse vers la direction des pieds du patient et vers le bas, portant ainsi la tête en hyperflexion sur le cou. Le mouvement, comme toujours, est lent, rythmé, répété, élastique (figure 51.16).

Figure 51.15.

Figure 51.16.

Traction manuelle

Différentes prises permettent d'appliquer une traction du rachis cervical. C'est une manœuvre d'étirement et de détente souvent utile. C'est aussi un test indispensable avant de décider de l'utilité d'un traitement par tractions cervicales mécaniques. La prise de la tête peut se faire de trois manières.

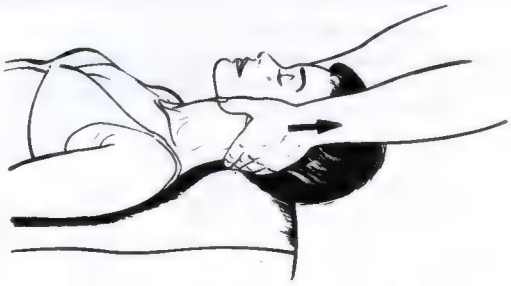

Figure 51.17. Première méthode : l'opérateur enserre entre ses deux mains placées de chaque côté la base de l'occiput.

Figure 51.18. Deuxième méthode : imitant le collier de Sayre, le médecin prend appui sous le menton avec une main et sous l'occiput avec l'autre.

Figure 51.19. Troisième méthode : la main tractante est la main occipitale, l'autre main maintient le front.

© 2009 Elsevier Masson SAS. Tous droits réservés

Figure 51.20. La pulpe des doigts de l'opérateur accroche l'occiput et le maintient en traction quelques secondes, puis relâche et recommence plusieurs fois. C'est une manœuvre douce et sédative des m. sous-occipitaux.

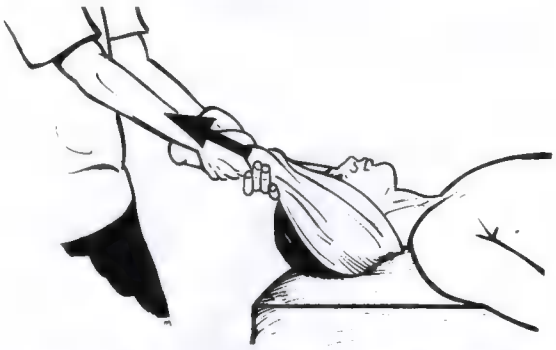

Figure 51.21. Traction à la serviette : un très bon système de contention pour traction du rachis cervical consiste à prendre la tête du patient dans une serviette pliée passée comme une fronde sous la nuque.

Figure 51.22. Traction à la sangle : une sangle de 5 cm de largeur passe sous l'occiput du patient allongé et forme une longue boucle, qui passe derrière le dos du médecin. Celui-ci, se penchant en arrière, tend la boucle et exécute une traction cervicale facile à doser et à contrôler, sans fatigue pour lui. Il peut soit simplement maintenir sa traction en maintenant d'une main la position de la tête, soit exécuter une manipulation en rotation sous traction, ou simplement des mobilisations. Il peut, faisant un pas vers la gauche ou vers la droite, imprimer une latéroflexion gauche ou droite.

■ Manipulations

Technique « menton libre »

L'exemple choisi est une manipulation du rachis cervical moyen en rotation pure, ici gauche, avec la technique la plus habituelle, que nous appellerons « menton libre », par opposition aux techniques « menton pris » que nous verrons plus loin. Exemple : manipulation en rotation gauche (figure 51.23). Le patient est allongé sur le dos. Le médecin, debout en bout de table et légèrement à droite, soutient de sa main gauche la tête du patient qu'il place en rotation gauche, tandis qu'il appuie le bord radial de son index droit au contact de la partie latérale de la vertèbre concernée. Le médecin amène alors la colonne cervicale au maximum de rotation gauche. C'est la mise en tension. Celle-ci étant bien assu-

a

b

Figure 51.23. a. départ ; b. arrivée

© 2009 Elsevier Masson SAS. Tous droits réservés

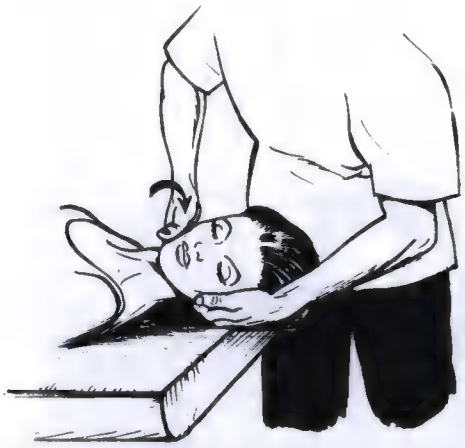

Figure 51.24. La main gauche soutient et maintient la tête tout au long du mouvement, elle assiste discrètement la main droite au cours de la mise en tension et de la phase terminale de la manipulation. L'avant-bras gauche est presque horizontal, l'avant-bras droit reste perpendiculaire au cou du patient.

rée, une brève et brusque impulsion de l'index droit exagère le mouvement de rotation gauche, c'est la manipulation, qui s'accompagne du « craquement » habituel. Bien noter la position des bras.

L'appui des doigts sur le cou

L'index doit jouer un rôle d'amortisseur. Même si l'impulsion manipulative est un peu sèche, elle est indolore, alors que si les doigts sont raides, la pression des tissus mous contre la vertèbre est très douloureuse (figures 51.25, 51.26, 51.27).

La manipulation ainsi décrite peut être effectuée avec quelques nuances de position de la main active à tous les étages du rachis cervical. L'index actif est placé au niveau du segment à manipuler, comme le montrent les figures 51.28 à 51.30.

Ces manœuvres pourront être exécutées sur le rachis :
- en position neutre (sans flexion ni extension);
- en flexion ou en extension;
- avec ou sans latéroflexion associée.

Remarque : *nous avons choisi de décrire la technique dans laquelle l'opérateur garde l'avant-bras (ici droit) perpendiculaire à l'axe du cou du patient. C'est à notre avis le meilleur moyen pour une manœuvre précise et bien dosée. Mais la technique peut également être réalisée avec les avant-bras parallèles au sol, dans l'axe du cou du sujet. C'est alors essentiellement un mouvement des avant-bras, des poignets et des mains.*

Figure 51.25. Ce n'est pas exactement le tranchant de l'index (hachuré) qui doit s'appliquer sur le cou au contact de la vertèbre à manipuler, mais la partie charnue située entre le bord latéral et la face palmaire du doigt (trait plein).

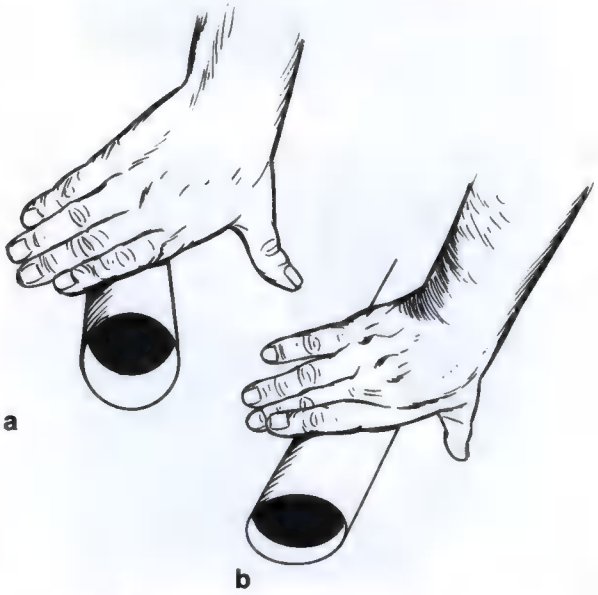

Figure 51.26. a. incorrect : les doigts ne doivent pas être serrés les uns contre les autres comme sur la figure. b. correct, mais l'index actif doit rompre la solidarité en chevauchant la face dorsale de la phalangette du médius.

© 2009 Elsevier Masson SAS. Tous droits réservés

Figure 51.27. a. pour cette bonne position des doigts, il faut d'abord mettre la main à plat sur le cou, puis (b et c), tout en maintenant le contact de l'index, exécuter un mouvement de pronation avec le poignet.

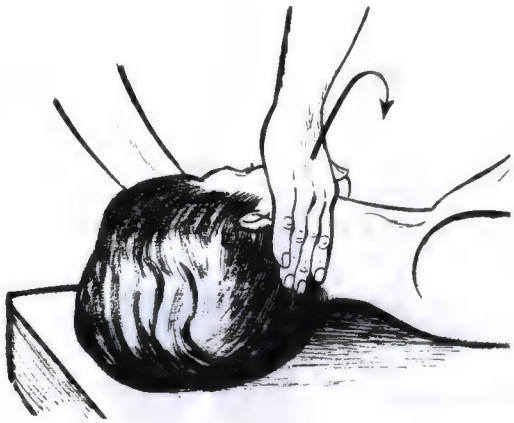

Figure 51.28. Rachis cervical supérieur. Manipulation en rotation gauche portant sur le rachis cervical supérieur.

Figure 51.29. Rachis cervical moyen. Manipulation en rotation gauche portant sur un segment du rachis cervical moyen.

Figure 51.30. Rachis cervical inférieur. Manipulation en rotation gauche portant sur un segment du rachis cervical inférieur.

© 2009 Elsevier Masson SAS. Tous droits réservés

Rotation pure (avec ou sans flexion ou extension)

▸ *Rachis cervical supérieur*

Figure 51.31. Position de départ pour une manipulation en rotation gauche sur un rachis en position indifférente (sans flexion ni extension).

Figure 51.33. Position de départ pour une manipulation en rotation gauche du rachis cervical supérieur placé en extension.

Figure 51.32. Position finale.

Figure 51.34. Position finale.

© 2009 Elsevier Masson SAS. Tous droits réservés

Figure 51.35. Position de départ pour une manipulation en rotation gauche sur rachis en flexion.

Figure 51.36. Position finale.

Rachis cervical moyen

Figure 51.37. Manipulation en rotation droite sur rachis en position indifférente d'un segment cervical moyen.

Rachis cervical inférieur

Figure 51.38. Manipulation en rotation droite portant sur un segment du rachis cervical inférieur en position indifférente (sans flexion, ni extension).

Figure 51.39. Manipulation en rotation droite sur rachis cervical inférieur en flexion.

© 2009 Elsevier Masson SAS. Tous droits réservés

Rotation avec latéroflexion associée

C'est l'action combinée des deux mains qui impose l'inflexion latérale et qui localise le sommet de cette latéroflexion. C'est sur la vertèbre-sommet que porte la manipulation.

▸ *Rachis cervical supérieur*

Figure 51.40. Rotation gauche sans latéroflexion.

Figure 51.41. Rotation gauche avec latéroflexion droite. La latéroflexion droite est amenée par l'action simultanée de la main et de l'avant-bras gauche de l'opérateur d'une part, et le contre-appui de la main droite d'autre part.

Figure 51.42. Rotation gauche avec latéroflexion gauche. Ici, l'action des deux mains est inverse : leur action simultanée positionne la tête en latéroflexion gauche.

▸ *Rachis cervical inférieur*

Figure 51.43. Rotation droite et latéroflexion gauche.

© 2009 Elsevier Masson SAS. Tous droits réservés

Technique « menton prisonnier »

Ce mouvement rendu très puissant par le blocage de la tête doit être extrêmement précis et parfaitement contrôlé de bout en bout (figure 51.45).

Cette technique permet des manipulations du rachis cervical supérieur, moyen et inférieur avec toutes les combinaisons souhaitables.

Patient couché sur le dos

Pour une rotation gauche, l'opérateur empaume le menton du patient avec la main gauche. Le sommet de la tête du patient est bloqué contre le bras ou contre le thorax de l'opérateur, un peu comme on le ferait d'un ballon de rugby. Cette main assure le positionnement voulu en flexion, en extension ou en position neutre. L'autre main prend appui sur la vertèbre sur laquelle porte la manœuvre. Les deux mains vont avoir une action parfaitement synchrone pour amener jusqu'à la mise en tension, puis pour effectuer l'impulsion manipulative.

▸ *Rachis cervical moyen ou inférieur*

Figure 51.44. Manipulation en rotation droite en position neutre du rachis cervical moyen.

Manipulation en rotation avec ou sans flexion/extension

▸ *Rachis cervical supérieur*

Figure 51.45. Manipulation en rotation gauche, en position neutre.

Figure 51.46. Manipulation en rotation gauche sur rachis en flexion.

Figure 51.47. Manipulation en rotation gauche sur rachis cervical supérieur en extension.

© 2009 Elsevier Masson SAS. Tous droits réservés

Technique de la main antérieure (R.M.)

Cette technique personnelle, comme la suivante (main postérieure) est la première que j'avais imaginée avant de connaître les techniques ostéopathiques, où je ne les ai d'ailleurs jamais vu figurer par la suite.

Rachis cervical supérieur

Figure 51.48. Manipulation en rotation gauche sans flexion ni extension portant sur C2. Le contact du doigt actif, ici l'index, se fait au ras de l'occiput.

Figure 51.49. Manipulation en rotation gauche et flexion portant sur C2.

Rachis cervical inférieur

Figure 51.50a. Il s'agit ici du rachis cervical inférieur pour une rotation gauche, c'est toujours la main gauche qui positionne. C'est le médius qui est actif. Pour agir au niveau de C7, il est généralement plus commode d'utiliser le 4e ou 5e doigt comme doigt actif, la main étant plaquée contre le cou. Il s'agit ici d'une rotation gauche sur rachis en flexion. N.B. Cette technique permet aussi d'associer une latéroflexion.

Figure 51.50b. Noter la position des doigts pour cette manœuvre cervicale inférieure en flexion.

© 2009 Elsevier Masson SAS. Tous droits réservés

Figure 51.51. Pour une rotation gauche, la main gauche de l'opérateur prend appui sur le côté droit du front du sujet ou bien lui empaume le menton. C'est avec cette main que le médecin «met en position», puis «met en tension». Pour donner l'impulsion, il exagère brusquement le mouvement de rotation, mouvement qui est assisté par une pression synchrone du médius droit. Cette technique permet toutes les manœuvres d'inclinaison latérale, de flexion et d'extension combinées.

Technique de la «main postérieure» (R.M.)

Patient assis

Il s'agit là aussi d'une technique personnelle voisine de celle qui vient d'être décrite. Le médecin ne passe pas la main active par-devant le cou du patient, mais en arrière, le doigt actif (index ou médius, en général) étant appliqué au niveau de la vertèbre à manipuler (ici médius droit pour une rotation gauche) dont il assiste le mouvement. L'autre main positionne tête et cou en s'appliquant soit sur la région temporale (figure 51.55), soit sur le maxillaire inférieur (figure 51.57).

L'électivité du mouvement est due au fait qu'un seul doigt assiste la rotation et rend ainsi la manœuvre très segmentaire. De plus, la tête et le cou sont mis en position et en tension d'une manière précise par l'action combinée des deux mains.

Figure 51.52. Manipulation du rachis cervical supérieur en rotation gauche. Noter la position des mains de l'opérateur.

Figure 51.53. Manipulation du rachis cervical inférieur en rotation gauche. Noter la position des mains de l'opérateur.

© 2009 Elsevier Masson SAS. Tous droits réservés

52. Jonction cervicodorsale

■ Étirements musculaires

Figure 52.1a. Le médecin se place du côté opposé au côté à traiter. De la main céphalique, il agrippe la masse des m. latéraux du cou à leur partie inférieure, les tire à lui, les relâche, selon un mouvement lent, répété, rythmé, bien élastique, tandis que l'autre main fait contre-appui sur l'épaule.

Mobilisations en rotation

Figure 52.1b. Mobilisations en rotation gauche, la main cervicale empaume la partie inférieure du cou. L'opérateur tire à lui, en imprimant un mouvement de rotation, relâche et recommence.

■ Mobilisations en latéroflexion

Patient couché sur le côté

a

Figure 52.2a. Position pour mobilisations en latéroflexion G (rachis en position neutre flexion-extension).

Figure 52.2b. Mobilisations en latéroflexion gauche.

Douleurs d'origine vertébrale. Comprendre, diagnostiquer et traiter
© 2009 Elsevier Masson SAS. Tous droits réservés

■ Manipulations

Technique cervicodorsale en « décubitus latéral »

En latéroflexion pure (ou associée à une rotation)

Manipulation en latéroflexion droite sur rachis en position neutre de flexion-extension. Toutes ces manœuvres peuvent être réalisées sur les segments de la jonction cervicodorsale en position neutre, en flexion ou en extension. Elles constituent aussi d'excellents manuvres de mobilisation.

L'opérateur fixe sous son aisselle l'épaule droite du patient et la repousse en position caudale (figures 52.3a et b).

Figure 52.3a. Préparation. Le patient est couché sur le côté, jambes et cuisses légèrement repliées. Ici, on veut réaliser une manipulation en latéroflexion droite, il est couché sur son côté gauche.

Figure 52.3b. Manipulation en latéroflexion droite sur rachis en position neutre de flexion-extension. Le contre-appui du pouce sur C7 focalise la manœuvre sur le dernier segment cervical.

Figure 52.4a. Manipulation en latéroflexion gauche, rachis inférieur en flexion.

Figure 52.4b. Manipulation en latéroflexion gauche et rotation droite, sur rachis en extension.

© 2009 Elsevier Masson SAS. Tous droits réservés

Technique du « menton pivot »

Le médecin debout, ici sur le côté gauche du patient, au niveau du coin de la table, prend appui, selon le cas, sur la transverse droite de la première, de la deuxième ou de la troisième dorsale avec l'éminence thénar (figure 52.5).

Lorsque la mise en tension est assurée, l'impulsion manipulative est donnée par l'accentuation de l'action de la main prenant appui sur la tête, tandis que la contre-pression est fermement maintenue sur la transverse par l'éminence thénar de l'autre main qui reste fixe (figures 52.6a, 52.6b).

Figure 52.5.

Figure 52.6a. Le patient est couché sur le ventre, les bras écartés tombant de chaque côté de la table (a). Le menton repose sur la table. (Il est souvent plus confortable pour le patient de placer le menton sur ses mains posées à plat sur la table. Cette position met le rachis en légère extension).

Figure 52.6b. Mise en tension : la main droite du médecin empaume la région temporomaxillaire gauche du patient en prenant garde de ne pas comprimer l'oreille. Elle fait exécuter au cou du patient une rotation qui s'accompagne d'un étirement vers la droite ; c'est elle qui donne l'impulsion terminale.

Variante

À partir de la mise en tension, c'est la main qui prend appui sur la transverse qui effectue l'impulsion manipulatrice (Figure 52.7).

Figure 52.7.

© 2009 Elsevier Masson SAS. Tous droits réservés

Technique « appui latéral sur l'épineuse »

Patient assis

Le médecin est debout derrière lui. Le médecin, ici avec sa main gauche, prend appui sur la région pariétale gauche du patient, entraînant le cou de celui-ci en latéroflexion droite. Le pouce droit prend appui contre la partie latérale droite de la vertèbre sous-jacente au segment à manipuler.

L'impulsion manipulative sera donnée en accentuant la pression du pouce d'un petit mouvement bref, sec, dirigé vers la gauche et le bas selon la bissectrice de l'angle formé par le cou et l'épaule du patient. Poignet et avant-bras sont maintenus très fermes en ligne parallèle tout au long de la manœuvre.

Pour que cette manœuvre soit possible et strictement indolore pour le patient, les positions du sujet et du médecin doivent être parfaites, ce qui nécessite une inclinaison latérale du tronc du patient.

Deux techniques peuvent être utilisées (figures 52.8 et 52.9).

N.B. *Noter dans tous les cas le strict parallélisme des deux avant-bras de l'opérateur. Lorsque la manipulation porte sur la 6e cervicale, l'appui actif ne se fait pas avec le seul pouce sur l'épineuse (trop petite ici), mais avec le pouce et l'index demi-replié formant pince. La pince, ainsi formée, emboîte la partie latérale de l'épineuse et la partie postérolatérale de la vertèbre concernée.*

Figure 52.8. Le médecin est debout derrière le patient. Ici avec sa main gauche, il prend appui sur la région pariétale gauche du patient, entraînant le cou de celui-ci en latéroflexion droite. Le pouce droit prend appui contre la partie latérale droite de la vertèbre sous-jacente au joint à manipuler.

Figure 52.9. Première technique : le corps du patient est maintenu légèrement incliné vers la gauche. Le médecin enserre dans le pli de son coude l'épaule gauche du patient comme dans une pince. Sa poitrine est collée contre le dos du patient avec lequel il doit faire bloc.
Il entraîne le tronc du patient en légère inclinaison gauche, et la jonction cervicodorsale en légère inclinaison droite. Le pouce droit est en appui latéral contre l'épineuse, l'avant-bras droit est oblique, le coude étant surélevé.
Lorsque l'opérateur perçoit avec son pouce droit que le « verrouillage » des segments sous-jacents à celui sur lequel porte la manipulation est bien assuré, il donne l'impulsion terminale. La direction de celle-ci est donnée par l'obliquité des avant-bras. C'est en pratique la bissectrice de l'angle cou–épaule.

Figure 52.10. Deuxième technique. Le médecin, ici, place son pied sur la table contre la hanche gauche du patient. L'aisselle gauche de ce dernier repose sur le genou gauche du médecin. C'est l'inclinaison du genou qui donne l'inclinaison du tronc du sujet. La position des mains de l'opérateur et l'action manipulative sont identiques à celles décrites ci-dessus.

© 2009 Elsevier Masson SAS. Tous droits réservés

53. Rachis dorsal

■ Massage de plans cutanés

Il est réalisé avec les mêmes techniques que celles décrites pour la jonction cervicodorsale.

■ Manœuvres de détente

Figure 53.1. Le patient est couché sur le ventre, la tête tournée du côté opposé au côté traité. L'opérateur se tient debout, du côté opposé à celui à traiter, appliquant ses mains sur la région paravertébrale, les doigts bien écartés, les pouces se touchant par leur extrémité selon une ligne parallèle à la ligne des épineuses. Avec la « barre » constituée par les éminences thénars et les pouces, l'opérateur pousse d'un mouvement lent la masse des m. paravertébraux, comme s'il voulait les éloigner des épineuses et les décoller des plans profonds. Lorsqu'il atteint la tension maximale, il marque un temps d'arrêt, exagère légèrement sa pression, puis la relâche; le geste doit être rythmé, bien lié, sans perdre le contact, même pendant le relâchement. Dans ces conditions, c'est une manœuvre très sédative et utile dans les dorsalgies aiguës ou chroniques. Au départ, l'opérateur a les coudes demi-fléchis; au cours de la manœuvre il les étend. Il termine ainsi coudes étendus, ce qui lui permet une forte pression – tangentielle au thorax – étirant bien les m. paravertébraux.

Figure 53.2. Le patient est couché sur le côté (ici droit), le bras supérieur reposant sur sa tête. L'opérateur se tient debout face à lui. Ses deux mains sont côte à côte, les doigts en griffe agrippent la masse des m. paravertébraux gauches au ras des épineuses. L'opérateur tire à lui les muscles, en écartant un peu ses mains, puis les relâche selon un rythme lent, régulier et selon un mouvement bien lié, élastique, insistant au moment de l'étirement maximum, avec en ce point un bref temps d'arrêt.

Figure 53.3. Le patient est couché sur le ventre. L'opérateur placé à sa tête plaque ses mains de chaque côté de la colonne, près de la ligne médiane au niveau des vertèbres dorsales supérieures. Ses avant-bras sont demi-fléchis. Il va faire glisser ses mains le long du rachis vers le bas, parallèlement, en étendant les avant-bras. La manœuvre est faite selon un rythme plus ou moins lent, et la pression – constante – est appliquée plus ou moins fortement selon l'effet recherché.

Douleurs d'origine vertébrale. Comprendre, diagnostiquer et traiter
© 2009 Elsevier Masson SAS. Tous droits réservés

Étirements des muscles fixateurs de l'omoplate

Le patient est couché sur le côté. L'opérateur, face à lui, accroche avec la pulpe de ses doigts le bord interne de l'omoplate. Il va ainsi effectuer des mouvements lents de circumduction et d'étirements dans différentes directions, tout en pétrissant les masses musculaires : vers le haut (figure 53.4), en direction caudale (figure 53.5), en direction céphalique (figure 53.6). Noter les variations de positions du bras supérieur du patient pour ces différentes manœuvres qui seront lentes, rythmées, très étirées, ponctuées d'un temps d'arrêt lors de la traction maximale. Ces manœuvres permettent aussi la mobilisation de l'articulation scapulothoracique.

Figure 53.4. Étirements vers le haut.

Figure 53.5. Étirements en direction caudale.

Figure 53.6. Étirements en abduction.

© 2009 Elsevier Masson SAS. Tous droits réservés

Étirements dorsaux inter- et paraépineux

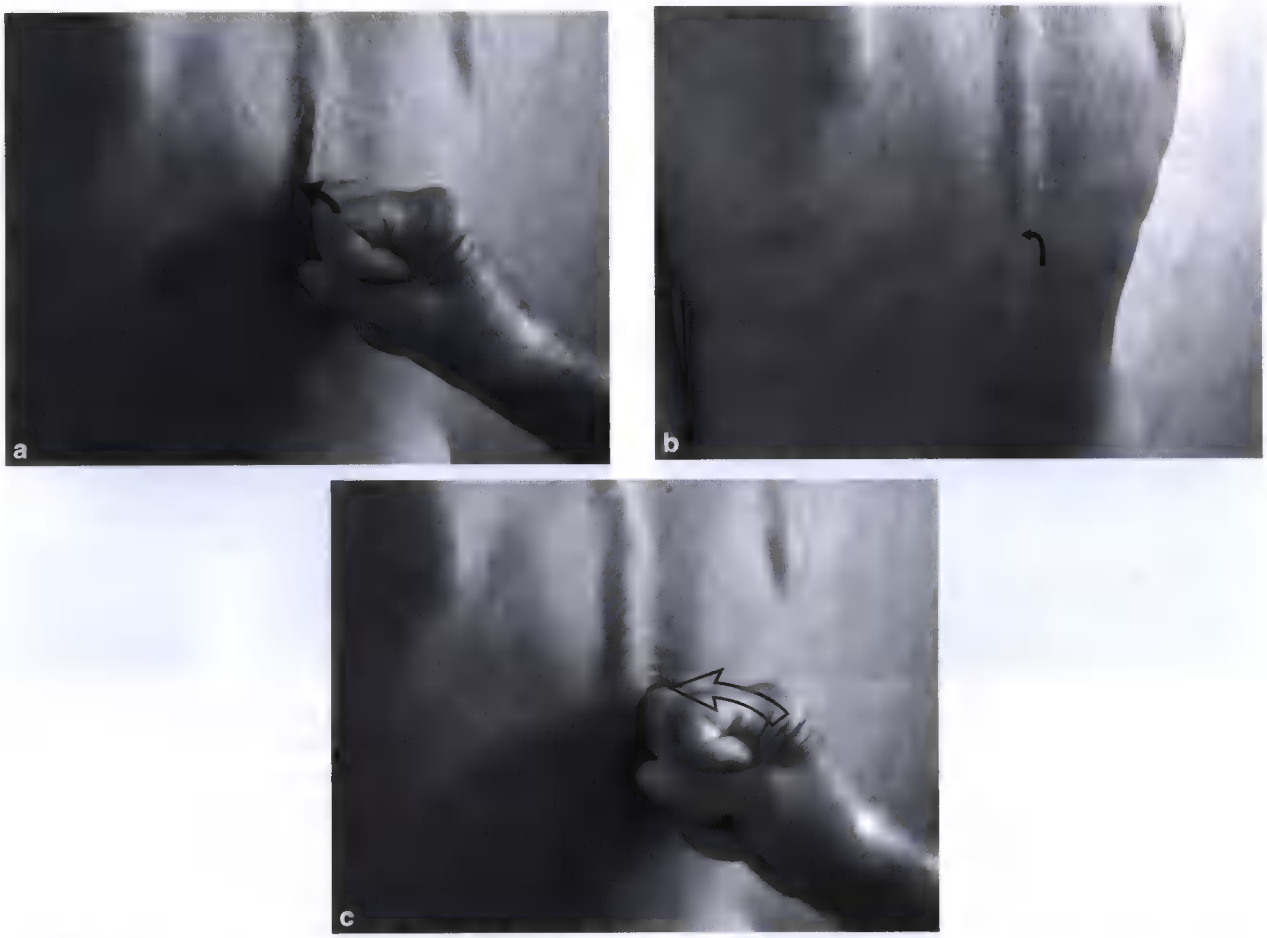

Figure 53.7. Étirement juxta- et interépineux, exécuté avec l'articulation P1-P2 du médius replié (Moneyron). a. Étirement interépineux, trajet très court. b. La manœuvre (a) débute par un trajet légèrement ascendant contre le bord latéral de l'épineuse. c. Fin d'une manœuvre qui a visé un muscle latéro-épineux et qui s'effectue sur un trajet légèrement plus long que (a).

Figure 53.8. Étirement des muscles longs du dos (iliocostal); le pouce actif étire le cordon myalgique qu'il croise en X fermé, au niveau du point myalgique.

© 2009 Elsevier Masson SAS. Tous droits réservés

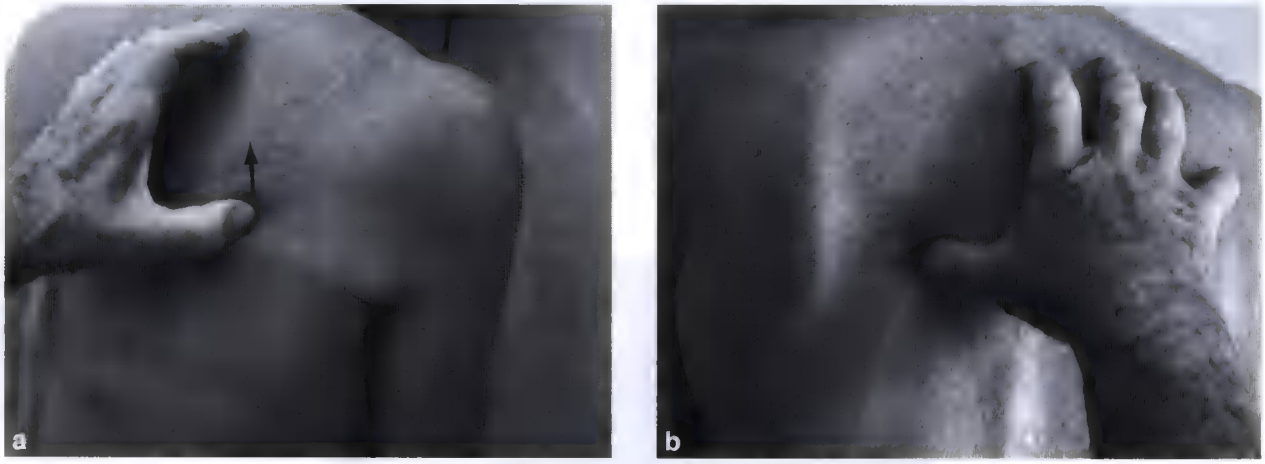

Figure 53.9. a. Étirement court et appuyé d'un cordon myalgique du sous-épineux. L'action sur ce point peut avoir un fort effet inhibiteur sur les douleurs d'épaule (R.M.). b. Bien noter l'action du pouce sur un cordon myalgique médiodorsal.

Figure 53.10. Étirement court de l'angulaire de l'omoplate près de son insertion scapulaire.

© 2009 Elsevier Masson SAS. Tous droits réservés

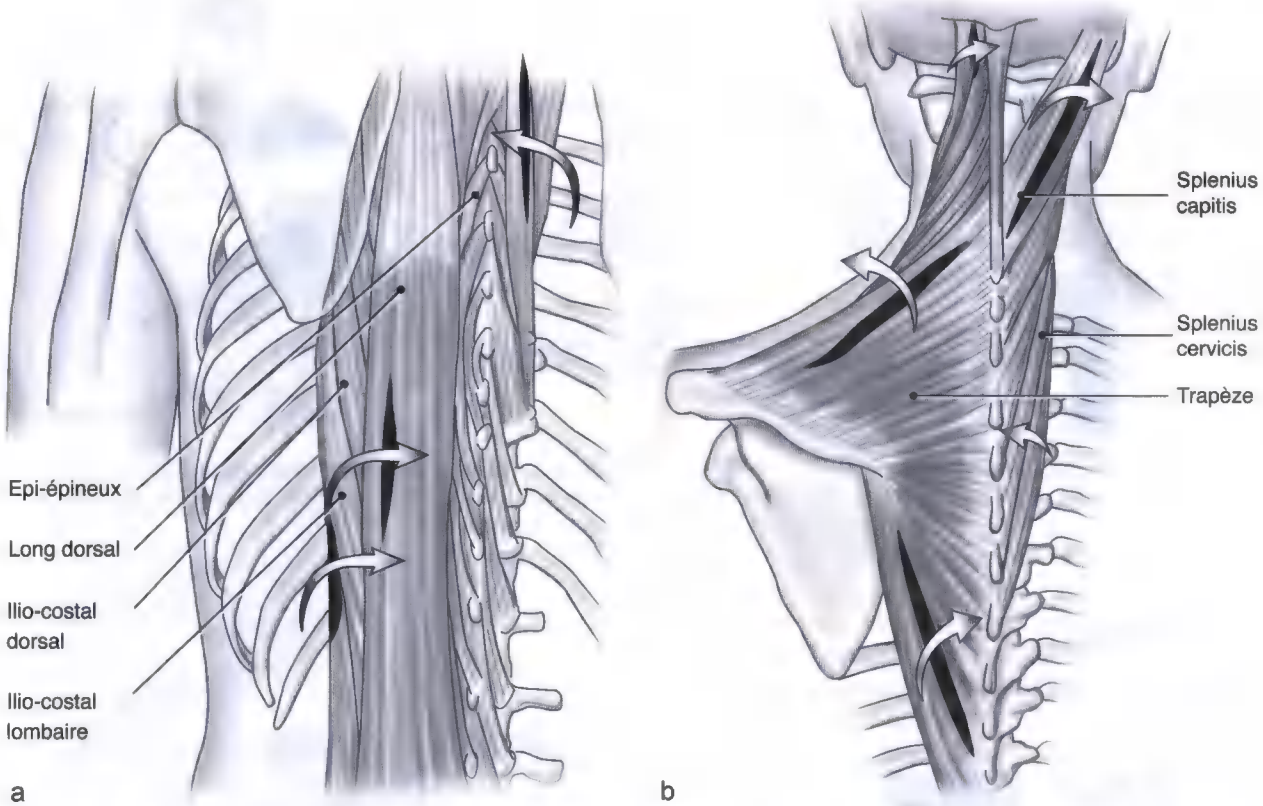

Figure 53.11. Trajet schématique des étirements courants portant sur les cordons myalgiques des muscles du dos (trapèze, splénius, long dorsal). La direction efficace de l'étirement peut être opposée à celle figurée ici (tests préalables nécessaires).

■ Mobilisations

En extension

Le patient est assis sur la table (figure 53.12), les pieds sur le barreau d'un tabouret, les bras allongés vers l'avant. L'opérateur est à côté de lui, son pied extérieur sur le tabouret, son avant-bras soutenant les bras allongés du patient. Le médecin repose cet avant-bras sur son genou et, avec l'autre main, fait pression sur la région dorsale à mobiliser. Tandis qu'il accentue cette pression, il incline simultanément son genou vers l'extérieur, effectuant ainsi un allongement du rachis dorsal en extension (figures 53.13 et 53.14). Puis il relâche, ramenant son genou à sa position de départ, et effectue ainsi une série de mouvements alternatifs, lents, rythmés, élastiques.

N.B. *Il faut interposer un coussin entre les tibias du patient et le tabouret.*

Figure 53.12. Noter l'appui du pied de l'opérateur.

© 2009 Elsevier Masson SAS. Tous droits réservés

Figure 53.13. Mise en position.

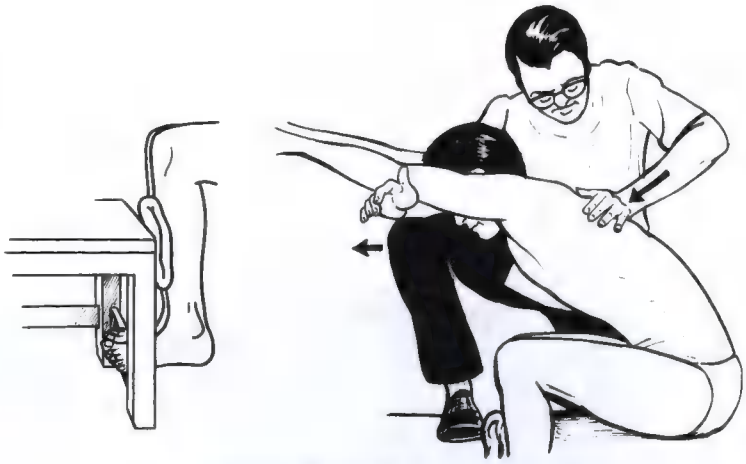

Figure 53.14. Mise en tension. Noter l'inclinaison du genou ; la manœuvre est lentement répétée, progressivement plus insistante et élastique.

En rotation

Patient assis à cheval en rotation

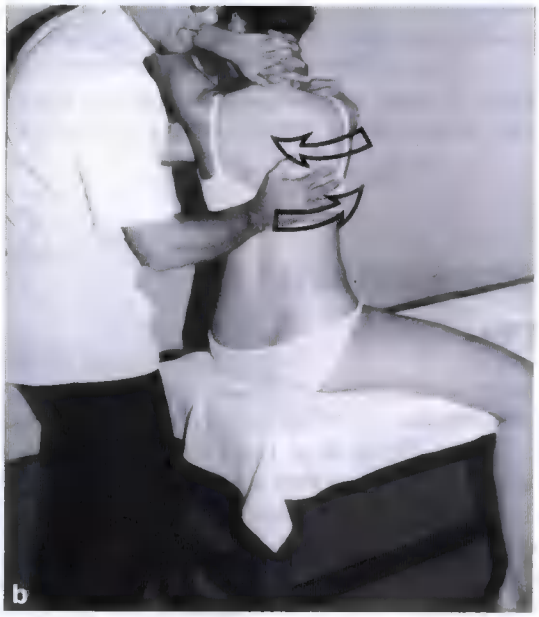

Figure 53.15 (a, b). Le patient est assis à cheval en bout de table, dos à l'opérateur. Il croise les mains derrière sa nuque. Pour des mobilisations en rotation gauche, l'opérateur empaume de sa main gauche le bras droit du patient. Avec sa main droite, il empaume la région à mobiliser, le talon de la main placé au niveau des transverses droites. Son coude droit est à 90°, son avant-bras est parallèle au sol.
L'opérateur entraîne avec sa main gauche le rachis dorsal en rotation gauche, tandis qu'avec sa main droite, il fait d'une manière synchrone pression sur les transverses, ce qui accentue le mouvement de rotation sur les vertèbres concernées. Il met en tension, la maintient un instant et revient au point de départ. Il recommence ainsi plusieurs fois. En appui sur sa jambe gauche légèrement pliée au début de la manœuvre, l'opérateur fait dans un deuxième temps passer son appui sur sa jambe droite qui fléchit légèrement, tandis que la gauche se tend. Ce mouvement de pivot facilite la mise en tension.

© 2009 Elsevier Masson SAS. Tous droits réservés

■ Manipulations

Technique « appui épigastrique »

Deux positions des mains sont possibles : *mains–nuque* et *main antérieure*.

Figure 53.16. Préparation.

Position mains–nuque

Le patient est assis sur la table, les jambes pendantes, les mains croisées derrière la nuque. Le médecin debout derrière lui engage ses avant-bras sous les aisselles du patient et lui saisit les poignets. Il appuie son sternum sur la région dorsale moyenne en interposant au préalable une serviette roulée serré. C'est la mise en position (figure 53.17).

La mise en tension se fait en soulevant les aisselles du patient; le médecin bombe le torse et gonfle la poitrine, il maintient la poitrine gonflée, mais sans appuyer sur les poignets du sujet (ce qui ferait faire au cou une hyperflexion douloureuse).

L'opérateur augmente simultanément la pression de son sternum et exécute un léger mouvement ascensionnel du buste en bloquant sa respiration en inspiration (figure 53.18).

L'impulsion manipulative est donnée par une brève exagération de ce mouvement du sternum vers l'avant et le haut tandis que les mains nucales maintiennent sans l'augmenter la flexion du cou et que les avant-bras de l'opérateur maintiennent les épaules du patient tirées vers l'arrière.

Figure 53.17. Mise en position.

Figure 53.18. Mise en tension, impulsion.

© 2009 Elsevier Masson SAS. Tous droits réservés

Variantes pour donner l'impulsion terminale

On peut produire l'impulsion manipulative terminale d'une autre manière que celle décrite p. 397 : un mouvement ascensionnel brusque mais limité, du tronc de l'opérateur, produit par l'extension des genoux ou le décollement des talons, les membres inférieurs de l'opérateur étant maintenus très raidis.

Premier procédé

La mise en position est faite comme ci-dessus. Le médecin bombe la poitrine en bloquant en inspiration et pousse son sternum vers l'avant et vers le haut tout en maintenant fermement le patient contre lui. Il fait bloc avec lui. L'impulsion manipulative part d'un très bref mouvement de déploiement des genoux qui, légèrement fléchis au départ, s'étendent brusquement de quelques degrés. Cela produit une brusque ascension de l'ensemble du corps du médecin (qui doit rester raide et faire bloc), donc de son thorax et de l'appui sternal. Contrairement à l'impression que peut donner cette description, la manœuvre ainsi pratiquée n'est pas traumatisante (si elle est bien exécutée).

Deuxième procédé

C'est une technique voisine : la mise en position et la mise en tension sont réalisées comme ci-dessus, mais l'impulsion manipulative est un peu différente, bien que le principe soit le même. Tout le corps de l'opérateur se bloque et se raidit, serrant bien contre lui le sujet, et maintenant fermement (mais sans heurter) la pression de sa main nucale et de sa main sternale. Les pieds sont bien à plat sur le sol, les genoux bloqués en légère flexion.

C'est en décollant brusquement ses talons du sol et en les reposant aussitôt en frappant le sol (les genoux restant raides) qu'est donnée l'impulsion manipulative. Ce mouvement doit être très rapide. Le segment cervicodorsal doit être parfaitement fixé, sans relâchement au cours de la manœuvre.

Position main antérieure

Dans la plupart des cas, cette position est préférable à la position mains–nuque, particulièrement pour le rachis moyen et inférieur. Elle est plus confortable pour le patient, qui est assis.

Pour être au bon niveau, le médecin peut utiliser une table réglable en hauteur (mais il gardera toujours les genoux légèrement fléchis) ou bien il s'adaptera en fléchissant les genoux, gardant le buste droit. Il saisit de sa main gauche le poignet droit (ou la main) du patient qu'il applique fermement contre la poitrine de celui-ci au niveau qui correspond à son point de contact dorsal. Le bras gauche du patient reste ballant.

Il engage ensuite son bras droit sous l'aisselle droite du sujet et place sa main sur la nuque de celui-ci. C'est cette main qui va imposer et fixer le degré de flexion du cou et du dos. Sa pression ne doit pas varier; elle maintient la position choisie tout au long de la manœuvre, même lors de l'impulsion manipulative terminale.

La mise en tension sera donnée par une légère poussée du sternum en avant et en haut, le médecin ayant bloqué sa poitrine en inspiration forcée.

Figure 53.19. L'opérateur interpose ici aussi un rouleau très serré (serviette) entre la partie inférieure de son sternum et la zone à manipuler.

© 2009 Elsevier Masson SAS. Tous droits réservés

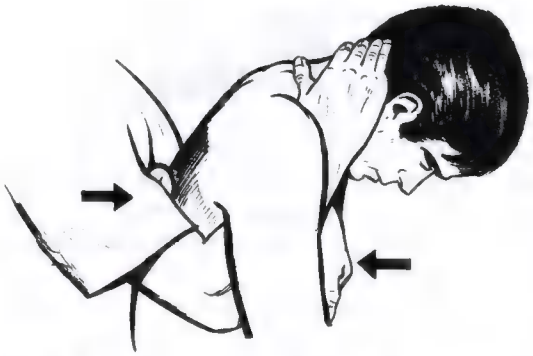

Figure 53.20. La mise en position est terminée; sujet et opérateur ne doivent plus faire qu'un bloc, ce dernier maintenant fermement la pression contre lui.

Figure 53.21. L'impulsion manipulative est donnée, comme dans la technique précédente, par l'impulsion venue de l'appui sternal, tandis que le haut du buste du patient est maintenu tiré vers le haut et l'arrière.

Localisation de la manipulation sur le rachis

Selon le niveau du dos où l'on veut agir, on modifie la position du patient en faisant varier son inclinaison en arrière; le segment à manipuler doit occuper le sommet de la cyphose ainsi formée.

Localisation de la manipulation sur le rachis en position « main antérieure »

Figure 53.22. Pour agir plus haut, l'opérateur doit, lors de la mise en position, tirer le patient en arrière de façon que le plan des épaules tombe en arrière de la table.

Figure 53.23. Pour agir plus bas, l'opérateur doit au contraire faire pencher le patient en avant, lui faisant faire le gros dos.

Localisation de la manipulation sur le rachis en position « mains–nuque »

Le principe est le même que ci-dessus.

© 2009 Elsevier Masson SAS. Tous droits réservés

Technique « assis à cheval »

C'est essentiellement une technique de rotation. Elle permet pratiquement d'agir sur tous les étages, de la région dorsale moyenne jusqu'à la région lombaire basse, en position neutre, en flexion ou en extension. La rotation peut être pure (voir figure 53.27) ou associée à une latéroflexion.

En rotation pure

Elle se déroulera selon les trois phases habituelles: mise en position, mise en tension et impulsion terminale.

Exemple: manipulation et rotation pure (ici gauche) de la région dorsale basse.

Le patient est assis à cheval en bout de table. Le médecin est debout derrière lui. Le patient croise ses bras devant sa poitrine, chaque main empaume le bras opposé. Le médecin, passant son bras gauche en avant du thorax du sujet, lui empaume le bras droit et entraîne le tronc en rotation gauche. Il place son éminence thénar droite (ou son éminence hypothénar) au niveau de la transverse de la vertèbre sur laquelle il veut agir (figures 53.24 et 53.25).

La mise en tension est assurée:
- par l'action du bras gauche du médecin qui imprime au tronc la rotation maximale;
- par la pression de la paume de la main droite qui assiste le mouvement.

L'impulsion est assurée par une action brève et simultanée des deux mains.

Plusieurs positions des bras peuvent être prises par le patient. Leur choix dépend de la morphologie du patient, de l'opérateur et surtout de l'étage à traiter:
- mains–nuque (figure 53.26a);
- bras croisés (figure 53.26b);
- position mixte, une main derrière la nuque, l'autre empaume le coude (53.26c).

N.B. *L'opérateur, ici figuré à distance, doit être pratiquement au contact du patient.*

Figure 53.24. Départ de la manœuvre, mise en position.

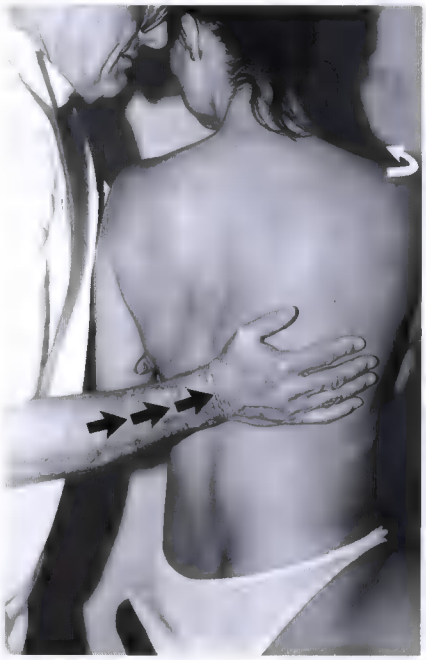

Figure 53.25. Arrivée de la manœuvre, mise en tension et impulsion.

© 2009 Elsevier Masson SAS. Tous droits réservés

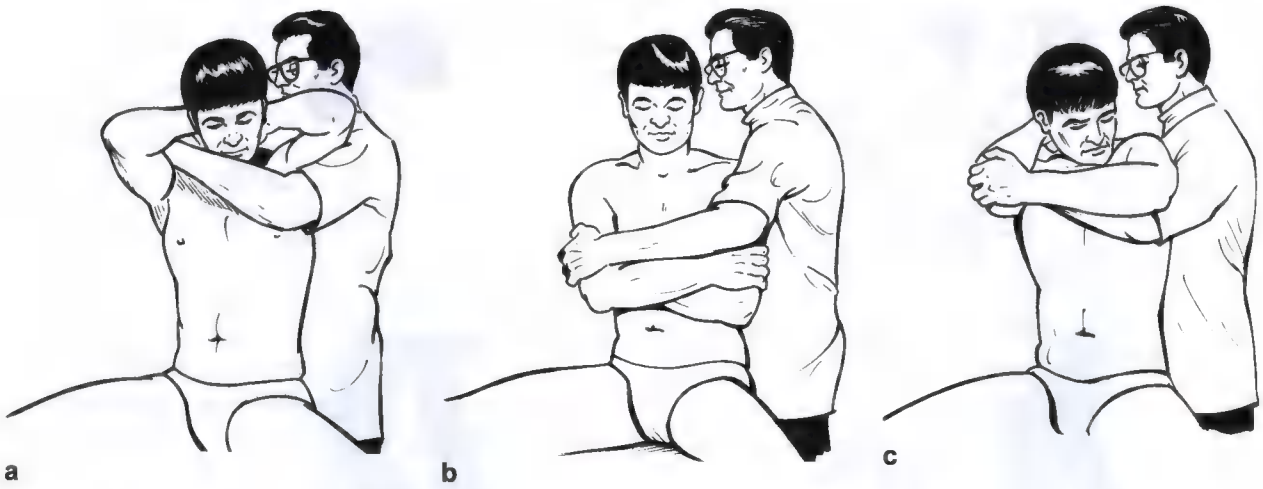

Figure 53.26. Différentes prises antérieures des bras selon l'étage traité, la morphologie du patient et celle de l'opérateur.

Les différentes phases de la manœuvre sont expliquées sur les figures 53.27 à 53.30.

Figure 53.27. Départ. La position du bras postérieur.

Figure 53.28. Mise en position (l'opérateur doit être plus près du patient).

© 2009 Elsevier Masson SAS. Tous droits réservés

Figure 53.29. Phase intermédiaire.

Figure 53.30. Mise en tension, impulsion.

Figure 53.31. Mouvement des pieds et des jambes de l'opérateur au cours de la manœuvre : départ.



Figure 53.32. Arrivée.

© 2009 Elsevier Masson SAS. Tous droits réservés

Technique « au genou »

Cette technique permet des manœuvres très précises sur la colonne dorsale et sur la jonction dorsolombaire.

L'impulsion manipulative consistera simplement à exagérer un peu cette traction, mais très légèrement, sans faire le moindre effort.

Malgré l'apparence, cette manœuvre n'a rien de brutal. Elle doit être faite du bout des doigts. Elle est, entre des mains entraînées, douce et d'une grande précision.

L'opérateur va soit laisser le tronc du patient en position normale, soit le tirer vers l'arrière, soit le fléchir vers l'avant, de manière que le sommet de la courbe formée soit occupé par le joint à manipuler.

Figure 53.33. Mise en position. Le patient est assis sur un tabouret, les mains croisées derrière la nuque. L'opérateur, debout derrière lui, place son pied sur le barreau du tabouret dont la hauteur est adaptée au niveau dorsal à manipuler. Il empaume les poignets du patient de ses deux mains, après avoir passé ses avant-bras sous les aisselles du sujet. Son genou est placé au contact de l'épineuse ou de la transverse (ce qui introduit un mouvement de rotation) de la vertèbre sur laquelle va s'exercer la manipulation. Il est protégé par une serviette épaisse pliée.

Figure 53.34. Mise en tension, impulsion. Le genou restant bien fixe, le médecin va mettre en tension en portant les aisselles du patient vers le haut et vers lui, sans faire levier sur les poignets du patient.

Figure 53.35.

Figure 53.36.

Figure 53.37.

La position est différente selon que l'opérateur veut agir sur la région moyenne (Figure 53.35), haute (Figure 53.36) ou basse (Figure 53.37) du rachis dorsal.

© 2009 Elsevier Masson SAS. Tous droits réservés

Technique de la « main contre-appui en décubitus dorsal »

Position mains–nuque

Figure 53.38. Préparation. Le patient est allongé sur le dos, les mains croisées derrière la nuque, les doigts bien serrés, les coudes en avant, les avant-bras passant sous le menton. Le médecin, debout à droite du malade, empaume de sa main gauche les coudes du sujet. Il va faire levier sur eux.

Figure 53.39. Exécution. Le médecin place l'autre main en « gouttière » (ici la droite) au niveau de la région à manipuler, pendant que sa main gauche imprime à la colonne dorsale, par appui sur les coudes, le degré de flexion nécessaire pour que le segment à traiter soit en tension maximale. La mise en tension ainsi exécutée, il va suffire d'une brève impulsion de l'avant-bras gauche, selon une force dirigée vers la main droite (contre-appui), pour obtenir la manipulation.

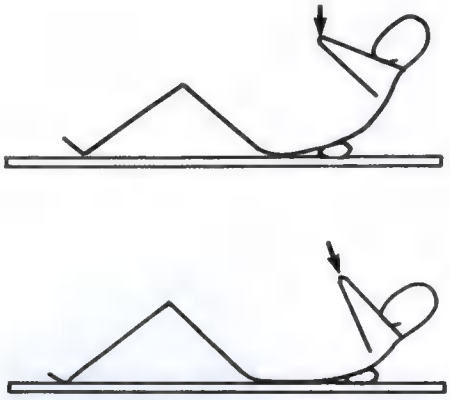

Figure 53.40. Ce schéma montre comment on peut obtenir une manipulation de la colonne dorsale haute (a), moyenne ou basse (b) en fonction de la position de la main dorsale et du degré de flexion imposé à la colonne.

Cette technique est avec la manoeuvre en appui épigastrique (p. 397), la plus utilisée pour le rachis dorsal. La première est la plus adaptée aux manœuvres en extension, la seconde aux manœuvres en flexion (p. 405). Cette dernière peut s'effectuer :
– le patient ayant les mains croisées derrière la nuque (Figures 53.38, 53.44) ;
– le patient ayant les bras croisés sur la poitrine (Figures 53.42, 53.43) ;

Remarques : la « main nuque » est plus adaptée au rachis dorsal moyen et haut ; le « bras croisé » est commode pour le rachis dorsal moyen et inférieur.

© 2009 Elsevier Masson SAS. Tous droits réservés

Figure 53.41. Préparation. Le patient croise les bras sur sa poitrine. L'opérateur fait rouler légèrement le sujet vers lui pour placer sa main. Ici c'est avec son propre thorax que l'opérateur fait pression (protégé par un coussin), tandis que son avant-bras et sa main gauche maintiennent le rachis dorsal dans la position de flexion nécessaire; le point d'appui fixe est donné, comme dans la technique ci-dessus, par la main droite placée à plat en gouttière sur la table.

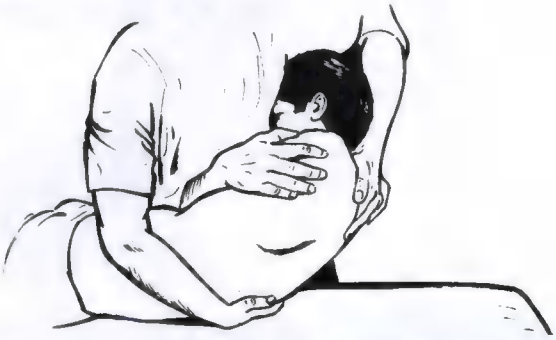

Figure 53.42. Exemple de manipulation portant sur le rachis dorsal inférieur (patient «bras croisés»): début de la manœuvre.

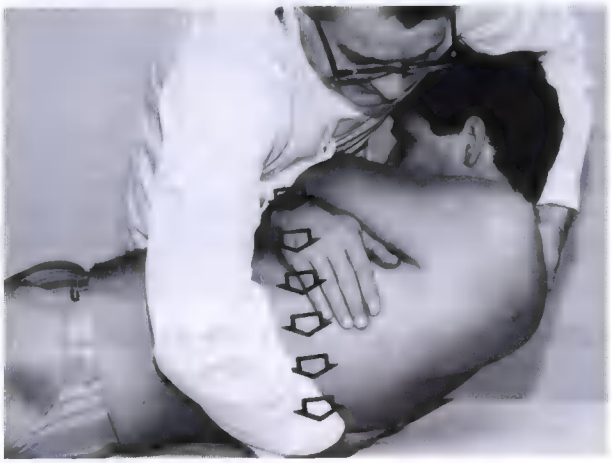

Figure 53.43. Mise en tension. Bien noter la position du bras gauche de l'opérateur qui enveloppe la tête suivant l'axe du corps. Cette technique est surtout intéressante pour le rachis dorsal inférieur (exemple choisi) et moyen. L'impulsion manipulative est donnée par une brusque – mais mesurée – accentuation de la pression thoracique.

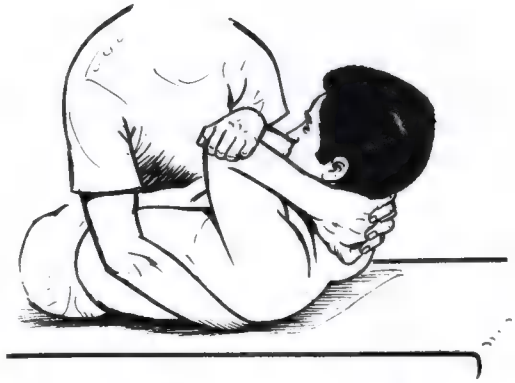

Figure 53.44. Exemple de manipulation portant sur le rachis dorsal moyen (patient «mains–nuque»): début de la manœuvre.

Figure 53.45. Exemple de manipulation portant sur le rachis dorsal supérieur (patient «mains–nuque»): fin de la manœuvre, moment de l'impulsion.

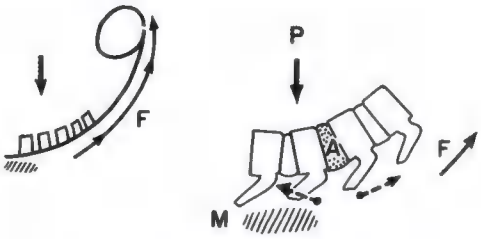

Figure 53.46. Ce schéma montre l'action de la manipulation sur le rachis. M figure le contre-appui de la main et P la pression exercée par l'appui du médecin. A est le segment sur lequel porte l'action; F la force de flexion imposée par l'appui sur les coudes.

© 2009 Elsevier Masson SAS. Tous droits réservés

Technique directe

C'est une technique d'apparence facile mais délicate et à bien doser. Une pression sur la transverse gauche de B fera faire à la vertèbre B un mouvement de rotation vers la droite par rapport à C (figure 53.47).

Une contre-pression sur la transverse droite de C rendra le mouvement plus électif (figure 53.48).

Ces pressions sont exercées par les pisiformes de chaque main (figures 53.49 et 53.50).

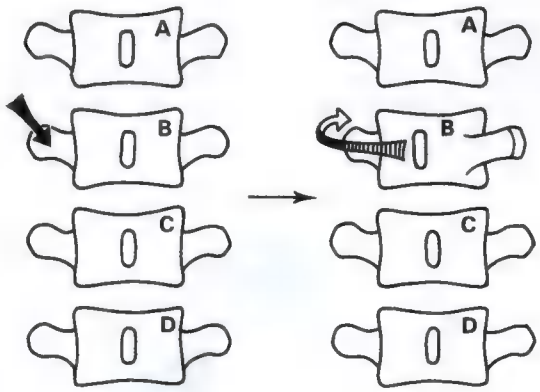

Figure 53.47.

Figure 53.49.

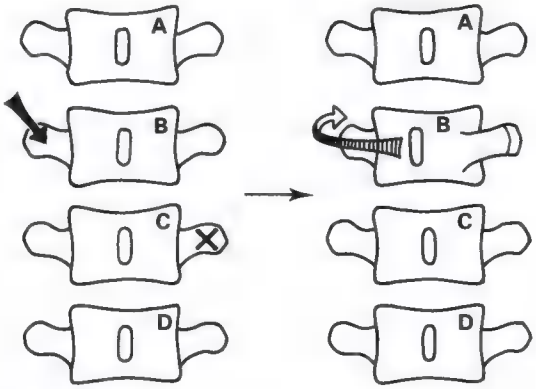

Figure 53.48.

Figure 53.50.

© 2009 Elsevier Masson SAS. Tous droits réservés

54. Lombes

■ Massage des plans cutanés et sous-cutanés

Figure 54.1. Infiltration localisée, souvent unilatérale, qui correspond le plus souvent à des souffrances de la charnière dorsolombaire (lombalgie de R. Maigne). C'est l'éventualité la plus fréquente. Les techniques en « pincé-roulé » ou en « plis cassés » doivent être exécutées de manière très progressive.

Manœuvre de détente musculaire et d'étirements

C'est le plus souvent un pétrissage lent et profond des muscles « cordés » qui sera efficace. Il doit être appuyé, bien rythmé en fonction de la réaction du muscle traité, et très progressif.

Les manœuvres d'étirement transversal des cordons myalgiques ont ici une place de choix.

Figure 54.2. Pétrissage profond. Le traitement des cordons myalgiques fessiers consécutifs à un « dérangement intervertébral mineur » lombaire inférieur ou à un problème discal est un temps important du traitement des lombalgies et des séquelles de sciatique.

Muscles paravertébraux

Patient couché sur le ventre (la tête tournée du côté opposé au côté traité)

Avec la « barre » constituée par les éminences thénars et les pouces, l'opérateur pousse d'un mouvement lent la masse des m. paravertébraux, comme s'il voulait les éloigner des épineuses et les décoller des plans profonds. Lorsqu'il atteint la tension maximale, il marque un temps d'arrêt, exagère légèrement sa pression puis la relâche; le geste doit être bien rythmé, bien lié, sans perdre le contact, même pendant le temps de relâchement (figure 54.3).

Douleurs d'origine vertébrale. Comprendre, diagnostiquer et traiter
© 2009 Elsevier Masson SAS. Tous droits réservés

Manœuvre en étirement global latéral des m. paravertébraux (figure 54.3)

Figure 54.3. L'opérateur se tient debout du côté opposé au côté à traiter, appliquant ses mains sur la région paravertébrale, les doigts écartés, les pouces se touchant selon une ligne parallèle à la ligne des épineuses.

Manœuvre de détente en glissé profond (figure 54.4)

Figure 54.4. L'opérateur, avec ses pouces placés de chaque côté de la ligne des épineuses, effectue, du haut vers le bas, des manœuvres lentes en glissé profond, de chaque côté de la ligne des épineuses. Très sédatives, ces manœuvres doivent être effectuées d'une manière lente, bien rythmée, sur un trajet assez long.

Manœuvre en éventail (figure 54.5)

Le patient est couché sur le côté droit, les genoux et les cuisses repliées. Le médecin est debout face au patient, il prend appui avec son avant-bras droit sur l'aile iliaque et avec son avant-bras gauche sur l'épaule du sujet. Ses mains sont placées côte à côte. Avec la pulpe des doigts en crochet, il agrippe la masse des m. paravertébraux gauches. La manœuvre s'exécute de la manière suivante : tandis que l'opérateur tire vers le haut et vers lui la masse des muscles, il écarte en éventail ses avant-bras qui repoussent ainsi épaule et aile iliaque (figure 54.5).

Figure 54.5. Patient couché sur le côté : la manœuvre en éventail.

Traction axiale du membre inférieur

L'opérateur doit avoir pour cela les pieds bien calés. Cette manœuvre ne doit jamais être faite s'il y a une douleur sciatique qui risquerait de s'aggraver. Elle peut apporter un bon relâchement des m. fessiers.

Figure 54.6. Cette manœuvre doit être exécutée en trois temps : une bonne prise du pied qui doit être ferme et non douloureuse avec relâchement total du membre inférieur, une mise en tension progressive, et enfin une brusque traction.

© 2009 Elsevier Masson SAS. Tous droits réservés

■ Étirements

Les étirements constituent un traitement efficace des cordons myalgiques. Nous prendrons pour exemple le moyen fessier et le fascia lata les plus fréquemment utiles, mais avec le même principe on peut agir sur d'autres groupes musculaires

Moyen fessier et fascia lata

Patient en décubitus ventral

Figure 54.7. Le médecin saisit la jambe opposée à lui au-dessus du genou. Il l'attire à lui en faisant croiser l'autre jambe, tout en faisant contre-pression de son autre main sur l'aile iliaque. Il la maintient ainsi quelques secondes, parfois plus longtemps, en étirant progressivement un peu plus à chaque manœuvre.

Figure 54.8. *L'opérateur* peut s'aider de son genou pour exécuter cette manœuvre. Celui-ci, replié, prend appui sur la partie supérieure de la jambe du sujet, près du genou, et par sa pression vers le bas étire moyen fessier et fascia lata.

Étirements fessiers digitaux

Figure 54.9. Étirement en balayage des muscles fessiers (E. Bellon) :
– le pouce de l'opérateur accroche le bord inférieur du grand fessier, près de l'ischion;
– tandis que les autres doigts arrimés à la crête iliaque tirent vers eux le pouce profondément enfoncé, qui finalement sautera sur la crête iliaque;
– avec une manœuvre identique, deux autres trajets peuvent être suivis.

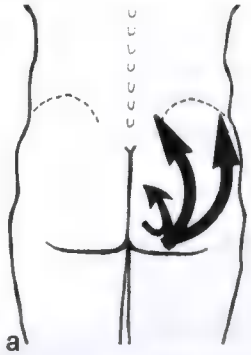

Figure 54.10a et b. Les trois directions possibles de l'étirement fessier en balayage; les doigts sont agrippés à la crête iliaque, le pouce en crochet accroche et tire les faisceaux musculaire vers la crête iliaque (l'ischion est signalé en pointillé).

© 2009 Elsevier Masson SAS. Tous droits réservés

Figure 54.11. Des étirements courts verticaux parallèles entre eux, à deux ou trois centimètres l'un de l'autre (R. Maigne), allant de la partie interne à la partie externe de la crête iliaque sont souvent utiles pour détendre les muscles fessiers.

Figure 54.12. Étirement juxta- et interépineux au niveau lombaire (patient debout).

■ Mobilisations

Ces manœuvres ont une action sur le rachis en mobilisant jusqu'à la mise en tension incluse les segments concernés dans les directions choisies.

Mais elles ont aussi une action sur les muscles, car elles étirent les muscles antagonistes de ceux dont la contraction produirait le mouvement imposé par la manœuvre. Les mouvements doivent être lents, répétés et progressivement insistants.

Lorsqu'on vise une action d'étirements musculaires, ils sont maintenus plusieurs secondes en tension.

En flexion

Patient en décubitus dorsal

L'opérateur peut aussi charger sur son épaule les deux jambes du patient couché sur le dos. En inclinant son corps vers l'avant, il accentue la flexion lombaire jusqu'à la mise en tension maximale, puis relâche et recommence lentement (figure 54.14).

Figure 54.13. Avec appui sur les deux genoux. Le patient est couché sur le dos, les genoux et les hanches repliés. Le médecin, prenant appui sur les genoux réunis, exagère sa pression dans la direction de la tête du patient, entraînant de ce fait une hyperflexion. Manœuvre à répéter lentement en insistant un peu plus à chaque fois.

Figure 54.14.

© 2009 Elsevier Masson SAS. Tous droits réservés

En flexion + rotation

Figure 54.15. Avec appui sur un genou. Le médecin est debout à côté de la table (à droite par exemple), regarde la tête du patient. Sa main gauche prend appui sur l'épaule droite de ce dernier, tandis que sa main droite saisit le genou replié et va, exagérant sa pression, le pousser dans la direction de l'épaule homologue. Il exécute ainsi des mouvements alternatifs de pression et de relâchement. C'est une mobilisation en flexion pure.

Figure 54.16. Mais si l'opérateur pousse la cuisse vers l'épaule opposée, il va alors obtenir une flexion et une légère rotation qui peut être progressivement plus poussée.

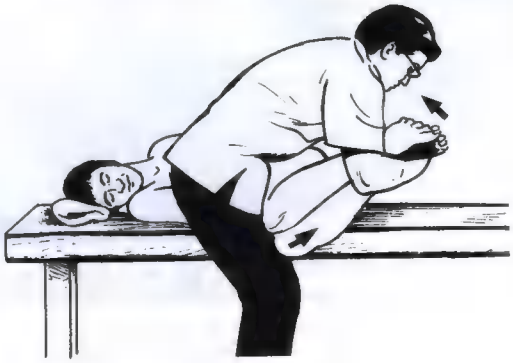

Figure 54.17. Mise en position.

Figure 54.18. Mise en tension.

En latéroflexion

La manœuvre suivante est excellente, mais puissante; elle est à exécuter avec prudence, progressivement, à répéter lentement.

Il s'agit ici d'une latéroflexion gauche. Le patient est couché sur le côté droit, jambes et cuisses fléchies à 90°. Le médecin est debout face au sujet. De son coude gauche, il bloque l'épaule gauche du patient. De sa main droite, il lui saisit les chevilles et place les genoux du patient sur ses cuisses. Le médecin se tient cuisses et jambes légèrement fléchies. Il va simultanément tirer à lui les chevilles du patient et s'accroupir un peu plus en poussant légèrement le ventre en avant. Cela entraîne une latéroflexion gauche des lombes du patient. Puis il relâche sa pression, revient à sa position de départ.

Les figures 54.19 et 54.20 présentent la même manœuvre vue sous un autre angle, qui permet de voir la position du bras gauche de l'opérateur.

© 2009 Elsevier Masson SAS. Tous droits réservés

Figure 54.19. Mise en position.

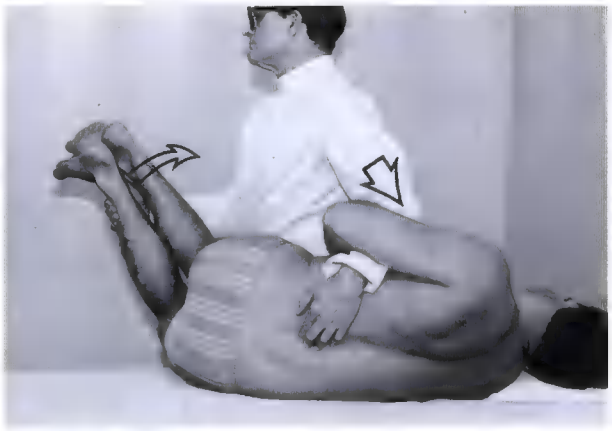

Figure 54.20. Mise en tension.

En extension

Figure 54.21. Le médecin, debout à côté de la table, saisit la cuisse opposée à lui juste au-dessus de genou et fait pression avec l'autre main sur la région lombaire. Il exécute des mouvements synchrones d'élévation de la cuisse et de contre-pression sur la région lombaire.

Figure 54.22. Cette technique permet aussi d'ajouter à l'extension un certain degré de latéroflexion. Pour cela, l'opérateur, tout en élevant la cuisse du patient, la tire à lui en adduction. Une manœuvre similaire peut être faite en soulevant simultanément les deux cuisses.

© 2009 Elsevier Masson SAS. Tous droits réservés

En rotation

Patient assis à cheval

Figure 54.23. Le patient est assis à cheval en bout de table, les bras croisés sur la poitrine ou les mains croisées derrière la nuque. Le médecin, debout derrière lui, saisit de sa main gauche le bras droit du patient, tandis que ■ main droite, prenant appui sur la région paravertébrale lombaire, exagère localement le mouvement de rotation qu'imprime au rachis lombaire le bras gauche du médecin. Il est préférable que l'opérateur se serve de son aile iliaque droite comme d'une butée sur laquelle prend appui son coude droit. C'est par une rotation de son bassin que le médecin imprime à sa main droite la force de mobilisation, tandis qu'un mouvement synchrone de son bras gauche entraîne le tronc du malade en rotation gauche. Cette manœuvre a déjà été décrite pour le rachis dorsal. N.B. À partir de cette position à cheval en bout de table, toutes les orientations complémentaires sont possibles (flexion ou extension, latéroflexion homologue ou hétérologue) [c'est la position que nous utilisons pour l'examen de la mobilité du rachis lombaire et aussi pour certaines manipulations]. Les mobilisations sont lentement répétées.

■ Manipulations

Technique « épaule–bassin » en cyphose

Patient couché sur le côté

Le patient est couché sur le côté droit, la tête reposant sur un coussin, la jambe supérieure repliée (ici la gauche). L'opérateur, face à lui, tire à lui le bras inférieur (le droit), de manière que le plan des épaules soit à 45° par rapport au plan de la table. La jambe inférieure est tendue, la cuisse est en très légère flexion sur le bassin. Le pied est en dehors de la table, contre le bord de celle-ci. Point très important : sa pointe est tournée vers le bas (figure 54.24).

L'opérateur place sa main gauche sur l'épaule gauche du patient, la maintenant fermement : ce point est un point *fixe* (figure 54.25a). La main ne doit que maintenir. Avec la partie inférieure de son avant-bras droit, le médecin prend appui sur l'ischion. Il va exagérer cet appui en attirant l'hémibassin gauche du malade vers lui et vers sa droite, créant ainsi une traction en cyphose, avec une légère rotation gauche.

Pendant cette opération, le médecin se tient tout contre la table ; il coince avec son genou droit la cuisse gauche du patient, pour bien la maintenir et lui donner confiance s'il a peur de tomber de la table (figure 54.25b).

Cette mise en position étant faite, le médecin imprime à l'ensemble du corps du patient, qui doit rester comme un bloc, une légère rotation ventrale. Pour effectuer la mise en tension, il va accentuer sa pression sur l'ischion, ce qui tend à faire faire au bassin une rotation (ici dans le sens des aiguilles d'une montre). La main gauche fixe fermement l'épaule (figure 54.25c).

© 2009 Elsevier Masson SAS. Tous droits réservés

Figure 54.24. La jambe inférieure, ici droite, est maintenue tendue tout au long de la manipulation, le pied dirigé vers le sol.

Lorsque la mise en tension est obtenue, l'opérateur va exagérer brusquement le mouvement en faisant appui de tout son côté droit sur l'ischion. C'est selon une direction vers le bas et vers la droite qu'est donnée cette impulsion manipulative (figure 54.25d).

N.B. *Le mouvement de rotation ventrale est bien montré par la figure 54.27, de même que le blocage de la cuisse gauche du patient par le genou droit de l'opérateur.*

Variante

Ici, ce n'est pas avec sa main que le médecin fait contre-appui sur l'épaule, mais en en engageant son avant-bras sous l'aisselle du sujet; la main, ici gauche, vient près de la main droite. Cette technique a le mérite de permettre un meilleur contrôle de la zone sur laquelle se fait la rotation (voir figure 54.29a).

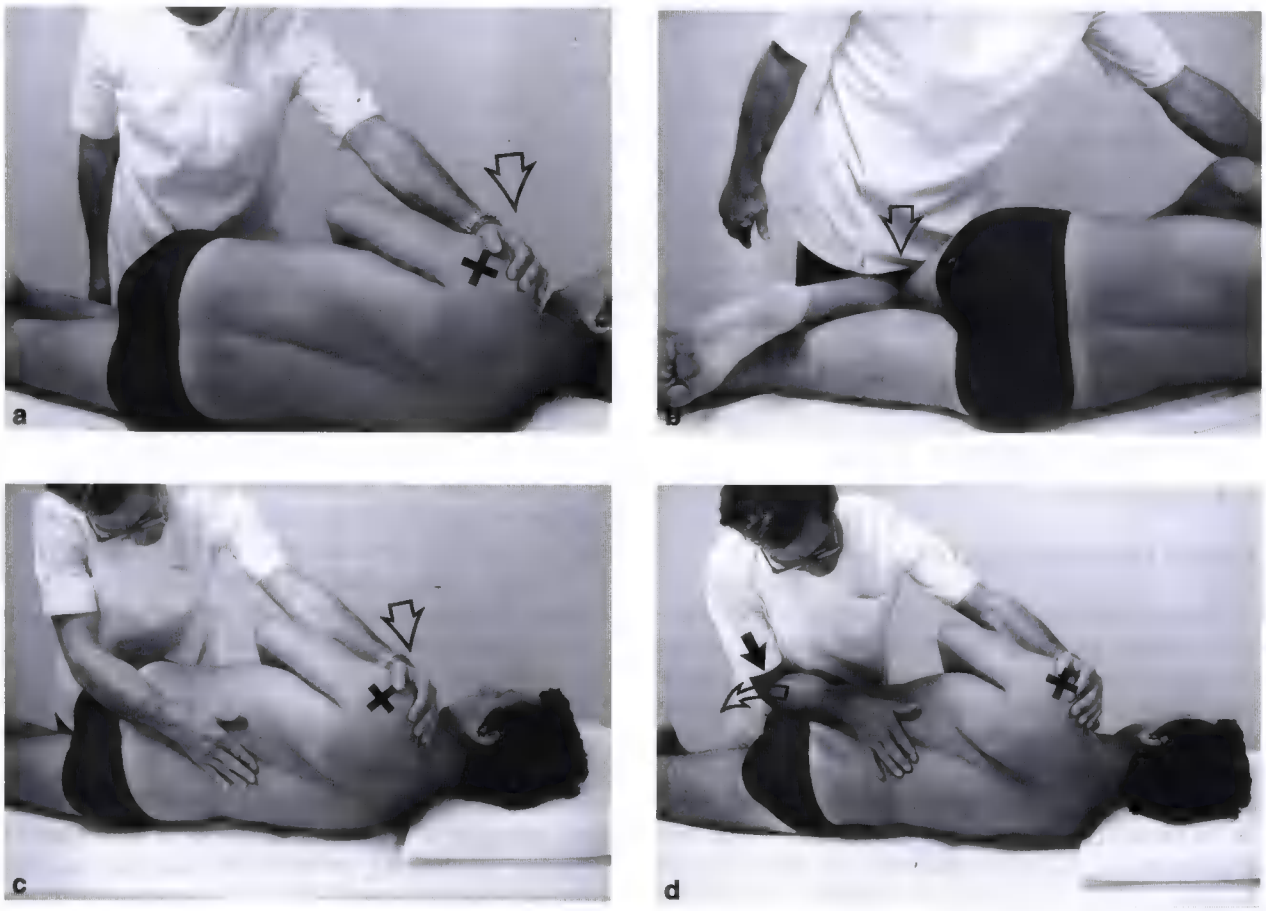

Figure 54.25. Les différents temps de la manipulation.
a et b. Mise en position
c. Mise en tension
d. Impulsion

© 2009 Elsevier Masson SAS. Tous droits réservés

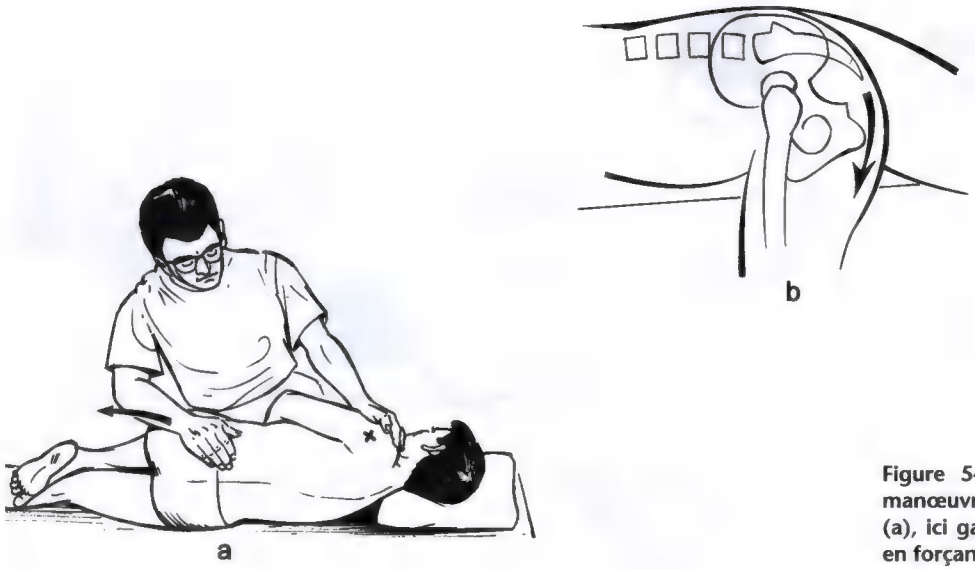

Figure 54.26a et b. Le but de la manœuvre est d'exercer une rotation (a), ici gauche, du rachis lombosacré en forçant la cyphose (b).

Figures 54.27, 54.28. On peut assimiler cette technique au mouvement du tir à l'arc : la main gauche repousse l'épaule gauche du patient en la maintenant fixe lors de l'impulsion, tandis que l'avant-bras droit tire en sens opposé sur le bassin vers le bas (figures 54.27, 54.28a et 54.28b) comme pour le faire tourner (figure 54.26b). Vue sous différents angles.

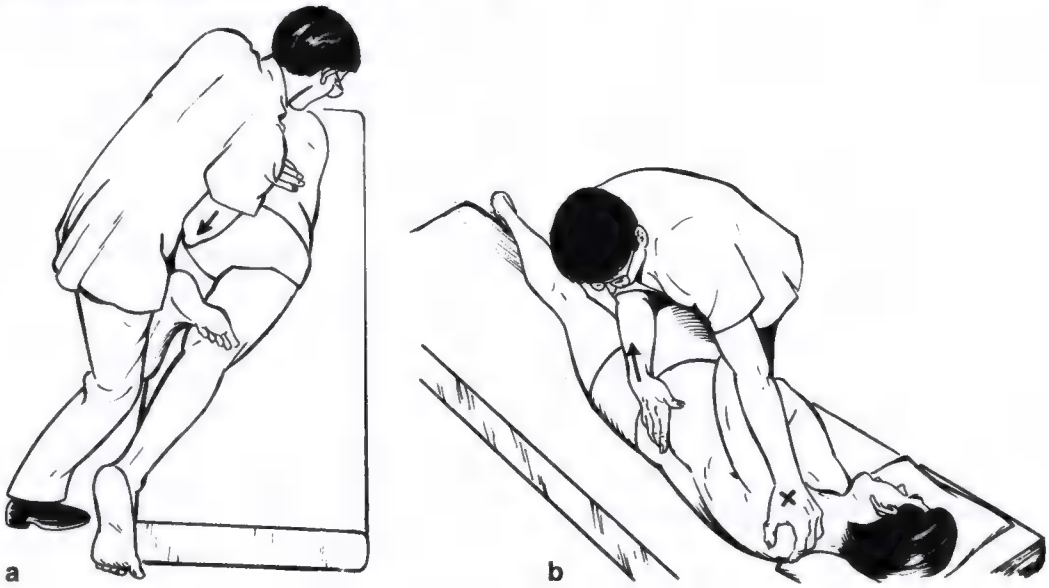

© 2009 Elsevier Masson SAS. Tous droits réservés

Figure 54.29. Variante de la manipulation en cyphose (a). Épaule bassin en position neutre de flexion-extension (b).

En faisant varier l'inclinaison des épaules, la flexion de la cuisse supérieure et la direction de la force manipulatrice de quelques degrés, le médecin peut ainsi faire une manœuvre précise et efficace. Mais cette manœuvre ne permet pas une traction axiale aussi importante que la précédente.

Technique « épaule–bassin » en position neutre (sans lordose ni cyphose)

Patient sur le dos, bras croisés sur le ventre, jambe gauche repliée

L'opérateur, placé sur le côté droit du patient, empaume de sa main gauche les poignets du malade qu'il va fermement maintenir, tandis que, de la main droite, il saisit la jambe gauche du patient au-dessous du genou et amène la cuisse en flexion à 90° sur le bassin, puis la tire à lui selon une force dirigée vers le bas.

Technique « épaule–bassin » en lordose

Le patient est couché sur le côté droit (pour une rotation gauche). La jambe droite est tendue, cuisse en extension. Le genou gauche est fléchi, le pied gauche est accroché dans le creux poplité droit. Le plan des épaules est perpendiculaire à celui de la table.

L'opérateur debout, face au patient, fixe de sa main gauche l'épaule gauche du patient (Figure 54.30).

© 2009 Elsevier Masson SAS. Tous droits réservés

Figure 54.30.

Figure 54.31a. La main iliaque entraîne le corps du patient dans une rotation autour d'un axe qui le traversêrait de la tête aux pieds, tandis que la main gauche s'opposant au mouvement global maintient l'épaule gauche du patient dans sa position de départ (Figures 54.31b et 54.32).

Il la maintient ainsi tout au long de la manœuvre (Figure 54.31a et b). La main droite de l'opérateur est la main active ; elle prend appui, sur la partie latérale de la crête iliaque G dont elle épouse la forme. L'avant-bras de l'opérateur est ainsi perpendiculaire à l'axe du dos du patient.

N.B. *L'appui sur l'aile iliaque peut également être réalisé avec l'avant-bras de l'opérateur (Figure 54.32).*

La main iliaque (ou l'avant-bras) entraîne le corps du patient dans une rotation autour d'un axe qui le traverserait de la tête au pied, tandis que la main gauche maintient l'épaule du patient dans sa position de départ (Figure 54.31a).

La jambe inférieure est maintenue tendue tout au long de la manœuvre, en légère extension de manière à favoriser la lordose lombaire.

Pendant toute la manœuvre le médecin doit maintenir avec ses cuisses une pression contre la cuisse et le genou gauche du patient qu'il coince ainsi contre la table, de manière que celui-ci se sente en sécurité et n'ait pas l'impression de tomber hors de la table (Figure 54.33).

La mise en tension est progressive, elle tend à faire faire à l'aile iliaque gauche une rotation vers l'avant, en exerçant une pression vers le bas et légèrement vers l'avant ce qui entraîne la région lombo-sacré en lordose et en rotation gauche (Figure 54.31b).

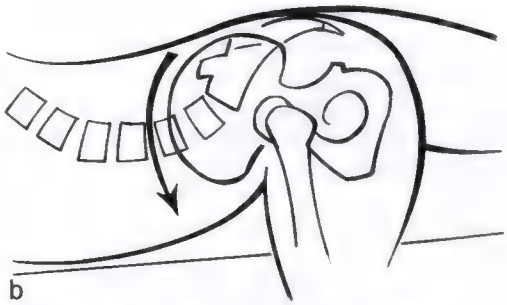

Figure 54.31b. Le but de la manœuvre est d'exercer une rotation, ici gauche, du rachis lombosacré (a) et forcant la lordose (b). L'appui iliaque est donc différent de celui de la technique en cyphose.

Technique « à cheval »

Cette manœuvre a déjà été décrite pour le rachis dorsal. C'est la meilleure technique de manipulation en rotation de la charnière dorsolombaire. Elle s'applique aussi au rachis lombaire inférieur. Elle permet également toutes les orientations associées : flexion,

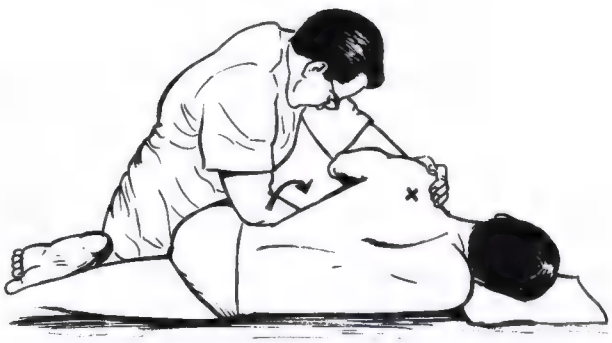

Figure 54.32. Bien noter la différence entre la position de l'opérateur entre les figures 54.31a et 54.32, cette dernière figurant le moment de l'impulsion qui est donné vers l'avant et vers le bas, perpendiculairement à l'axe du corps du patient.

© 2009 Elsevier Masson SAS. Tous droits réservés

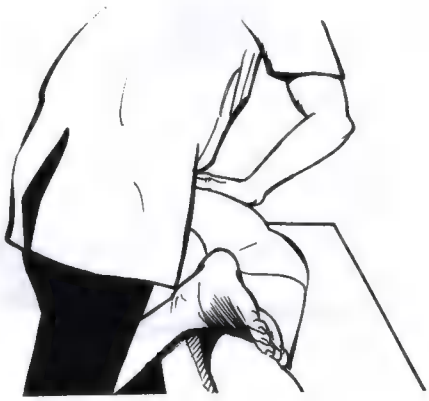

Figure 54.33. L'opérateur doit bloquer le genou du patient contre la table.

Figure 54.34. Manipulation lombaire à cheval, en rotation gauche, sans flexion ni extension.

extension, rotation ou latéroflexion. Elle peut être utilisée en mobilisations ou en manipulations. Elle permet des manipulations assistées, des manipulations contrariées. C'est de plus, nous l'avons vu, une excellente position pour examiner et tester les mouvements lombaires, détecter les moindres limitations douloureuses.

Manipulation en rotation pure

Le patient est assis à cheval en bout de table, de dos par rapport à l'opérateur

Plusieurs positions des bras du patient sont possibles.

La position mains–nuque est généralement préférable si l'on veut associer une forte latéroflexion à la rotation. Mais la position sera choisie en fonction de la morphologie du patient et de celle de l'opérateur (voir « Manipulations dorsales »).

Pour une rotation gauche, l'opérateur passe son avant-bras gauche devant le thorax du patient et empaume le bras droit près du coude. Sa main droite prend appui – avec l'éminence hypothénar – sur la transverse droite de la vertèbre à manipuler. Son avant-bras est horizontal, perpendiculaire au tronc du patient. Pour cela le médecin, s'il ne dispose pas d'une table à hauteur variable, ajuste sa position en jouant avec la flexion des jambes. Son coude droit peut rester libre, mais il est préférable qu'il prenne sur la partie antérieure de sa crête iliaque (figure 54.34).

Au début de la manœuvre le médecin se tient légèrement sur la gauche du patient. Il imprime avec sa main gauche une rotation gauche au tronc du sujet et, simultanément, modifie la position de ses pieds. En petits pas glissés, il tourne autour du patient tout en gardant fermement le contact et en augmentant progressivement la pression de sa main droite jusqu'à la mise en tension. À ce moment, l'opérateur est en appui sur le pied droit. L'impulsion manipulative est donnée par l'avant-bras droit, le coude toujours en appui contre la tête iliaque. Cette impulsion est en fait donnée par le bassin de l'opérateur qui pousse le coude (figure 54.34).

Ces points ont été décrits en détail dans le chapitre consacré à cette technique dans les manipulations du rachis dorsal.

Manipulation en rotation associée à une latéroflexion, une flexion ou une extension

Cette technique permet d'associer à la rotation une latéroflexion, une flexion ou une extension.

La manipulation peut se faire aussi avec latéroflexion de sens opposé à la rotation. Certains tiennent cette technique pour une manipulation sacro-iliaque; le mouvement des articulations vertébrales étant bloqué par la latéroflexion, la manœuvre est supposée agir électivement sur l'articulation sacro-iliaque du même côté.

© 2009 Elsevier Masson SAS. Tous droits réservés

Figure 54.35. Mains nouées derrière la nuque.

Figure 54.36. Bras croisés sur la poitrine.

Figure 54.37. Une main derrière la nuque, l'autre empaumant le coude opposé.

Figure 54.38. Manipulation lombaire inférieure en rotation gauche sur rachis en flexion et latéroflexion gauche. C'est ici le pouce qui assiste la manœuvre.

© 2009 Elsevier Masson SAS. Tous droits réservés

Technique « aux deux genoux »

La mise en tension sera effectuée en deux temps :
– l'opérateur, repliant doucement ses bras, tire à lui les épaules du patient jusqu'à ce qu'il sente une ferme résistance. Il ne doit à aucun moment accentuer sa pression sur la nuque du patient. Il doit simplement maintenir la flexion imposée dès le départ. Le patient doit agir les doigts très serrés ;
– il soulève alors ses talons, ce qui augmente la pression des genoux contre le rachis. C'est la mise en tension.

La figure 54.39 montre la position de départ et la figure 54.40 la position d'arrivée. Cette manœuvre puissante doit être effectuée avec une grande douceur et être strictement indolore.

Figure 54.39. Le patient est assis sur un tabouret et croise ses doigts derrière la nuque. Le médecin est assis derrière lui sur la table, un peu plus haut que le malade. Ses avant-pieds sont appuyés sur un barreau du tabouret, de manière que ses deux genoux viennent au contact de la zone à manipuler. Ses talons sont abaissés. Il passe ses avant-bras sous les aisselles du sujet et lui saisit les poignets.

Figure 54.40. Mise en tension (second temps) et impulsion. L'impulsion manipulative est donnée par une brève exagération du mouvement des bras de l'opérateur qu'il tire légèrement à lui vers le haut.

Technique « à la ceinture »

Elle permet des manipulations :
- en rotation pure;
- en rotation + latéroflexion de sens homologue;
- en rotation + latéroflexion latérologue.

C'est une manœuvre puissante et délicate. Les bras de levier utilisés sont importants : les risques de traumatiser le patient pour un opérateur qui n'est pas entraîné à cette manœuvre sont grands.

En rotation pure

L'effet de cette manœuvre en rotation pure porte essentiellement sur la jonction dorsolombaire.

Le patient passe son bras droit sur l'épaule droite du médecin.

Le médecin, de sa main droite, saisit l'épaule gauche du patient, tandis que celui-ci plaque sa
En rotation pure
L'effet de cette manœuvre en rotation pure porte essentiellement sur la jonction dorsolombaire.

Le patient passe son bras droit sur l'épaule droite du médecin.

Le médecin, de sa main droite, saisit l'épaule gauche du patient, tandis que celui-ci plaque sa main gauche contre le dos de l'opérateur. Pendant toutes ces opérations, il faut veiller à ce que le patient reste bien au milieu de la table; le médecin va donc s'avancer et s'engager au-dessus de celle-ci.

À aucun moment l'épaule droite du patient ne doit perdre le contact avec la table. Le patient ne doit pas être soulevé lorsque le médecin se relève sur ses jambes.

L'opérateur doit, tout au long de la manœuvre, maintenir le patient sur la table en évitant qu'il se soulève, le faisant simplement tourner autour de son axe. Pour cela, il pousse sa propre épaule vers l'avant et légèrement vers le bas tout en tirant à lui l'épaule inférieure du patient. Ceci est montré sur la figure 54.41. Il ne faut pas lordoser les lombes.

© 2009 Elsevier Masson SAS. Tous droits réservés

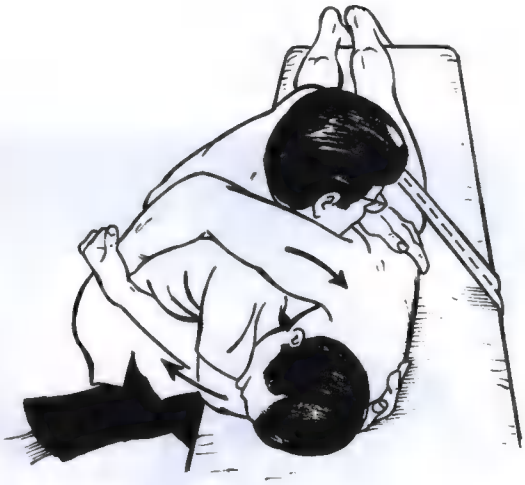

a

Figure 54.41. ***Le patient est couché sur le ventre.*** **Il est fixé sur la table par une large ceinture au niveau du sacrum. Pour une manipulation en rotation droite, le médecin est accroupi sur la droite du sujet, face à lui, au niveau des épaules.**

Figure 54.42. La mise en tension se fera par une poussée progressive de l'épaule du médecin vers l'avant, tandis que lentement il se relève à demi sur ses genoux. Elle doit être très mesurée.

Figure 54.43. Au cours de toute cette manœuvre, le buste du patient ne déborde pas de la table. La main lombaire assiste le mouvement en faisant pression sur la transverse gauche de la vertèbre sur laquelle doit porter la manipulation.

© 2009 Elsevier Masson SAS. Tous droits réservés

En rotation + latéroflexion de sens homologue (figure 54.44)

Une forte latéroflexion de sens homologue à la rotation permet d'agir sur la région lombaire basse et lombosacrée. La mise en tension et l'impulsion manipulative se font comme pour la manœuvre précédente.

a

b

Figures 54.44. Exemple : en rotation et latéroflexion droites. Le bras droit de l'opérateur doit maintenir le patient collé à la table. Il ne doit en aucun cas être soulevé. Lorsque le haut du buste du sujet se trouve hors de la table, l'opérateur doit tendre au contraire à le tirer vers le bas lorsqu'il fait pression avec son épaule droite.

En rotation + latéralement de sens hétérologue (figure 54.45)

Cette manœuvre qui agit très bas sur le rachis est donnée par les tenants des blocages sacro-iliaques comme une manœuvre élective de la sacro-iliaque.

Figure 54.45. Exemple : rotation gauche et latéroflexion ▶ droite.

© 2009 Elsevier Masson SAS. Tous droits réservés

55. Manipulations costales

Les techniques utilisées pour le traitement des entorses costales sont souvent les mêmes que celles utilisées pour l'examen.

Pour l'examen, il s'agit de rechercher la douleur provoquée par l'une de ces deux manœuvres : pression sur la côte dans le sens caudal ou pression dans le sens céphalique. Pour le traitement, c'est le même type de manœuvre faite en forçant (légèrement) en fin de course le mouvement dans le sens non douloureux.

■ Première technique (pour les côtes inférieures)

Le patient est assis à cheval, en bout de table, les bras croisés sur la tête.

L'opérateur latéroféchit le tronc du patient sur la gauche. Avec la pulpe des doigts de la main droite, il accroche la côte à manipuler et la maintient en traction vers le haut pendant que le patient respire calmement. C'est à la fin de l'inspiration qu'il accentue sa pression avec une très sévère impulsion.

■ Deuxième technique (pour les côtes inférieures)

C'est une manœuvre voisine de la précédente. Pour mieux latéroféchir le patient (vers la gauche), l'opérateur met son pied (gauche) sur la table et place son genou (gauche) sous l'aisselle (gauche) du patient. Le reste de la manœuvre se déroule comme pour la technique précédente.

Le patient est assis à cheval en bout de table, ou sur un tabouret. Le médecin engage son genou sous l'aisselle du patient, du côté opposé à la côte à manipuler. Cela provoque une forte inclinaison latérale du tronc, qui dégage bien la région à traiter. Le principe est le même que dans la technique précédente.

Selon les cas, il faut :

– soit tirer lentement la côte concernée vers le haut en accrochant son bord inférieur avec la pulpe des doigts (figure 55.2).

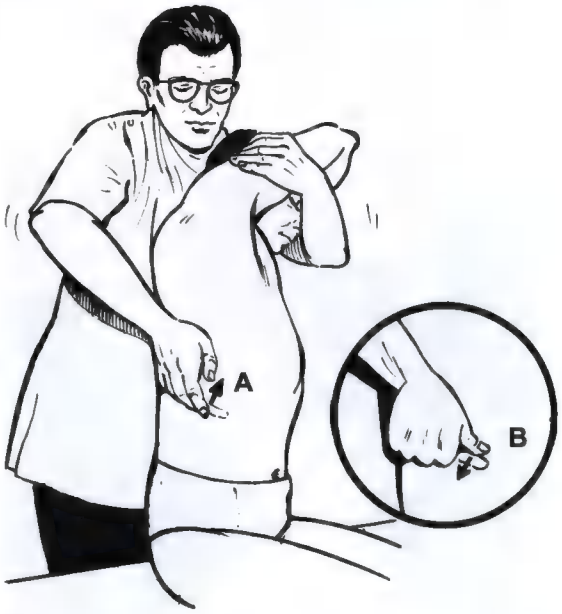

Figure 55.1. Manipulation pour les côtes inférieures : première technique. a. la douzième côte est ici douloureuse lorsqu'on la tire vers le bas (direction caudale), indolore si on la tire vers le haut. C'est dans cette dernière direction que se fera la manœuvre. b. si à l'opposé du cas précédent, la côte est douloureuse lorsqu'on la tire vers le haut (direction céphalique), il faut la repousser vers le bas. Le sujet est fortement latéroféchi vers la gauche. L'opérateur prend appui sur le bord supérieur de la côte à manipuler avec son pouce. C'est en fin d'expiration que se fera la légère impulsion manipulative.

Douleurs d'origine vertébrale. Comprendre, diagnostiquer et traiter
© 2009 Elsevier Masson SAS. Tous droits réservés

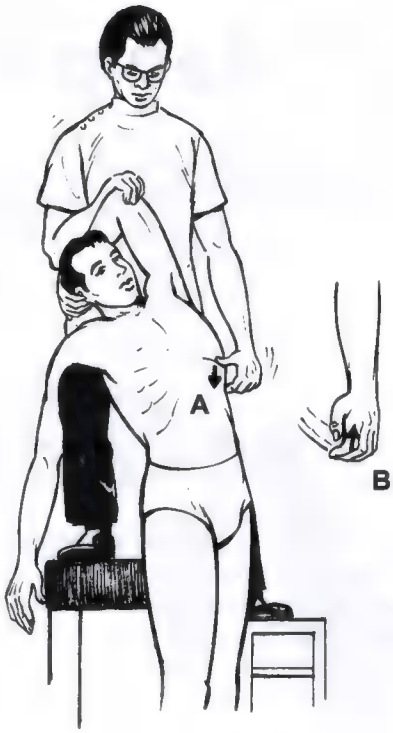

Figure 55.3. Variante. Patient debout.

Figure 55.2 a,b. Manipulation pour les dernières côtes : deuxième technique.

– soit à l'inverse, la repousser vers le bas par une pression lente et maintenue qui est exagérée lors de la fin de l'expiration (figure 55.2b).

Dans certains cas difficiles, la technique montrée dans la figure 55.3 est utile. Le médecin a un pied sur la table de manipulation, l'autre sur le tabouret. Le patient, debout devant lui, appuie son aisselle sur le genou (ici droit) du médecin. Il tient son bras gauche relevé à la verticale, le coude fléchi, la main placée derrière la nuque. Le médecin, prenant appui sur ce coude gauche, accentue la latéroflexion droite du corps et dégage la région costale sur laquelle va porter la manipulation. Celle-ci sera exécutée selon les mêmes principes que dans les deux techniques ci-dessus (figure 55.3).

■ Troisième technique (pour les côtes moyennes inférieures)

Le patient est assis à cheval en bout de table, les mains croisées derrière la nuque, ou les bras croisés sur la poitrine (selon la morphologie du sujet). Pour manipuler une côte droite, l'opérateur saisit avec sa main gauche le bras droit du patient et applique sa main droite à plat sur le thorax, les doigts parallèles aux côtes.

© 2009 Elsevier Masson SAS. Tous droits réservés

Figure 55.4. Manipulation en direction céphalique.

Figure 55.5. Manipulation en direction caudale. La manœuvre se déroule d'une manière très voisine.

L'opérateur va appliquer le bord externe de son index droit contre le bord inférieur de la côte à manipuler. Il va maintenir une pression en direction céphalique sur celle-ci tout au long de la manœuvre.

Avec son bras gauche, il entraîne le tronc du patient en rotation gauche et latéroflexion gauche. Sa main droite accompagne ce mouvement. En fin de course, il est demandé au sujet de respirer lentement et calmement. En fin d'inspiration, une brève et légère impulsion est donnée d'une manière synchrone par la main gauche qui accentue la rotation du tronc et par l'index droit qui accentue la pression vers le haut, tandis que le pouce droit fait une contre-pression vers le bas en prenant appui sur le bord supérieur de l'angle postérieur de la côte.

Dans le cas d'une manipulation en direction caudale, c'est la face palmaire de l'index qui, épousant la côte, prend appui sur son bord supérieur. Avec ce doigt, l'opérateur exerce une pression constante sur la côte vers le bas, tandis que son bras gauche entraîne le tronc du patient en rotation et latéroflexion gauche. Le doigt actif retient en quelque sorte la côte, en maintenant sa pression vers le bas. En même temps, le pouce fait contre-appui vers le haut, sur le bord inférieur de l'angle postérieur de la côte, en poussant en direction céphalique. C'est en fin d'expiration qu'il accentue avec douceur et précision cette pression pour réaliser la manipulation, en même temps qu'il donne une légère impulsion de sa main gauche pour accentuer le mouvement de rotation du tronc vers la gauche.

■ Techniques pour les premières côtes

Figure 55.6. Le patient est couché sur le dos, le bras du côté de la côte à traiter est allongé dans le prolongement du corps. Pour une côte gauche, l'opérateur se place sur le côté droit du sujet et met sa main droite à plat sur la table, face palmaire en l'air, l'éminence thénar prenant appui sur la partie postérieure de la première ou de la 2e côte au niveau de son angle. L'autre main prend appui sur la partie antérieure de la côte près du sternum. C'est avec cette main qu'il effectuera la pulsion manipulatrice vers le bas ou vers le haut tandis que la main dorsale fait contre-appui. Cette manœuvre est délicate. La « mise en tension » doit être bien assurée, l'impulsion bien dosée.

© 2009 Elsevier Masson SAS. Tous droits réservés

Figure 55.7. Le patient est couché sur le dos. L'opérateur prend appui avec le pouce sur le bord supérieur de la côte à manipuler et fait pression vers le bas en assistant le mouvement de la côte lors de l'expiration. La pression est maintenue de plus en plus insistante, mais sans brusquerie. Il est commode pour faire cette manœuvre de mettre le bras homologue du patient comme indiqué sur la figure.

Figure 55.8. La manœuvre sera inverse si on doit pousser la côte en direction céphalique. L'appui sera fait sur le bord inférieur de la côte avec les deux pouces opposés bout à bout.

© 2009 Elsevier Masson SAS. Tous droits réservés

56. Manipulations dites « sacro-iliaques »

Généralités

Au début du XXe siècle, dans le monde anglo-saxon, les entorses sacro-iliaques étaient tenues pour responsables de la plupart des douleurs lombosciatiques. La première paraplégie post-manipulative publiée a été la conséquence d'une manipulation sous anesthésie faite par un chirurgien orthopédiste pour traiter une « entorse sacro-iliaque » (Goldwaith).

Lorsqu'en 1930, Barr et Mixter découvrent la hernie discale, ils le font sur un sujet jeune qui présente une sciatique aiguë rebelle attribuée à une « entorse sacro-iliaque ». Ils pensent qu'il peut s'agir d'une tumeur. Mixter opère et découvre effectivement une « tumeur » comprimant la racine S1. Celle-ci, tenue d'abord pour un chondrome, s'avère être une hernie du disque.

La pathologie micromécanique des articulations sacro-iliaques a été abandonnée depuis longtemps en médecine traditionnelle, mais elle conserve une place pour la plupart des manipulateurs. Importante pour les chiropracteurs et les ostéopathes, elle est variable pour les médecins manipulateurs, selon les écoles. Après avoir cru que les microdéplacements sacro-iliaques étaient fréquents, Cyriax a pensé qu'ils étaient rares, puis est arrivé à la conclusion qu'ils n'existent pas (1976).

Si la mobilité de l'articulation est largement prouvée, faible mais réelle, l'existence d'une pathologie micromécanique courante est loin d'être démontrée. En revanche, les techniques utilisées pour « débloquer » ces articulations sont parfaitement efficaces dans certaines atteintes lombaires et lombosacrées. La question est de savoir si c'est bien sur les articulations sacro-iliaques qu'elles agissent.

Sémiologie d'une atteinte sacro-iliaque en médecine traditionnelle

Les signes permettant de diagnostiquer cliniquement une atteinte sacro-iliaque (inflammatoire ou infectieuse) en médecine traditionnelle sont loin d'être spécifiques, mais il est intéressant de les rappeler. Les principaux sont :

– *la douleur postérieure* provoquée par l'écartement ou le rapprochement des ailes iliaques (figures 56.1 et 56.2) ou bien par la pression sur l'aile iliaque supérieure du sujet qui est couché sur le côté, ce qui revient au même ;

– *le signe du trépied* (Coste et al.) : le sujet étant à plat ventre, l'examinateur exerce des pressions avec le talon de la main sur le sacrum, ce qui sollicite les articulations sacro-iliaques et provoque une douleur si elles sont concernées ;

– *la manœuvre de Gaenslen* : le sujet est sur le dos, l'examinateur prend appui sur le genou fléchi, ici droit, amenant la hanche en hyperflexion. L'autre jambe du patient tombe en dehors de la table ; l'examinateur exagère ce mouvement en poussant la cuisse vers le bas. Cette manœuvre entraîne un tiraillement sacro-iliaque maximal en nutation d'un côté (figure 56.3), en contre-nutation de l'autre ;

– la manœuvre suivante a le même but. Le patient est couché sur le côté (ici gauche) ; il saisit son genou gauche et entraîne sa cuisse en hyperflexion. L'examinateur, prenant appui sur l'aile iliaque droite et empaumant le genou droit, accentue l'hyperextension de la cuisse (figure 56.4).

Ces manœuvres ne sont pas vraiment spécifiques et ne sont pas toujours positives, même dans les cas d'atteinte inflammatoire des sacro-iliaques. En revanche, elles peuvent être douloureuses dans des cas d'atteinte lombosacrée.

Douleurs d'origine vertébrale. Comprendre, diagnostiquer et traiter
© 2009 Elsevier Masson SAS. Tous droits réservés

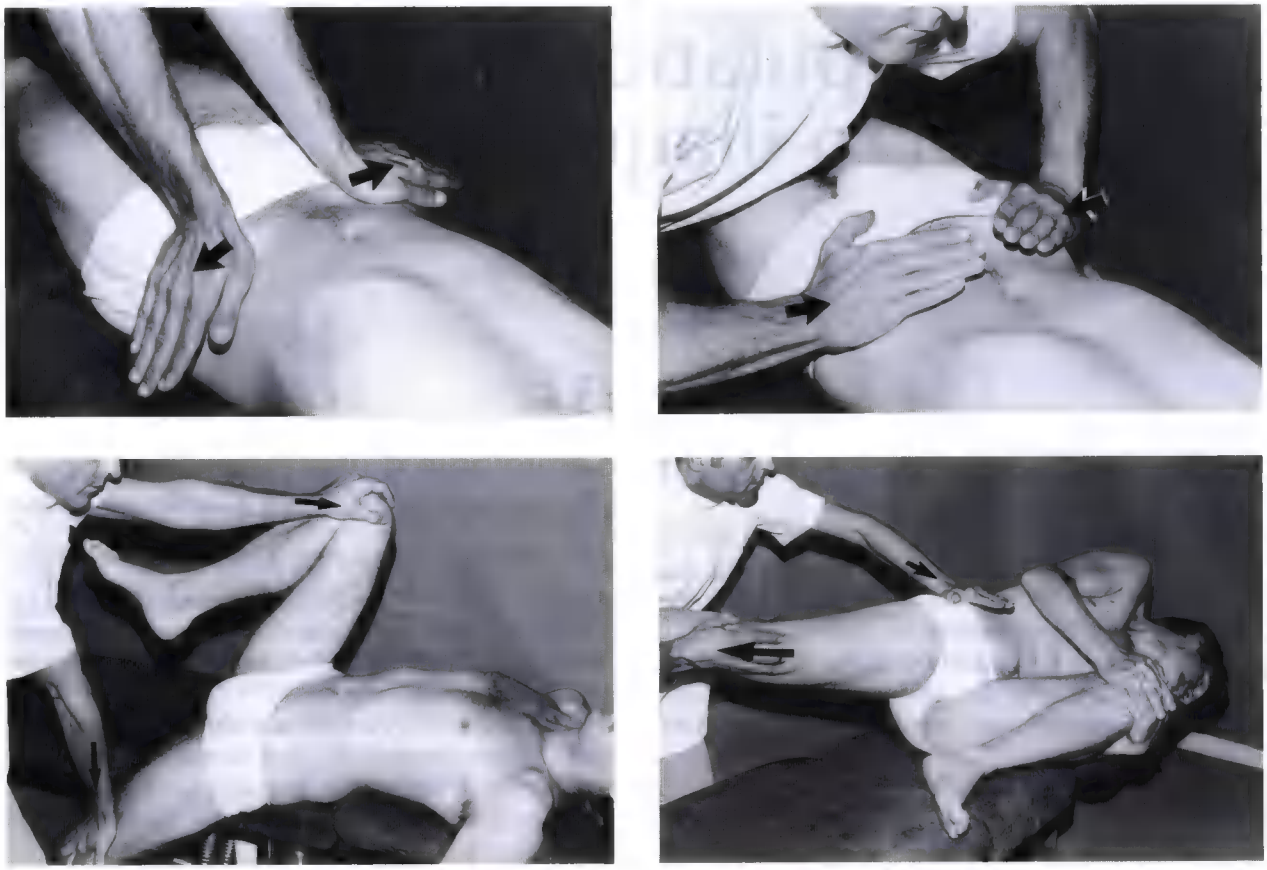

Figures 56.1 à 56.4. Manœuvres classiques d'examen.

Sémiologie proposée par les tenants des « blocages » sacro-iliaques

Dans leur ensemble, les écoles de médecine manuelle estiment possibles et même fréquents les blocages des sacro-iliaques. Le diagnostic est fondé sur un certain nombre de signes qui varient sensiblement suivant les écoles ou auteurs. Ils sont nombreux. Ils concernent :
– les positions et les variations d'écartement de différents repères : épines iliaques postérieures et supérieures, apex sacré, tubercule de S2, ischions, etc., lorsque le sujet fléchit le tronc en avant, ou bien lorsque, étant en appui monopodal, il lève le genou ;
– des modifications des tissus des régions avoisinant la sacro-iliaque, et l'influence sur elles de certaines manœuvre ;
– la mobilité de l'articulation appréciée par la palpation.

Nous allons passer en revue les signes proposés.

Signes de Mennell

Mennell croit à la grande fréquence de ces blocages ou « tiraillements sacro-iliaques ». Des mouvements tels que sortir d'une baignoire, se retourner brusquement lorsqu'on est bien calé sur une chaise seraient, parmi les innombrables causes d'entorse sacro-iliaques, les plus fréquentes. Il recommande une série de manœuvres d'examen – qui sont pour la plupart des techniques ostéopathiques – destinées à faire faire des rotations de l'aile iliaque soit vers l'avant, soit vers l'arrière, pour tester le blocage ou la liberté du mouvement.

Notons que ceci suppose que ces manœuvres mobilisent électivement les sacro-iliaques et elles seules. Or rien n'est moins sûr.

En cas de blocage, on devrait trouver les signes suivants :
– le patient étant assis, l'épine iliaque postérieure et supérieure est plus basse que celle du côté opposé si l'iliaque est bloquée en rotation postérieure sur le

© 2009 Elsevier Masson SAS. Tous droits réservés

sacrum. Elle revient au même niveau après manipulation adéquate (ce signe est décrit par les ostéopathes);
– il existe une attitude antalgique en cas d'«entorse sacro-iliaque aiguë» (scoliose antalgique concave du côté bloqué);
– il peut exister un faux signe de Lasègue. Mais, contrairement à ce qui se passe en cas de sciatique discale, la dorsiflexion du pied n'aggrave pas la douleur s'il s'agit d'une entorse sacro-iliaque;
– la latéroflexion n'est pas douloureuse en cas d'entorse sacro-iliaque (sauf si celle-ci est très aiguë);
– en cas de douleur sciatique franche, celle-ci a une topographie tronculaire.

Pour démontrer cliniquement la mobilité des articulations sacro-iliaques, Mennell mesure la distance entre les deux épines iliaques postérieures et supérieures droite et gauche d'un sujet d'abord assis, puis couché à plat ventre. Il constate dans cette dernière position un rapprochement de 1,5 cm des épines.

Nous avons recherché ce signe et ne l'avons pas retrouvé. Il est d'ailleurs difficile à mesurer sans erreur.

Colachis et al., procédant avec des broches insérées dans les os iliaques, trouvent l'inverse de ce qui est décrit par J.B. Mennell (le père de John) : c'est-à-dire un très léger rapprochement en position assise. Mais sur 12 cas, celui-ci a été au maximum de 1,5 mm, donc non décelable cliniquement.

Signes ostéopathiques

Ce sont, comme toujours en ostéopathie, des signes purement palpatoires.

Voici comment, selon M.C. Beal, est posé classiquement en ostéopathie le diagnostic de «sacrum antérieur» (c'est-à-dire blocage en nutation) ou de «sacrum postérieur» (blocage en contre-nutation).

Blocage en nutation

Modification locale des tissus mous avec hypersensibilité à la palpation au niveau de la partie supérieure de l'articulation.
– M. fessiers «tendus» dans la partie contiguë au pôle supérieur de l'articulation.
– «Tension» dans les muscles suivants :
- faisceaux supérieurs grand adducteur;
- droit antérieur;
- couturier.

– L'intervalle entre la partie médiane du sacrum et l'ilion au niveau du pôle supérieur paraît augmenté par rapport à l'autre côté et par rapport à la normale.
– L'épine iliaque antérieure et supérieure est plus haute du côté bloqué que de l'autre.
– L'épine iliaque postérieure et supérieure est perçue relativement plus basse du côté bloqué (signe repris par Mennell et Piédallu).
– Il existe un apparent raccourcissement de la jambe de ce côté (fausse jambe courte) à l'examen en décubitus dorsal.
– Enfin, la palpation décèle une perte de mobilité dans l'articulation sacro-iliaque bloquée, au niveau de son pôle supérieur.

Blocage en contre-nutation

– Modification locale des tissus mous avec hypersensibilité à la palpation, au niveau de la partie inférieure de l'articulation.
– M. fessiers «tendus» au niveau de la partie inférieure de l'articulation.
– «Tension» à la palpation des muscles suivants:
- faisceaux inférieurs du m. grand adducteur (adductor magnus);
- pyramidal (piriformis).

– L'intervalle entre la partie médiane du sacrum et l'ilion paraît diminué par rapport au côté opposé et par rapport à la normale.
– L'épine iliaque antérieure et supérieure apparaît relativement plus basse.
– L'épine iliaque postérieure et supérieure apparaît relativement plus haute que celle du côté opposé.
– La palpation décèle une perte de mobilité dans l'articulation sacro-iliaque au niveau de son pôle inférieur.

Ces *tests de mobilité* sont recherchés de la manière suivant : le patient est couché sur le ventre, l'opérateur passe sa main sous l'aile iliaque du côté opposé à lui et impose souplement de petits mouvements de roulis au bassin tandis que de l'autre, il palpe la région sacro-iliaque où normalement il doit avoir l'impression d'un certain jeu, ou au contraire une perte de celui-ci, soit au niveau de la partie supérieure, soit au niveau de la partie inférieure de l'articulation.

Signes fondés sur les modifications de points-repères

Il s'agit des variations de position de certains points-repères osseux lorsque le sujet, assis ou

© 2009 Elsevier Masson SAS. Tous droits réservés

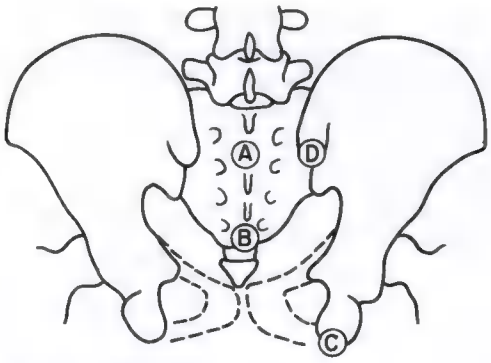

Figure 56.5. Points de contact pour les tests de mobilité des articulations sacro-iliaques : a. deuxième tubercule S1 ; b. cinquième tubercule S1 (le plus bas) ; c. ischion ; d. épine iliaque postérieure et supérieure.

debout, fléchit le tronc en avant ou lorsque, étant en appui sur un pied, il lève le genou à 90°.

Le plus connu en France est le test de Piédallu (test assis).

Ces tests semblent avoir été surtout développés dans le groupe chiropractique. Les plus utilisés semblent être ceux mis au point par Gillet, Liekens et Gitelman.

Les repères osseux sont : les épines iliaques postérieures et supérieures, l'apex sacré, le tubercule de S2, les ischions (figure 56.5).

Test de Piédallu (figure 56.6)

Piédallu, reprenant les arguments ostéopathiques, trouve ceux-ci « indiscutables mais trop subjectifs ». « Les changements tactiles dans la tension périarticulaire, écrit-il, correspondent à des réalités. Certains appareils très sensibles pourront peut-être un jour les enregistrer. Mais tant que l'observateur n'aura que son entraînement et sa subtilité tactile pour les déceler, la part du facteur personnel et subjectif est trop grande pour qu'on puisse estimer qu'il s'agit de signes objectifs vrais. La même remarque s'applique le plus souvent au contrôle de la mobilité articulaire, qui demeure pourtant dans les cas difficiles le critère principal. »

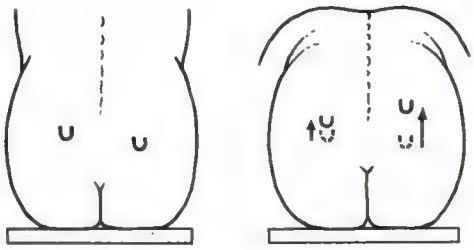

Figure 56.6. Le signe de l'ascension de l'épine de Piédallu.

Il propose le test de « l'ascension de l'épine iliaque » pour un blocage en nutation (figure 56.6) :
– l'épine iliaque postérieure et supérieure est plus basse du côté bloqué sur le patient assis sur un plan dur (en position debout également, mais cela peut être dû à une vraie jambe courte de ce côté) ;
– si on demande au patient de fléchir le tronc vers l'avant, celui-ci étant debout ou assis, l'épine iliaque postérieure et supérieure monte, suivant la flexion, alors que celle du côté normal, plus haute au départ, est moins entraînée et se trouve être la plus basse à la fin de la flexion. Ceci s'expliquerait par le blocage et les contractures qui maintiennent le sacrum solidaire de l'iliaque du côté bloqué, alors qu'il existe un certain jeu du côté libre ;
– Piédallu note l'existence fréquente d'une fausse jambe courte du même côté (radiologiquement, les jambes ont la même longueur, mais cliniquement, l'une paraît nettement plus courte sur le patient en décubitus, bien relâché).

Il existe un certain nombre d'autres tests dérivés de celui-ci.

Signes réflexes

Des signes réflexes ont été proposés par Sell et Neumann.

Ce sont les muscles qui reçoivent leur innervation de S1, S2, S3 qui sont concernés et présentent de la « myogélose » : les m. fessiers, les m. ischiojambiers, les muscles du mollet et une partie des adducteurs.

Des cordons de « myogélose » retrouvés à un travers de doigt en dehors de l'épine iliaque postérieure et supérieure, dans le quart interne du m. grand fessier, alors que le reste du muscle est hypotonique, sont tenus pour un bon *signe* de blocage sacro-iliaque par Sell et Neumann.

Ces signes *diminuent* si on pratique une traction sur la jambe du côté bloqué, associée à un appui caudal sur le sacrum. En revanche, ils *augmentent* par la manœuvre inverse qui consiste à faire appui sur la base du sacrum tout en exerçant une traction sur le membre inférieur du côté opposé (Sell).

Remarques. Opinion de l'auteur

Les divers signes proposés pour reconnaître un blocage sacro-iliaque sont subtils. Piédallu et Neumann le font d'ailleurs remarquer.

© 2009 Elsevier Masson SAS. Tous droits réservés

Ils correspondent certainement, quand ils sont nets, à une perturbation. Mais celle-ci provient-elle d'un blocage de cette articulation ?

Dans la presque totalité des cas où la responsabilité de l'articulation sacro-iliaque apparaît possible, l'examen clinique de la colonne, fondé sur la recherche d'une *douleur segmentaire* – comme nous le faisons –, montre la probabilité de l'origine lombosacrée ou dorsolombaire du problème.

L'atteinte de ces segments rend également compte des modifications tissulaires perceptibles à la palpation (syndrome cellulo-périosto-myalgique segmentaire).

1. Dans le «syndrome de la jonction dorsolombaire (R.M.)», les perturbations tissulaires concernent les plans cutanés qui recouvrent la région sacro-iliaque; ils sont douloureux et épaissis. Pour ceux qui ignorent ce syndrome, il est normal de rapporter à l'articulation sous-jacente la sensibilité qu'ils constatent; d'autant que c'est le site habituel de la lombalgie issue de la jonction DL; Les perturbations de texture et de sensibilité des tissus, retrouvées à la palpation, rendent de surcroît bien difficile l'appréciation palpatoire d'une mobilité sacro-iliaque, si tant est qu'elle soit possible. En revanche, elles expliquent bien les éventuelles erreurs d'interprétation (voir p. 355).

2. Dans le syndrome de la jonction lombosacrée (LS-S1) :

– l'irritation des articulations et des branches postérieures lombaires inférieures entraîne des perturbations dans les tissus musculo-ligamentaires rétrosacrés;

– la branche postérieure de S1 contribue à l'innervation de l'articulation sacro-iliaque et des ligaments sacro-iliaques (Paturet).

– La branche antérieure de S1 contribue à l'innervation des muscles fessiers, particulièrement du grand fessier et peut être responsable de cordons myalgiques dans ces muscles lorsque le segment L5-S1, est rendu douloureux pour une raison quelconque, discale, articulaire, DDIM ou autre.

– Le *signe de Piédallu* paraît souvent – tout comme les signes voisins – n'être que le témoin d'une légère attitude antalgique.

– Des entorses sacro-iliaques peuvent certainement se rencontrer dans des cas très particuliers : fin de grossesse, accouchement, chute sur l'ischion, fracture du bassin. Mais même dans ces cas, le tableau clinique n'est pas très spécifique.

Un point important mérite d'être souligné. Tous ceux qui pensent que les blocages sacro-iliaques sont possibles utilisent des tests palpatoires pour les diagnostiquer comme ils le font pour diagnostiquer d'hypothétiques dysfonctions vertébrales caractérisées notamment par une perte ou un excès de mobilité du segment et une asymétrie de position. La non-reproductibilité de ces tests a été largement démontrée pour le rachis.

Le problème pourrait se résumer ainsi : dans certains cas, des signes subtils d'examen conduisent à porter le diagnostic de blocage sacro-iliaque. L'amélioration de ces signes par des manœuvres considérées comme ayant une action spécifique sur ces articulations est tenue pour une confirmation du diagnostic.

Malheureusement, aucun signe diagnostic n'est spécifique d'une atteinte sacro-iliaque, et aucune manipulation n'agit que sur la sacro-iliaque...

Il paraît donc difficile de décrire dans l'état actuel des choses un «syndrome de blocage sacro-iliaque» bien défini avec des signes d'examen clairs et objectifs.

Une très intéressante étude réalisée par Sturesson et al. a porté sur les mouvements de la sacro-iliaque. Chez 25 sujets considérés comme ayant un problème à ce niveau (selon les critères de Lewitt, proches de ceux de Neumann), les mouvements ont été étudiés dans les positions extrêmes et sous l'influence de charges avec une instrumentation radiologique stéréophotogrammétrique.

Les auteurs constatent que la mobilité de l'articulation est faible, même chez les sujets jeunes. La rotation est de l'ordre de 2,5° entre les positions extrêmes et la translation est de l'ordre de 1 mm (de 0,1 à 1,6 mm). Il n'y a pas de différence entre une sacro-iliaque considérée comme symptomatique et une sacro-iliaque non symptomatique. Les auteurs notent que leurs mesures sont loin des 6° de Weisl ou des 9 ou 10° estimés par Grieve.

Si cette étude était confirmée, cela conforterait grandement nos doutes quant à la réalité des blocages de cette articulation, et à la possibilité quasi obsessionnelle pour certains d'en tester la mobilité par la palpation; une observation intéressante :

– Dans les années 1960, l'opportunité nous a été donnée de disposer, avec notre équipe de l'Hôtel-Dieu au laboratoire d'anatomie, d'un bassin osseux et ligamentaire prélevé sur le cadavre frais d'n homme d'âge moyen. Les ailes iliaques étant fermement immobilisées, une longue tige était introduite dans le canal sacré et des broches d'une vingtaine de centimètres étaient implantées dans le sacrum et dans l'iliaque, en regard les unes des autres. Avec l'important bras de levier que représentait la barre

© 2009 Elsevier Masson SAS. Tous droits réservés

de fer sacrée, les broches bougeaient en leur sommet de un centimètre environ, lors du mouvement maximal, mettant ainsi en évidence la très faible mobilité ce cette sacro-iliaque, ce qui corroborait l'opinion de Sturesson. La mobilité était légèrement plus marquée mais toujours très faible après section de la symphyse pubienne.

Est-ce à dire qu'il n'existe pas de problème mécanique sacro-iliaque en dehors des gros traumatismes ou des accouchements ? Sûrement pas.

1. L'articulation sacro-iliaque est un puissant amortisseur qui peut dans certaines circonstances être surmené. Il s'ensuit dans l'un comme dans l'autre cas une sollicitation excessive des ligaments sacro-iliaques et de leurs insertions périostées ; cela peut se traduire dans les cas les plus marqués par une hyperfixation à la scintigraphie et peut légitimement créer une douleur, mais il est peu vraisemblable que celle-ci réponde favorablement à une manipulation ; si l'on admet que la manipulation soulage certains de ces syndromes sacro-iliaques, il faut envisager d'autres hypothèses.

2. Le traitement manipulatif habituel du syndrome de la jonction dorsolombaire de l'auteur consiste en manœuvres (à cheval, épigastrique, etc.), agissant directement sur le segment en cause (figures 56.7, 56.8, 56.9). Mais la manipulation lombaire en lordose (figures 56.10, 56.11, 56.12) dans laquelle le patient est couché côté douloureux en l'air, a, sur certaines morphologies, une action importante sur la jonction dorsolombaire. Cette manœuvre lombosacrée en lordose se trouve souvent indiquée lorsque le segment L5-S1 est concerné (lombalgie et sciatique), en fonction de l'application de la règle de la non-douleur et du principe du mouvement contraire.

La racine S1 participe à l'innervation de l'articulation et des ligaments sacro-iliaques, il est possible que son irritation soit en cause dans certaines douleurs de cette articulation, comme nous l'avons vu en e qui concerne l'épaule, l'épicondyle, l'épitrochlée ou le trochanter, d'autres segments vertébraux étant en cause.

Figure 56.7. a, b, c. Manipulations agissant sur la jonction dorsolombaire (voir chapitre 49).

© 2009 Elsevier Masson SAS. Tous droits réservés

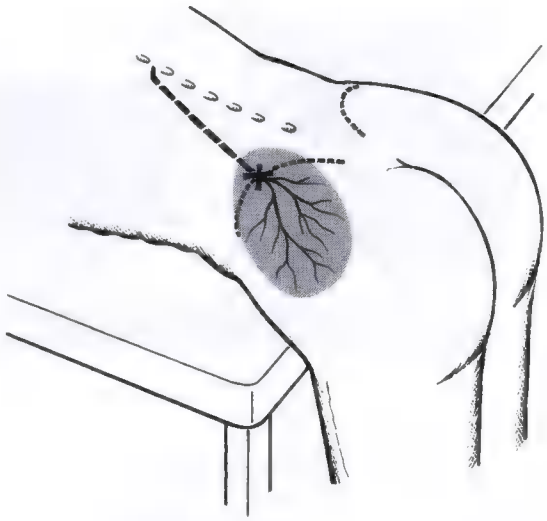

Figure 56.8. Dans le syndrome de la jonction lombaire de l'auteur, il existe habituellement une lombalgie souvent ressentie au niveau de la sacro-iliaque, s'accompagnant d'une cellulalgie locale. La zone cellulalgique correspond au territoire d'innervation des branches postérieures des nerfs rachidiens de la jonction dorsolombaire. Elle peut être commune à deux ou trois étages. La douleur dont elle est responsable est ressentie comme une douleur sacro-illaque.

a

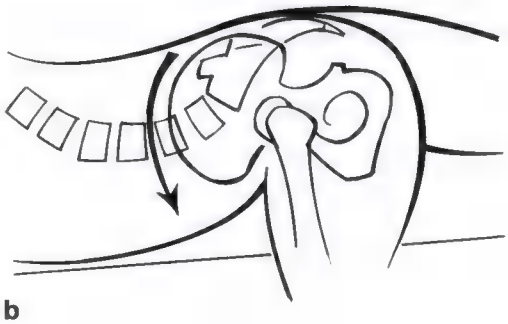

b

Figures 56.9a, b et 56.10. La manipulation appelée dans cet ouvrage manipulation lombaire en lordose est considérée par les tenants des « blocages sacro-iliaques » comme une manœuvre corrigeant un blocage de sacrum en nutation («sacrum antérieur»). Cette manœuvre s'avère pour nous être très utile dans des affections du rachis lombosacré ; elle est par exemple souvent déterminée par l'application de la règle de la non-douleur et le principe du mouvement contraire dans les cas de DDIM L5-S1 ou de sciatique S1. Mais en fonction de certaines morphologies, elle agit aussi sur la jonction dorsolombaire permettant de soulager des DDIM de cette région.

Figure 56.10.

© 2009 Elsevier Masson SAS. Tous droits réservés

Si cette hypothèse était vérifiée, le mystère sacro-iliaque s'éclaircirait de façon indéniable.

Opinion de l'auteur

– Il est possible que les manipulations dites sacro-iliaques puissent avoir une action favorable en corrigeant un micro-dérangement de l'articulation dans des cas particuliers (post-partum, chutes, sujets hyperlaxes). Le diagnostic ostéopathique classique de ces micro-dérangements n'est pas clairement objectivable, de même malheureusement que le tableau clinique qui en résulte.
– La pathologie mécanique sacro-iliaque éventuellement responsable de lombalgie avec ou sans irradiation au membre inférieur qui peut être soulagée par une infiltration anesthésique est sans doute d'une autre nature. Le surmenage de l'articulation qui a été évoqué et qui peut se traduire par une hyperfixation à la scintigraphie est sûrement une possibilité. Mais la manipulation ne saurait en être le traitement.

D'où vient la douleur ?

Une autre hypothèse peut être proposée qui rendrait compte de la sémiologie invoquée par les partisans des blocages sacro-iliaques et de leur possible soulagement par manipulation, cette dernière étant considérée comme la démonstration du dérangement mécanique de l'articulation. On peut constater que :
– les signes cliniques généralement allégués sont en pratique une association en proportion très variable de signes provenant :
- de la jonction dorsolombaire,
- de la charnière lombosacrée (L5-S1).

À la jonction dorsolombaire, revient :
– la douleur ressentie au niveau de la sacro-iliaque,
– les perturbations tissulaires associées (cellulalgie rétro-sacro-iliaque) qui expliquent certaines illusions palpatoires (voir p. 247, 360 et figure 56.8).

À la jonction lombosacrée L5-S1, peuvent revenir :
– une douleur lombosacrée, des irradiations dans le membre inférieur,
– et surtout une douleur ligamentaire sacro-iliaque qui reçoit une partie de son innervation de S1.

Traitement

La manipulation en lordose lombaire, avec toutes ses variantes, est alors le traitement de choix :

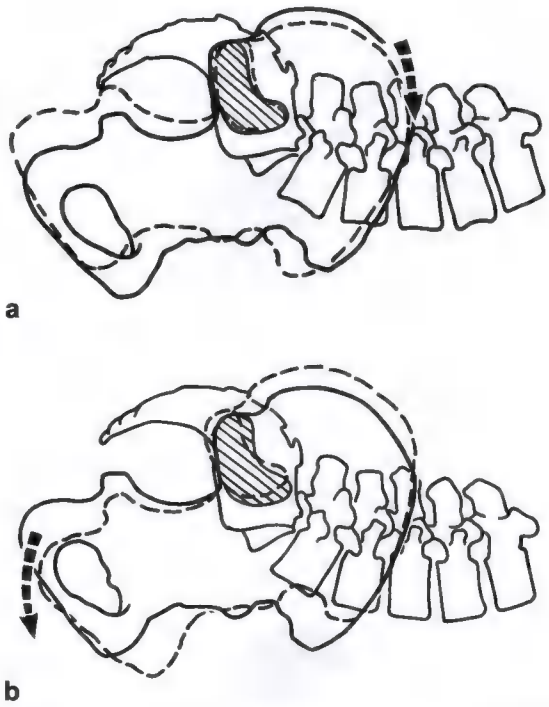

Figure 56.11. a. mouvement de nutation. b. mouvement de contre-nutation.

– c'est la manœuvre la plus souvent efficace dans les sciatiques S1 et dans les lombalgies issues de ce segment (règle de la non-douleur et principe du mouvement contraire);
– elle peut être efficace dans le syndrome de la jonction dorsolombaire (T11-T12-L1) .Or, elle est la manœuvre la plus fréquemment utilisée pour traiter un « sacrum antérieur » selon la terminologie ostéopathique.

Quant à la manœuvre lombosacrée en cyphose, elle agit sur le rachis lombaire inférieur, mais pourrait corriger aussi un « sacrum postérieur ».

■ Techniques manipulatives dites sacro-iliaques

Deux types de blocages sacro-iliaques sont généralement considérés, l'un en nutation, l'autre en contre-nutation. Les manœuvres auront donc pour but de libérer le mouvement bloqué en faisant faire à l'aile iliaque un mouvement en avant par rapport au sacrum pour un blocage en nutation (figure 56.11a), ou au sacrum un mouvement en avant par rapport à l'aile iliaque pour un blocage en contre-nutation (figure 56.11b).

© 2009 Elsevier Masson SAS. Tous droits réservés

Figure 56.12.

Première technique

La manœuvre «épaule-bassin» en lordose décrite dans ce livre pour le rachis lombaire est souvent préconisée comme une manipulation sacro-iliaque destinée à corriger un blocage en «sacrum antérieur» ou blocage en nutation, éventualité considérée comme la plus fréquente ; or, nous l'avons vu, elle agit aussi sur la jonction dorsolombaire (figures 56.9 et 56.10).

Deuxième technique (figure 56.12)

Le patient est couché sur le ventre

L'opérateur se tient debout du côté opposé à celui de la sacro-iliaque sur laquelle il veut agir (ici la gauche).

Il soulève en extension le membre inférieur gauche du sujet et le maintient en extension et adduction. Il empaume ensuite la partie antérieure de l'aile iliaque du sujet avec sa main gauche dont il renforce l'action avec la main droite.

Le médecin effectue la mise en tension par l'action de sa jambe gauche qui accentue l'adduction.

La mise en tension obtenue est une brusque impulsion des mains vers le bas et légèrement en dehors sur l'aile iliaque qui réalise la manipulation. Il s'agit toujours d'une manœuvre pour un «sacrum antérieur».

Pour corriger un «sacrum postérieur», considéré en ostéopathie comme beaucoup plus rare (P. Piedallu), c'est une manœuvre très voisine de la manipulation épaule-bassin en cyphose décrite pour le rachis lombaire (voir figure 55.28).

© 2009 Elsevier Masson SAS. Tous droits réservés

Bibliographie

Agence nationale d'accréditation et d'évaluation en santé. Recommandations professionnelles. Massokinésithérapie dans les cervicalgies communes et dans le cadre du «coup du lapin» ou whiplash. Paris : ANAES; 2003.

Alajouanine T, Castaigne P, Cambier J. Le rôle des positions anormales et prolongées de la tête et du cou dans le déterminisme de certains accidents vasculaires du tronc cérébral. Bull. Mém. Soc. Méd. Hôp. Paris, 1958; 74 : 1-2, 21-26.

Alajouanine T, Nick J. L'algie occipitale d'origine psychique ou syndrome d'Atlas. Sem Hôp Paris 1949; 25 : 852-4.

Alajouanine T, Petit-Dutaillis D. Compression de la queue-de-cheval par une tumeur du disque intervertébral; opération, guérison : présentation du malade. Bull Soc Nat Chir 1928; 54 : 1452.

Alajouanine T, Petit-Dutaillis D. Le nodule fibrocartilagineux de la face postérieure des disques intervertébraux. Étude clinique et thérapeutique d'une variété nouvelle de compression radiculo-médullaire extradurale. Presse Méd 1930; 38 : 1749.

Ali Cherif A, Delpuech F, Habib M, Salamon G, Khalil R. Thrombose vertébrobasilaire après manipulation du rachis cervical. Ann Méd Phys 1983; 25 : 459-65.

Allbrook D. Movements of lumbar spinal column. J Bone Joint Surg 1957; 39B : 339.

Anderson GB. Epidemiological features of chronic low-back pain. Lancet 1999; 354 : 581-5.

Anderson JAD. Problems of classification of low-back pain. Rheumatol Rehabil 1977; 16 : 34-6.

Astegiano PA. La medicina ortopedica e la terapia manuale. Medicina Ortopedica 1988 : 6 : 27-40; 1989; 1 : 11-21.

Aubry Y. Essai de traitement des algies vasculaires de la face par manipulations vertébrales [thèse]. Nancy; 1987.

Auteroche P. Innervation des articulations zygapophysaires lombaires. Rev Med Orthop 1988; 12 : 11-20.

Awad EA. Interstitial myofibrositis : hypothesis of the mechanism. Arch Phys Med 1973; 54 : 440-53.

Ayers CE. Lumbosacral backache. Boston Med Surg J 1927; 196 : 9-16.

Badelon B, Boulier A, Dumas M, Fahe J. Facteurs constitutionnels ou acquis favorisant le surmenage du segment mobile vertébral lombaire. In : Simon L, Rabourdin JP, éds. Lombalgies et médecine de rééducation. Paris : Masson; 1983.

Badelon B. Détection par la rachimétrie systématique des facteurs de risque chez l'enfant qui ne souffre pas. J Int Ped 1982; 23 : 3025-45.

Baer WS. Sacroiliac strain. Bull Johns Hopkins Hosp 1917; 28 : 159-63.

Bagdley CE. The articular facet in relation to low-back pain and sciatic radiation. J Bone Joint Surg 1941; 23 (2) : 481.

Bakland O, Hansen JH. The «axial sacroiliac joint». Anat Clin 1984; 6 : 29-36.

Balblanc JC, Pretot C, Ziegler F. Complication vasculaire du cône médullaire ou de la queue-de-cheval, après manipulations lombaires sur une hernie discale L4-L5. Rev Rhum 1998; 5 (4) : 298-301.

Bancel P, Dubousset JP. Les lombalgies de l'enfant. Rev Méd Orthop 1989; 16 : 34-37.

Barbor R. Traitement de l'instabilité vertébrale par les sclérosants. In : Comptes rendus du 4e Congrès international de médecine physique. Amsterdam : Excerpta Medica; 1966. p. 56.

Barcelo P, Vilaseca JM. Clinica y radiologia de las afecciones degenerativas de las pequenas articulationes vertebrales. In : Comtemporary Rheumatology. Amsterdam : Elsevier; 1956. p. 218-33.

Bard M, Laredo JD. Scanner ou radiculographie dans la sciatique. In : de Sèze S, éd. L'actualité rhumatologique 1986 présentée au praticien. Paris : Expansion Scientifique Française; 1986. p. 181-92.

Barjon MC. La dystrophie rachidienne de croissance et ses conséquences. In : Simon L, éd. Actualités en rééducation fonctionnelle et réadaptation. 4e série. Paris : Masson; 1979.

Barre J, Lieou YC. Syndrome sympathique cervical postérieur. Paris Méd 1925; 15 : 266-9.

Barrie JB. Étude de l'innervation des plans cutanés de la région lombofessière. Mémoire pour le CES de RRF, Marseille, 1976.

Bartelink DL. The role of abdominal pressure on the lumbar intervertebral discs. J Bone Joint Surg 1957; 39A : 718-25.

Bartschi-Rochaix W. Le syndrome de migraine cervicale en pathologie cervicale. Méd Hyg 1957; 15 : 606-7; 11 : 255-256.

Bastide G, Zadeh J, Lefebvre D. Are the «little muscles» what we think they are? Surg Radiol Anat 1989; 11 : 255-256.

Beal MC. Motion sense. J Am Osteop Ass 1953; 53 : 151-3.

Beal MC. The subjective factors of palpatory diagnosis. The DO 1967; 7 : 91-93.

© 2009 Elsevier Masson SAS. Tous droits réservés

Beal MC. Osteopathy basics. J Am Osteop Ass 1980; 79 : 456-9.

Beal MC. The sacroiliac problem : review of anatomy, mechanics and diagnosis. J Am Osteop Ass 1981; 81 : 667-9.

Beal MC. Contributions to osteopathic litterature. 2005 AAO Yearbook. Indianapolis : American Academy of Osteopathy; 2005.

Benamou PH. Pathologie douloureuse de l'avant-pied. Rev Méd Orthop 1986; 4 : 17-23; (5) 20-28.

Benamou PH. Pathologie des articulations sacro-iliaques. Rev Méd Orthop 1987; 8 : 13-20.

Benassy J. Metamerical topography of the cord and its roots. Paraplegia 1970; 8 : 75-9.

Bence Y, Commandre F, Revelli G, Vlani JL, Bisschop GDE, Dumoulin J. Données électromyographiques dans les épicondylalgies. Études à propos de 122cas. Rhumatologie 1978; 30 : 91-8.

Benoist M, Deburge A, Heripet G, Busson J, Rigot J, Cauchoix J. Treatment of lumbar disc herniation by chymopapaïn chemonucleolysis. A report of 120 patients. Spine 1982; 7 : 285-90.

Benoist M, Kahn MF. Le syndrome polyalgique idiopathique diffus : du nouveau sur la polyenthésopathie (fibromyalgie primitive, fibrosite). In : de Sèze S, Ryckewaert A, Kahn MF, Guérin C. L'actualité rhumatologique 1987 présentée au praticien. Paris : Expansion Scientifique Française; 1987. p. 78-89.

Benoist M. Histoire naturelle de la hernie discale lombaire et de la radiculalgie. Rev Rhum 2002; 69 : 240.

Berlinson G. La charnière cervico-thoracique. Rev Med Orthop 1998; 53 : 41.

Berlinson G. Les mystères de la manipulation sacroiliaque Rev Med Orthop 1998; 55 : 22-24.

Berlinson G. Étude biomécanique de la manipulation en déroulement thoracique Rev Med Orthop 1999; 59 : 12-22.

Biot B, Duprat A, Stagnara P. Les douleurs communes des scolioses de l'adulte. Ann Méd Phys 1978; XXI (3) : 337-43.

Boch CA, Dameron FB, Dow MJ, Skowlund HV. Study on normal range of motion in the neck utilizing a bubble goniometer. Arch Med Phys 1959; 40 : 390.

Boegli S, Futchy D, Masse F. Syndrome du corset plâtré (cast syndrome). Méd Hyg 1978; 36 : 2141-2.

Bogduk N. Clinical anatomy of the lumbar spine and sacrum, 3rd ed. Churchill Livingstone; 1997. (Traduction française : Anatomie clinique du rachis lombal et sacré (Préf. R. Maigne). Paris : Elsevier; 2005.

Bogduk N, Engel R. The menisci of the lumbar zygoapophyseal joints. Spine 1984; 9 : 454-60.

Bogduk N, Long DM. Percutaneous lumbar medial branch neurotomy. Spine 1980; 5 : 193-200.

Bogduk N, Long DM. The anatomy of the so-called articular nerves and their relationship to facet denervation in the treatment of low-back pain. J Neurosurg 1979; 51 : 172.

Bogduk N, Tynan W, Wilson AS. The nerve supply to the human lumbar intervertebral discs. J Anat 1981; 132 : 39-56.

Bogduk N. Spinal manipulation for neck pain does not work. J Pain 2003; 4/8 : 427-8.

Boileau-Grant JC. Grant's atlas of anatomy. 6e éd. Baltimore : William & Wilkins; 1972.

Boldrey E, Maas L, Miller E. The rôle of atlantoid compression in the etiology of internal carotid thrombosis. J Neurosurg 1956; 13 : 127-39.

Bonnaire E, Bue V. De la mobilité des articulations pelviennes. Ann Gynecol Obstet 1899; 52 : 296.

Bonneau D. Fiche pratique d'anatomie : classification des articulations. Rev Med Orthop 2003; 10 : 29-30.

Bosworth DM. Surgical treatment of tennis elbow. J Bone Joint Surg 1965; 47A : 1533-6.

Bosworth DM. The rôle of the orbicular ligament in the tennis elbow. J Bone Joint Surg 1958; 37A : 527.

Boulanger Y, Le Nouvel P, Brissot R, Louvigne Y. Diagnostic et traitement des cervicalgies communes. Cah Rééd Réadapt 1972; 12 : 265-71.

Bouman HD. The physiology of muscle spasm as related to low-back pain. South Med J 1965; 58 : 534-8.

Bourdillon JF, Day EA. Spinal manipulation. 4e éd. Londres : William Heinemann Medical Books; 1987.

Bourreau F, Willer JC. La douleur. Vol.1. Paris : Masson; 1979.

Boyd HB. Tennis elbow. J Bone Joint Surg 1973; 55A : 1183-7.

Boyez M. Les sténoses du canal lombaire (229 observations) [thèse]. Paris; 1982.

Bradley KC. The anatomy of backache. Aust NZ J Surg 1974; 44 : 227-32.

Brain WR, Wilkinson M. Cervical spondylosis. Londres : William Heinemann Medical Books; 1967.

Bregeon CH, Vialle M, Mercier PH, Guy G, Barreau D, Caron-Poitreau C, et al. Étude tomodensitométrique de 75 sciatiques dont 21récidivantes. Rev Rhum Mal Osteoartic 1984; 51 : 559-63.

Brizard J. Torticolis de Grisel. In : de Sèze S, éd. L'actualité rhumatologique 1971 présentée au praticien. Paris : Expansion Scientifique Française; 1971.

Brodal A. Neurological anatomy. Vol.1. Oxford : University Press; 1981.

Brodin H, Nordgren B, Beije K. Recording of spine mobility. Europa Medicophysica 1977; 13 : 151-7.

Brodin H. Cervical pain and mobilisation. Manuelle Medizin 1985; 2 : 18-22.

Bruchner FE, Greco A, Leung AWL. Benign thoracic pain syndrome. Rôle of magnetic résonance imaging in the detection and localization of thoracic disc disease. J Roy Soc Med 1989; 82 : 81.

Brugger A. Les syndromes vertébraux radiculaires et pseudo-radiculaires. Vol.1 et 2. Acta Rheumatologica 1957; 18-19.

Buck CA, Dameron FB, Dow MJ, Skowlund HV. Study on normal range of motion in the neck utilizing a bubble goniometer. Arch Phys Med 1959; 40 : 390.

Burton CV. Percutaneous radiofrequency facet denervation. Appl Neurophysiol 1976-1977; 39 : 80-6.

Caillens JP, Jarrousse Y, Guibal C. Quoi de neuf dans l'immobilisation du tronc au cours de la lombalgie? In : Simon L, Rabourdin JP, éds. Lombalgies et médecins de rééducation. Paris : Masson; 1983. p. 203-7.

Caillens JP. L'arthrographie de l'épaule. Paris : Masson; 1974.

Cailliet R. Les lombalgies [traduction : Mezzana M]. Paris : Masson; 1977.

© 2009 Elsevier Masson SAS. Tous droits réservés

Cailliet R. Les névralgies cervicobrachiales [traduction : Boruchowitch G]. Paris : Masson; 1978.

Cailliet R. Neck and arm pain. Philadelphie : FA Davis; 1974.

Cailliet R. Soft tissue pain and disability. Philadelphie : FA Davis; 1977.

Caliot P, Cabanne P, Bousquet V, Midy D. A contribution to the study of the innervation of the sternocleidomastoid muscle. Anat Clin 1984; 6 : 21-8.

Cambier J. Complications neurologiques des manipulations cervicales. Presse Méd 1963; 71 (7) : 382-6.

Capesius P, Babin E. Radiculosaccography with water-soluble constrast media. New York, Berlin, Heidelberg : Springer Verlag; 1978.

Cardin H. Guérison et protection du dos. Chatou : Carnot; 2004.

Cardin H. Intérêt des mobilisations vertébrales dans le traitement des angors vertébrocoronariens. Ann Méd Phys 1960; 3 : 125-33.

Carrera GF. Lumbar facet arthropathy in computed tomography of the spine. Édimbourg : Churchill Livingstone; 1983.

Cassidy JD, Thiel HWK, Kirkaldy-Willis WH. Side posture manipulation for lumbar intervertebral disc herniation. Manipulative Physiol Ther 1994; 4 : 258-62.

Castellini AE, Goldstein LA, Chan DPK. Lumbosacral transitional vertebral and their relationship with lumbar extradural defects. Spine 1980; 5 : 489-97.

Chantraine A, Chapard R, Ludy JP, Bergues J, Gabay R. Tractions vertébrales par un cadre automoteur. Rhumatologie 1976; 28 : 227-30.

Chantraine A. Les tractions vertébrales. In : Simon L, Rabourdin JP, éds. Lombalgies et médecine de rééducation. Paris : Masson; 1983. p.167-75.

Chantraine A. Médecine physique. Paris : Masson; 1982.

Charnley J. Orthopedic signs in the diagnosis of disc protrusion. Lancet 1951; 186.

Chevrot A, Roudier M, Sellier N, Vallée C, Gires F, Wybier M, et al. Arthrographie des articulations lombaires postérieures. Intérêt diagnostique et thérapeutique dans les lombalgies et les sciatiques. Rhumat Pratique 1986; 4 : 1.

Chevrot A. Sciatique d'origine articulaire postérieure. Presse Méd 1988; 17 : 462.

Chopin D, Mahon J. Aspects évolutifs des scolioses à l'âge adulte. Rev Chir Orthop 1980; 67 Suppl 11.

Chrisman OD, Mittnacht A, Snook GA. A study of the results following rotating manipulation in the lumbar intervertebral syndrome. J Bone Joint Surg Am 1964; 46 : 517-24.

Christiansen C, Riis BJ, Rodbro P. Prediction of rapid bone loss in postmenopausal women. Lancet 1987, 1105-8.

Claustre J. Les syndromes canalaires du nerf sciatique. In : Simon L, éd. La sciatique et le nerf sciatique. Paris : Masson; 1980. p. 270-8.

Cloward RB. Cervical discography. Ann Surg 1959; 150 : 1052-64.

Cloward RB. The clinical significance of the sinu-vertebral nerve of the cervical spine in relation to the cervical disc syndrome. J Neurol Neurosurg 1960; 23 : 321-6.

Cloward RB. Treatment of ruptured lumbar intervertebral body fusion. J Neurosurg 1953; 10 : 154.

Coburn DF. Vertebral artery involvment in cervical trauma. Clin Orthop 1962; 24 : 61-3.

Codman EA. The shoulder. Boston : Thomas Todd; 1934.

Colachis SC, Worden RE, Bechtol CO, Strohm BR. Movement of the sacroiliac joint in the adult male : a preliminary report. Arch Phys Med Rehabil 1963; 44 : 490-9.

Collis OK, Ponsetti IV. Long-term follow-up of patients with idiopathic scoliosis not treated surgically. J Bone Joint Surg 1969; 51A : 425-45.

Colombo I. Le manipulazioni e le trazioni vertebrali. In : Farnetti P, éd. Terapia fisica e reabilitazione. Milan : A. Wasserman; 1965. p. 345-60.

Colombo I. Manuale di medicina ortopedica. Milano : Ghedini; 1988.

Comtet JJ, Chambaud D, Genety J. La compression de la branche postérieure du nerf radial. Une étiologie méconnue de certaines paralysies et de certaines épicondylalgies. Nouv Press Méd 1976; 5 (17) : 1111-4.

Copeman WSC, Ackerman WL. Oedema or herniations of fat lobules as a cause of lumbar and gluteal «fibrositis». Arch Int Med 1947; 79 : 22.

Cote P, Cassidy JD, Carroll LJ, Kristman V. The annual incidence and course of neck pain in the general population. A population-based color study. Pain 2004; 112 : 267-73.

Courtilon A, Nys A, Heuleu JN. Essai contrôlé des rééducations lombaires dans la lombalgie chronique. Ann Read Méd Phys 1987; 30 (1) : 1-20.

Cousteau JP. Médecine du tennis. Paris : Masson; 1982.

Crock HV, Deburge A. Anatomie du canal radiculaire et des foramens intervertébraux. Lombalgies et lombosciatiques. Cahiers d'enseignement de la SOFCOT. Paris : Expansion Scientifique; 1997. p. 114-8.

Crock HV. Normal and pathological anatomy of the lumbar spinal nerve root canals. J Bone Joint Surg 1981; 63 (13) : 487-90.

Cyriax EF. Collected papers on mechano-therapeutics. Londres : John Baie; 1924.

Cyriax EF. On various conditions that may simulate the referred pain of visceral disease and a consideration from the point of view of cause and effect. Practionner 1919; 102 : 314-432.

Cyriax JH. Indications for and against manipulation. In : Beiträge zur manuellen Therapie. Stuttgart : Hippocrates Verlag; 1959.

Cyriax JH. Lumbago. The mechanism of dural pain. Lancet 1945; 427-8.

Cyriax JH. Pros and cons of manipulation. Lancet 1964; 571-3.

Cyriax JH. Rheumatism and soit tissue injuries. Londres : Hamish Hamilton; 1960.

Cyriax JH. The pathology and treatment of tennis elbow. J Bone Joint Surg 1936; 28A : 921-40.

D'Ornano J, Conrozier T, Bossard D, Bochu M, Vignon E. Effet des manipulations vertébrales sur la hernie discale lombaire. Rev Méd Orthop 1990; 19 : 21-5.

Danforth MS, Wilson PD. The anatomy of the lumbosacral region in relation to sciatic pain. J Bone Joint Surg 1925; 7 : 109-60.

De Palma AF. Degenerative changes in the sternoclavicular and acromioclavicular joints in various decades. Springfield : CC Thomas; 1957.

© 2009 Elsevier Masson SAS. Tous droits réservés

Deburge A. Sciatique par sténose du canal lombaire. Presse Méd 1984; 13 (16) : 973.

Decoulx P, Rieunau G. Les fractures du rachis dorsolombaire. Rev Chir Orthop 1958; 44 : 232-44 et 1959; 45 : 237-94.

Decroix G, Waghemacker R, Nicolas G, Massol P. Grailles MA. Electronystagmographie et cupulométrie, moyen objectif d'évaluation sémiologique et de contrôle d'efficacité des manipulations vertébrales. Ann Med Phys 1965; 8 : 3-15.

Degrave J. Injection intradiscale d'aprotinine en ambulatoire. Rev Méd Orthop 1987; 8 : 3-5.

Delcambre B., Catanzariti L, Meurin D. Les cervicalgies dites communes. Paris : Medicorama (Lab. Dausse) n° 224; 1977.

Delmas A, Fonction sacro-iliaque et statique du corps. Rev Rhum 1950; 17 : 475-81.

Denslow JS, Korr IM, Krems AD. Quantitative studies of chronic facilitation in human motor neurone pools. Am J Physiol 1947; 705 : 229-38.

Denslow JS. Pathophysiologic evidence of the osteopathic lesion : the known, unknown, and controversial. J Am Osteop Ass 1975; 75 : 415-21.

Depassio L. L'exercice illégal des thérapeutiques manuelles [thèse]. Lyon; 1975.

Depoorter AE. Indications et contre-indications des manipulations vertébrales. In : Comptes rendus du 4e Congrès international de médecine physique. Amsterdam : Excerpta Medica; 1966. p. 150-5.

Derbolowsky U. Chirotherapie. Ulm Donau : Karl F. Haug Verlag; 1962.

Deyo RA, Tsui-Wu Y. Descriptive epidemyology of low-back pain and its related medical care in the United States. Spine 1987; 12 : 754-7.

Dolto B. La notion de poutre composite dans le traitement des lombalgies. Ann Méd Phys 1973; 16 : 77-94.

Dolto B. Le corps entre les mains. Paris : Hermann; 1976.

Dolto B. Pelvis, plaque tournante entre le tronc et les membres. Ann Méd Phys 1967; 10 : 337-47 et 1968; 11 : 406-15.

Dorr WM. Nochmals zu den Menisci in den Wirbelgelenken. Z Orthop 1962; 96 : 457-61.

Dorr WM. Uber die Anatomie der Wirbelgelenke. Arch Orthop Unfall-Chir 1958/1959; 50 : 222-34.

Douglas WJ. La pratique et les résultats du travail ostéopathique. Rev Rhum 1948; 11 : 351-4.

Drevet JG, Auberge TH, Lelong C, Carpentier P, Phelip X. Pressions intradiscales aux étages L4-L5 et L5-S1 et discectomies percutanées. Rev Méd Orthop 1989; 16 : 58.

Drevet JG, Phelip X, Kern G, Stoebner P, Chirossel JP. Échotomographie musculaire. Approche étiologique de certaines lombalgies. Rev Rhum Mal Ostéoartic 1985; 52 : 397-402.

Drevet JG. École du dos. Rev Rhum 1985; 37 : 137-40.

Dreyfuss P, Tiblietti C, Dreyer SI. Thoracic zygopophyseal joint pain patterns. Spine 1994; 19 (7) : 807-11.

Duc M, Coqueron M. Les céphalées des spasmophiles. Rev Méd Orthop 1985; 2 : 13-7.

Duc M, Duc ML, Leichtmann GA. L'excrétion urinaire des catécholamines et de l'acide vanylmandélique au cours de la spasmophilie. Sem Hôp Paris 1973; 49 (22) : 1603-10.

Duc M, Duc ML, Leichtmann GA. La spasmophilie maladie fonctionnelle. Ann Méd Nancy 1982; 21 : 763-9.

Dumont F, Jattiot F, Monière J, Valat JP. Rachialgies d'origine viscérale; 39 observations. Rev Med Orthop 1995; 42 : 18-22.

Dunne JW, Conacher GN, Khangure M, Harper CG. Dissecting anneurysm of the vertebral arteries following cervical manipulation : a case report. J Neurol Neurosurg Psychiatry 1987; 3 : 348-53.

Dupeyron A, Vautravers P, Lecocq J, Isner-Horobeti ME. Évaluation de la fréquence des accidents liés aux manipulations vertébrales à partir d'une enquête rétrospective réalisée dans quatre départements français. Ann Réadapt Méd Phys 2003; 46 (1) : 33-40.

Dupuis PR, Ken Yong HLNG, Cassidy J, Kirkaldy Willis WH. Radiologic diagnosis of degenerative lumbar spinal instability. Spine 1985; 10 : 262-79.

Durey A, Boeda A. La pubalgie du sportif. Prat Méd 1983 : 38 : 41-6.

Durey A, Gaudinat R, Troisier O. Le syndrome des « deux bouts » de la clavicule. In : Simon L, Rodineau J, éds. Épaule et médecine de rééducation. Paris : Masson; 1984.

Dreyfuss P, Tiblietti C, Dreyer SI. Thoracic zygopophyseal joint pain patterns. Spine 1994; 19 (7) : 807-811.

Dwyer A, Aprill C, Bogduk N. Cervical zygapophyseal joint pain patterns. A study in normal volunteers. Spine 1990; 15 : 453-7.

Ectors L, Achslogh J, Saintes MJ. Les compressions de la moelle cervicale. Paris : Masson; 1960.

Edmeads J. The cervical spine and headache. Neurology 1998; 39 : 1292.

Edmeads J. Céphalées d'origine cervicale. Rev Prat 1990; 5 : 399-402.

Edmeads J. Headaches and head pains associated with diseases of the cervical spine. Med Clin North Am 1978; 62 : 533-44.

Egund N, Olsson TH, Schmid H, Selvik G. Movements in the sacroiliac joints demonstrated with roentgen stereophotogrammetry. Acta Radiol (Diagn) (Stockh) 1977; 19 : 833-46.

Emminger E. Die Anatomie und Pathologie des blockierten Wirbelgelenkes. Hippokrates 1967; 38 : 253.

Emminger E. Les articulations interapophysaires et leurs structures méniscoïdes vues sous l'angle de la pathologie. Ann Méd Phys 1972; 15 : 219-37.

Engel R, Bogduk N. The menisci of the lumbar zygapophyseal joints. J Anat 1982; 135 : 795-809.

Epstein JA, Epstein BS, Rosenthal AD, Carrus R, Lavine LS. Sciatic caused by nerve root intrapment in the lateral recess. J Neurosurg 1972; 36 : 584-9.

Ernst E. Chiropratic spinal manipulation for neck pain. J Pain 2003; 4/8 : 417-21.

Evans R, Bronfort G, Bittel S. A pilot study for a randomized clinical trial assening chiropratic care, medical care and self-care education for acute and subaltern neck pain. J Manip Physiol Ther 2003; 26/7 : 403-11.

Falconer MA, McGeorge M, Begg AG. Observations on the cause and mechanism of symptom-production in sciatica and low-back pain. J Neurol Neurosurg Psychiatry 1948; 11 : 13.

Falla D, Rainoldi A, Merletti R, Jull G. Myoelectric manifestations of sterno-cleido-mastoidien and anterior scalene muscle fatigue in chronic neck pain patients. Clin Neurophysiol 2003; 114 : 488-95.

© 2009 Elsevier Masson SAS. Tous droits réservés

Farabeuf LH. Sur l'anatomie et la physiologie des articulations sacro-iliaques avant et après la symphysectomie. Ann Hyg Obstet 1894; 41 : 407-20.

Farfan HF, Sullivan JD. The relation of facet orientation to intervertebral disc failure. Can J Surg 1967; 10 : 179-85.

Farfan HF. Mechanical disorders of the low back. Philadelphie : Lea & Febiger; 1977.

Fassio JP, Bouvier JP, Ginestie JF. Dénervation articulaire postérieure percutanée et chirurgicale. Rev Chir Orthop 1981; 67 Suppl II : 131-6.

Fauchet R. Les sciatiques de l'enfant. In : Simon L, éd. La sciatique et le nerf sciatique. Paris : Masson; 1980.

Fauchet R. Localisation lombaire de la maladie de Scheuermann. In : Simon L, Rabourdin JP, éds. Lombalgie et médecine de rééducation. Paris : Masson; 1983.

Favarel-Garrigues JC. Accidents des anesthésiques locaux. Concours Méd 1980; 102 : 6539-40.

Feinstein B, Langston J, Jameson RM, Schiller F. Experiments of pain referred from deep somatic structures. J. Bone Joint Surg 1954; 36 A : 981-987.

Fernstrom V. Discography studies of ruptured lumbar intervertebral discs. Acta Chir Scand 1960; 258 Suppl.

Ferry A, Hubert F, Glorgi CH, Schmitt D, Sommelet J. Le syndrome du corset plâtré (the cast syndrom). Am Méd Nancy Est 1981; XX (5).

Fielding JW, Hawkins RI. Atlanto-axial rotatory fixation. J Bone Joint Surg 1977; 59A : 37-44.

Fielding JW. Cineroentgenography of the normal cervical spine. J Bone Joint Surg 1957; 39A : 1280-8.

Finneson BE. Low-back pain. Philadelphie, Toronto : JB Lippincot Compagny; 1973.

Fischer AE. Uber die Epicondylitis und Styloidesneuralgie, ihre Pathogène und zweckmàssige Therapie. Arch F Klin Chir 1923; 125 : 749.

Ford RF, Clark D. Thrombosis of the basilar artery with softening in the cerebellum and brain stem due to manipulation of the neck. Johns Hopkins Hosp Bull 1956; 98 : 37-42.

Forest AJ, Wolkind SN. Masked depression in men with low-back pain. Rheumatol Rehabil 1974; 13 : 148.

Frachon M. Les accidents neurologiques des manipulations cervicales [thèse]. Lyon; 1981.

Franceshi de Marchi G. Intervertebral articulations. An anatomo-histological study. Clinica Ortopedica 1963; 15 : 26-33.

Françon F, Fabre M. La coccygodynie. Rhumatologie 1963; 15 : 35.

Françon F. L'épicondylalgie. In : Deuxième série de conférences cliniques de rhumatologie pratique. Paris : Vigot; 1949.

Freeman MAR, Wyke BD. The innervation of the knee joint. An anatomical and histological study in the cat. J Anat 1967; 101 : 505-32.

Freudenberg GH. Contribution à l'étude du blocage des apophyses articulaires de la charnière lombosacrée [thèse]. Paris; 1967.

Friedenberg ZB, Edeiken J, Spencer M, Tolentino SC. Degenerative changes in cervical spine. J Bone Joint Surg 1959; 41A : 61-70.

Friedenberg ZB, Miller WT. Degenerative disc desease of the cervical spine. J Bone Joint Surg 1965; 47-4 : 1231.

Friedman A, Desolapool P, von Storch TJ. Tension headache. JAMA 1953; 757 : 174-80.

Frykholm R. Cervical nerve root compression resulting from disk degeneration and root sleeve fibrosis. Acta Chir Scand 1951; 160 Suppl.

Frykholm R. Deformities of dural pouches and strictures of dural sheaths in the cervical région producing nerve root compression. J Neurosurg 1947; 4 : 403.

Garcia JL. Les dérangements intervertébraux mineurs de siège cervical supérieur. Étude de leur rôle dans certaines céphalées [thèse]. Reims; 1977.

Garcia JL. Rôle du rachis cervical dans la genèse de certaines céphalées chroniques. Rhumatologie 1980; 32 (4) : 115-24.

Garden RS. Tennis elbow. J Bone Joint Surg 1961; 436 : 100-6.

Gardner RC. Tennis elbow : diagnostics, pathology and treatment. Clin Orthop 1970; 72 : 248-53.

Gatto R. Diagnostic thermographique des céphalées cervicales. Acti delli XI Congresso National Medicina Fisica, Bari, 1979.

Genant HK, Cann CE, Ettinger B, Gordon GS. Quantitative computed tomography of vertebral spongiosa : a sensitive method for detecting early bone loss after oophorectomy. Ann Intern Med 1982; 97 : 699-705.

Ghormley RK. Low back pain with special reference to the articular facets with presentation of an operative procedure. JAMA 1933; 101 : 1773-7.

Giles LGF, Taylor JR, Cockson A. Human zygapophyseal joint synovial folds. Acta Anat (Basel) 1986; 126 : 110-4.

Giles LGF, Taylor JR. Intra-articular synovial protrusions in the lower lumbar apophyseal joints. Bull Hosp Joint Dis 1982; 42 : 248-55.

Gillot C. Confrontations entre certaines variétés de lombalgies et les dispositifs anatomiques rachidiens. Ann Méd Phys 1972; 15 (2) : 246-56.

Gillot C. Éléments d'anatomie. Paris : Flammarion; 1966.

Gitelman R. Biomechanical disorders of the lumbar spine and pelvis. In : Haldeman S, éd. Modern developments in principles and practice of chiropractic. New York : Appleton-Century-Crofts; 1980.

Glover JR, Morris J, Khosla T. Back pain; a randomized clinical trial of rotational manipulation of the trunk. Clin Sel 1973; 3 (1).

Glover JR. Arthrography of the joints of the lumbar vertebral arches. Orthop Clin North Am 1977; 81 : 37-42.

Glover JR. Back pain and hyperesthesia. Lancet 1960; 1165-9.

Godebout J de, Ster I, Hubert MN, Barrault JJ. Diagnostic clinique des paralysies crurales. In : Simon L, éd. Actualités en rééducation fonctionnelle. Paris : Masson; 1977.

Godlewski S, Dry J. Les anomalies congénitales de la charnière cervico-occipitale. Paris : Expansion Scientifique Française; 1964. p. 54.

Godlewski S. Les anomalies congénitales de la jonction craniorachidienne. Ann Méd Phys 1966; 9 : 224-50.

Goes H de, Silva O. The radiohumeral meniscus and its responsability to tennis elbow. Arch Inter-American Rheumat 1960; 3 : 582.

Goldie I. Epicondylitis lateralis humeri (Epicondylalgia or tennis elbow). A pathogenetical study. Acta Chir Scand 1964; 339 Suppl.

Goldwaith JE. The lumbosacral articulation : an explanation of many cases of lumbago, sciatica and paraplegia. Boston Med Surg 1911; 164 : 365.

© 2009 Elsevier Masson SAS. Tous droits réservés

Gonon JP, Dimnet J, Carret JP, de Mauroy JC, Fischer LP, de Morgues G. Utilité de l'analyse cinématique de radiographies dynamiques dans le diagnostic de certaines affections de la colonne lombaire. In : Simon L, Rabourdin JP, éds. Lombalgies et médecine de rééducation. Paris : Masson; 1983.

Gonon P. Étude biomécanique de la colonne dorsolombaire de D10 à S1 (Études mécaniques de certaines méthodes d'ostéosynthèses postérieures) [thèse]. Lyon; 1975.

Good MG. Die primare Rolle der Muskulatur in der Pathogenese der rheumatischen Krankenheit und die therapeutische Losung des Rheumaproblems. Med Klin 1957; 13 : 450.

Gouaze A, Neuroanatomie clinique. 3e éd. Paris : Expansion Scientifique Française; 1988.

Gough JG, Koepke GH. Electromyographic determination of motor root levels in erector spinal muscles. Arch Phys Med 1966; 47 : 9.

Gourjon A, Juvin P. Le syndrome cellulo-téno-myalgique de Maigne. Cinésiologie 1975; 58 : 60-4.

Gourjon A, Juvin P. Traitement local du syndrome cellulo-téno-myalgique de Maigne. Cinésiologie 1978; 67 : 89-96.

Gourjon A. De certaines modifications tissulaires, peau et muscles dans les sciatiques radiculaires chroniques [thèse]. Paris; 1974.

Goussard JC, Halmagrand N, Maigne JY, Maigne R. Étude de la sensibilité de l'épicondyle chez le cervicalgique chronique. Ann Réad Méd Phys 1987; 30 : 65-8.

Grange L, Godin P, Trocme C, Morel F, Juvin R. Inflammation discale, aspects biochimiques et perspectives thérapeutiques. Rev Méd Vertébrale 2003; 10 : 22-7.

Greenman PH. Concepts and mechanism of neuro-muscular functions. Berlin, Heidelberg, New York, Tokyo; Springer Verlag; 1984.

Gregersen GG, Lucas DB. An in-vivo study of axial rotation of the human thoraco-lumbar spine. J Bone Joint Surg 1967; 49A : 247.

Grieve GP. Common vertebral joint problems. Édimbourg, Londres, Melbourne, New York : Churchill-Livingstone; 1981.

Grieve GP. Modern manual therapy of the vertebral column. Édimbourg, Londres, Melbourne, New York : Churchill-Livingstone; 1986.

Grimes PF, Massie JB, Garfin SR. Anatomic and biomechanical analysis of the lower lumbar foraminal ligaments. Spine 2000; 16 : 2009-14.

Grisel P. Énucléation de l'atlas et torticolis nasopharyngien. Press Méd 1930; 38 : 50.

Grossiord A, Held JP. Médecine de rééducation. Paris : Flammarion; 1981.

Grossiord A. Les accidents neurologiques des manipulations. Ann Méd Phys 1966; 9 : 283-99.

Grubber SA, Lipscomb HJ, Bonner-Guilford W. The relative value of lumbar roentgenograms, metrizamide, myelography and discography in the assessment of patients with chronic low back syndrome. Spine 1987; 12 : 282-6.

Guigui P. Évolution à long terme des sténoses lombaires dégénératives après traitement chirurgical. Rev Med Orthop 1999; 57 : 43.

Guilleminet M, Stagnara P. Rôle de l'entorse vertébrale dans les rachialgies. Presse Méd 1952; 60 : 1274-8.

Gunn CC, Milbrandt WE. Early and subtle signs in low back sprain. Spine 1978; 3 : 267-81.

Guntz M. Nomenclature anatomique illustrée. Paris : Masson; 1975.

Gutmann G. Die Chirotherapie. Hippokrates 1963; 17 : 685-92.

Hackett GS. Ligament and tendon relaxation treated by prolotherapy. Springfield : Charles C. Thomas; 1958.

Hadley LA. Accessory sacro-iliac articulations. J Bone Joint Surg 1952; 43A : 247-61.

Hadley LA. Anatomico-roentgenographic studies of the spine. Springfield : Charles C. Thomas; 1976. p. 175.

Hagen KB, Thune O. Work incapacity from low-back pain in the general population. Spine 1998; 23 : 2091-5.

Haldeman S, Rubinstein SM. Cauda equina syndrome in patients after manipulation of the lumbar spine. Spine 1992; 17 : 1496-73.

Haldeman S. Clinical basis for discussion of mechanisms of manipulative therapy. In : Korr I, éd. Neurobiologic mechanisms of manipulative therapy. New York : Plenum Press; 1978.

Haldeman S. Modern developments in the principles and practice of chiropractic. New York : Appleton-Century-Crofts; 1980.

Haldeman S. Modern developments in the principles and practise of chiropractic. New York : Appleton-Century-Crofts; 1980.

Halmagrand N, Gourjon A, Groussard JC, Maigne JY. Infiltration épidurale par le hiatus sacro-coccygien. Rev Méd Orthop 1987; 7 : 13-7.

Halmagrand N, Seror P, Bedos H. Douleur lomboabdominale d'origine discale L5-S1, traitée par nucléolyse. À propos d'un cas. Rev Méd Orthop 1985; 3 : 29-32.

Hansen K, Schliack H. Segmentale Innervation. Stuttgart : Georg Thieme Verlag; 1962.

Happey E, Horton AG, Macrae TP, Nayler A. Preliminary observations concerning the fine structure of the intervertebral disc. J Bone Joint Surg 1964; 46B : 563-7.

Heikel H. Symptômes de la plante du pied. Acta Orthop Scand 1965; 36 (4) : 464-70.

Held JP. Les atteintes de l'axe cérébrospinal au cours des traumatismes cervicaux mineurs. Ann Méd Phys 1965; 8 : 13-23.

Held JP. Pièges et dangers des manipulations cervicales en neurologie. Ann Méd Phys 1966; 9 : 251-60.

Held J.B. Plerrot-Deseilligny E, Rodineau J. Le devenir des sciatiques paralysantes opérées et non opérées. Ann Méd Phys 1969; 4 : 394-408.

Herbert JJ. Lombalgies. Étude mécanique. Traitements orthopédiques et chirurgicaux. Rhumatologie 1953; 5 : 295-337.

Hérisson C, Touchon J, Besset A, Billiard M, Simon L. Fibrosite et perturbations du sommeil. Ann Réad Méd Phys 1988; 31 : 177-86.

Heuleu JN, Auge R. La massokinésitherapie dans les cervicalgies. Encycl Méd Chir (Elsevier, Paris) 26204 C10-4.3.05. Kinésithérapie.

Hijikata S. A method of percutaneous nuclear extraction. J Toden Hospital 1975; 5 : 39.

Hiroshi T, Toru S, Yukikazu O, Mituo M, Yayoi O, Terutaka K. Inflammatory cytokines in the herniated disc of the lumbar spine. Spine 1996; 21 (2) : 218-24.

© 2009 Elsevier Masson SAS. Tous droits réservés

Hirsch C, Ingelmark BE, Miller M. The anatomical basis for low-back pain. Acta Orthop Scand 1963; 33 : 1-17.

Hirsch C, Schajowicz F. Studies on structural changes in the lumbar annulus fibrosus. Acta Orthop Scand 1952; 22 : 184-230.

Hirsch CS, Paulson S, Sylven B. Snellman O. Biophysical and physiological investigations on cartilage and other mesenchymal tissues : characteristics of human nuclei pulposi during aging. Acta Orthop Scand 1953; 22 : 175-83.

Hirschberg GC, Froestscher L, Naiem F. Iliolumbar ligament syndrome as a common cause of low-back pain. Arch Phys Med Rehab 1979; 60 : 415-9.

Hohmann G. Tennisellenbogen. Verl Dtsch Orthop Ges 1927; 21 : 349-54.

Holt EP. Fallacy of cervical discography. J Ann Med Ass 1964; 188 : 799.

Holt EP. The question of lumbar discography. J Bone Joint Surg 1968; 50A : 720-6.

Hovelacque A. Anatomie des nerfs crâniens et rachidiens et du système grand sympathique. Paris : Doin; 1927.

Hovelacque A. Le nerf sinuvertébral. Ann Anat Path Méd Chir 1925; 2 : 435-43.

Hunter GA. Non-traumatic displacement of the atlanto-axial joint. J Bone Joint Surg 1968; 500 : 44.

Illouz G, Limon J. L'épicondylalgie. Étude de 130 cas. Notes préliminaires sur l'électrodiagnostic. Ann Méd Phys 1974; 2 (17) : 214-24.

Imman VT, Saunders JB. Anatomicophysiological aspects of injuries to the intervertebral disc. J Bone Joint Surg 1947; 29 : 461.

Imman VT, Saunders JB. Referred pain from skeletal structures. J Nerv Ment Dis 1944; 99 : 660-7.

Ingelrans P, Oberthur H. Les arthrites chroniques sacro-iliaques non tuberculeuses. Rev Orthop 1949; 35 : 5.

Inoue H. Three dimensional observation of collagen framework of intervertebral discs in rats, dogs and humans. Arch Histol Jpn 1973; 36 : 39-56.

Isch F. L'apport de l'électromyographie dans l'étude du fonctionnement des muscles paravertébraux chez l'individu normal et le scoliotique. Kinésithérapie Scientifique 1971; 79 : 7-11.

Jackson HC, Winkelmann RK, Bickel WH. Nerve endings in the human lumbar spinal column and related structures. J Bone Joint Surg 1966; 48A : 1272-81.

Jackson RP, Simmons EH, Stripinis D. The incidence and severity of back pain in adult idiopathic scoliosis. Spine 1983 : 8 : 749-56.

Jan M. Indications chirurgicales de l'arthrose vertébrale cervicale. Cah Méd Lyonnais 1983; 16 : 951-9.

Janel M. Hyperexcitabilité neuromusculaire et céphalées d'origine cervicale. Intérêt des manipulations cervicales [thèse]. Nancy; 1983.

Jayson MIV. The lumbar spine and back pain. 2e éd. Turnbridge Wells, Kent : Pitman Medical; 1980.

Jesel M, Wasser PH, Hirsch E, Foucher G. Constatations neurologiques et électrologiques chez 36 patients atteints d'une épicondylalgie chronique. Ann Read Méd Phys 1986; 1 (29) : 47-56.

Jesel M. Cervicobrachialgies graves d'origine discale. Intérêt du traitement chirurgical. Ann Méd Phys 1982; 1 : 111-8.

Jesel M. Les algies cervicales, cervicobrachiales aiguës d'origine radiculaire ou myélopathique. In : Cervicalgies non traumatiques en 1989. Édition française du JAMA 1989; numéro hors série.

Jesel M. Technique de stimulodétection avec détection de la réponse musculaire évoquée par aiguille électrode en dérivation bifilaire. Lyon Méd 1984; 17 : 211-6.

Johnson BA, Schellhas KP, Pollei SR. Epidurography and therapeutic epidural injections : technical considerations and experience with 5334 cases. AJNR 1999; 20 (4) : 697-705.

Johnston HM. The cutaneous branches of the posterior primary divisions of the spinal nerves and their distribution in the skin. J Anat Phys 1908; 43 : 80-92.

Judovich B, Bates W. Pain syndromes. 3e éd. Philadelphie : FA Davis; 1954.

Jung A, Brunschwig A. Recherches histologiques sur l'innervation des corps vertébraux. Presse Méd 1932; 40 : 316.

Jung A, Kehr P. Pathologie de l'artère vertébrale et des racines nerveuses. Paris : Masson; 1972.

Jung AM. Du syndrome cervicocéphalique dans les arthroses et traumatismes du rachis cervical. Cinésiologie 1972; 47 : 49-82.

Junghanns H. Die anatomischen Besonderheiten des 5. Lendenwirbels und der letzten Lendenbandscheibe. Arch Orthop Unfall-Chir 1933; 33 : 2.

Junghanns H. Die insufficientia intervertebralis und ihre Behandlungsmoglichkeiten. In : Beitrage zur manuellen Therapie. Stuttgart : Hippokrates Verlag; 1959.

Junghanns H. Die patho-physiologishen Grundlagen fur die manuelle Wirbelsaulentherapie. In : Comptes rendus du 4e Congrès international de médecine physique. Amsterdam : Excerpta Medica; 1966. p. 141-4.

Junghanns H. Erkennung und Behandlung versebragener Krankheiten. Méd Klin 1958; 208-13 et 252-6.

Jurmand SH. Les injections péridurales de corticoïdes dans le traitement des lombalgies et des sciatiques d'origine discale. Rev Rhum 1973; 40 : 471-64.

Juvin R, Dubos G, Chirossel PJ, Richard J. Des cervicalgies pièges chez le sujet âgé : les fractures méconnues de l'odontoïde. Rev Méd Orthop 1985; 1 : 3-7.

Kahn MF. Réflexions sur les aspects médicolégaux des lombalgies. Rev Rhum 1973; 40 : 733-9.

Kahn MF. Le syndrome polyalgique idiopatique diffus. Concours Méd 1988; 110 : 1119-22.

Kahn MF. Medicolegal aspects of backache. Rev Rhum 1973; 733-9.

Kahn MF. Les critères de la fibromyalgie. Une étude critique. Rev Rhum 2003; 70 (4); 292-4.

Kahn MF. Forme «enthésalgique» du rhumatisme psoriasique. Rev Rhum 2002; 69 : 653.

Kahn MF, Audisio F. La polyenthésopathie (fibrositis). In : L'Actualité rhumatologique 1981. Paris : Expansion Scientifique Française; 1981.

Kahn MF, Chamot AM, Benhamou CL. Syndrome synovite, acne, pustulose, hyperostose, ostéite Sapho, In: L'Actualité rhumatologique 1989. Paris: Expansion Scientifique Française, 1989. p. 138-148.

Kapandji IA. Physiologie articulaire. Paris : Maloine; 1980.

© 2009 Elsevier Masson SAS. Tous droits réservés

Kaplan E. Treatment of tennis elbow by denervation. J Bone Joint Surg 1959; 41A : 147-51.

Keegan JJ, Garrett FD. The segmental distribution of the cutaneous nerves. Anat Rec 1948; 102 : 409-37.

Keegan JJ. Dermatome hypoalgesia with posterolateral herniation of lower cervical intervertebral disc. J Neurosurg 1947; 4 : 115.

Keller G. Die Bedeutung der Veranderungen an den kleinen Wirbelgelenken als Ursache des lokalen Ruckenschmerzes. Auswertung der histologischen Bijll Befunde. Z Orthop 1953; 83 : 517-47.

Kellgren JH. On the distribution of pain arising from deep somatic structures with charts of segmental pain areas. Clin Sci 1939; 4 : 35-46.

Kellgren JH. The anatomical source of back pain. Rheumatol Rehabil 1977; 16 : 3-12.

Kenesi C. Traitement chirurgical de l'épicondylalgie par désinsertion des épicondyliens, résection de l'apophyse et section du ligament annulaire. Ann Réad Méd Phys 1986; 29 (2) : 163.

Kerr FWL. A mechanism to account for frontal headache in cases of posterior fossa tumours. J Neurosurg 1961; 18 : 605-9.

Kerr FWL. Central relationship of trigeminal and cervical primary afferents in the spinal cord and medulla. Brain Res 1972; 43 : 561-72.

Kerr FWL. Craniofacial neuralgias. In : Bonica J, éd. Advances in pain research and therapy. Vol.3. New York : Raven Press; 1979.

Kerr FWL. Evidence for a peripheral etiology of trigeminal neuralgia. J Neurosurg 1967; 26 : 168-74.

Keyes DC, Compere EL. The normal and pathological physiology of the nucleus pulposus of the intervertebral disc : anatomical, clinical and experimental study. J Bone Joint Surg 1932; 14 : 897.

Kleyn A de, Nieuwenhuyse P. Schwindelinfalb und Nystagmus bei einer bestimmten Stellung des Kopfes. Acta Oto-Laryng (Stockh) 1927; 11 : 155.

Koes BW, van Tulder MW, Ostelo R, Waddel G. Clinical guidelines for the managment of low-back pain in primary care : an international comparison. Spine 2001; 26 : 2504-13.

Kolher R. Contrast examination of lumbar inter spinous liigaments. Acta Orthop Scand 1962; (suppl 55) : 1.

Koppel HP, Thompson WAL. Peripheral entrapment neuropathies. Baltimore : William & Wilkins; 1963.

Korr IM. Bases physiologiques de l'ostéopathie. 2e éd. Paris : Maloine; 1982.

Korr IM. Clinical significance of the facilitated state symposium on the functionnal implications of segmental facilitation. J Am Osteopath Assoc 1955; 54 : 265-82.

Korr IM. Neurobiologic mechanisms in manipulative therapy. New York : Plenum Publishing; 1978.

Kos J, Wolf J. Les ménisques intervertébraux et leur rôle possible dans les blocages vertébraux. Ann Méd Phys 1972; 75 : 203-18.

Kostuik JP, Bentivoglio J. The incidence of low-back pain in adult scoliosis. Spine 1981; 6 : 268-72.

Kottke FJ, Mundale MO. Range of mobility of the cervical spine. Arch Phys Med 1959; 40 : 379.

Kraemmer J, Laturnus H. Lumbar intradiscal instillations with Aprotinine. Spine 1982; 7 : 73-4.

Lacapère J, Guérin CL. Algies cervicobrachiales et angor. Monde Méd 1957; 1000 : 209.

Lacapère J, Maigne R. Présentation d'un serre-tête pour tractions cervicales. Rev Rhum 1957; 24 : 299.

Lacapère J. Névralgie cervicobrachiale. Sem Hôp Paris 1950; 26; 2685-90.

Lacapère J. Rhumatismes et syndromes radiculaires douloureux. Rev Rhum 1933; 20 : 1.

Lagarrigue J, Lazorthes G. Physiopathologie des douleurs rachidiennes mécaniques : rôle des connexions centrales des voies nociceptives. Rev Méd Orthop 1989; 17 : 3-6.

Lamy C, Farfan HF. Vertebral body shockabsorber to the spine. J Bone Joint Surg 1976; 500 (1) : 141.

Laroche G, Meurs-Blatter L. Sur quelques erreurs graves par méconnaissance de la cellulite. Presse Méd 1941; 42-43 : 521-3.

Lassale B, Benoist M, Morvan G, Massare C, Deburge A, Cauchoix J. Sténose du canal lombaire. Étude nosologique et sémiologique. À propos de 163 cas opérés. Rev Rhum 1983; 50 : 39-45.

Lavezzari R. L'ostéopathie. Paris : Doin; 1949.

Lavezzari R. Ulcération gastrique post-traumatique, guérison par l'ostéopathie. Homéopathie Fr 1951; 1 : 90-3.

Lavezzari R. Une observation d'artérite oblitérante. Homéopathie Fr 1949; 10 : 462-4.

Lavignolle B, Senegas J, Guérin J, Barat M. Dégénérescence discale, syndrome des facettes et rhizolyse percutanée. Ann Méd Phys 1982; 25 : 255-62.

Lavignolle B, Vital JM, Senegas J, Destandau J, Toson Q, Bouyx P, et al. An approach to the functional anatomy of the sacro-iliac joints in vivo. Anat Clin 1983; 5 : 169-76.

Lavignolle B, Guérin J. Rôle de l'hyperpression veineuse en pathologie rachidienne. Rev Med Orthop 1993; 32 : 33-38.

Lazareth JP. Traitement des lombalgies chroniques par thermocoagulation percutanée des articulations postérieures. À propos de 55 cas [thèse]. Paris; 1987.

Lazennec JY, Saillant G. Les apophyses articulaires lombaires : réflexions anatomiques. Rachis 1996; 8 (6) : 309-11.

Lazorthes G, Espagno J, Arbus L, Lazorthes Y, Zadeh O. Pathogénie, urgence chirurgicale et pronostic des sciatiques paralysantes. Ann Méd Phys 1969; 12 (4) : 388-93.

Lazorthes G, Espagno J, Arbus L, Lazorthes Y, Zadeh O. Sciatiques paralysantes. Pathogénie, urgence chirurgicale et pronostic. Ann Med Phys 1969.

Lazorthes G, Gaubert J. Le syndrome de la branche postérieure des nerfs rachidiens. Presse Méd 1956; 64 : 2022.

Lazorthes G, Gaubert J. Les innervations des articulations vertébrales interapophysaires. In : Compte rendu de l'association des anatomistes (43e réunion), Lisbonne, 1956. p. 488-94.

Lazorthes G, Zadeh J. Constitution et territoire cutané des branches postérieures des nerfs rachidiens. Rev Méd Orthop 1987; 10 : 5-9.

Lazorthes G. Le système nerveux périphérique. Paris : Masson; 1971.

Lazorthes G. Les branches postérieures des nerfs rachidiens et le plan articulaire vertébral postérieur. Ann Méd Phys 1972; 15 : 192-203.

Le Go P, Maigne R, Toumit R. Le traitement des lombalgies et des sciatiques aiguës en médecine physique. Informations Méd SNCF 1956; 60 : 47.

© 2009 Elsevier Masson SAS. Tous droits réservés

Le Go P. De quelques phénomènes paravertébraux spontanés ou provoqués dans les affections viscérales. Déductions thérapeutiques [thèse]. Paris; 1934.

Le Goaer M. Intérêt du traitement sclérosant de Hackett dans les hyperlaxités ligamentaires vertébrales et sacro-iliaques post-traumatiques. Ann Méd Phys 1960; 6 : 162-6.

Le Goaer M. Techniques manipulatives de l'arrière-pied. Ann Méd Phys 1961; 4.

Le Viet D. Les syndromes canalaires du poignet typiques et atypiques. Rev Méd Orthop 1986; 5 : 5-13.

Ledoux M, Halmagrand N. Recherche d'une rééducation adaptée aux syndromes de la charnière dorsolombaire récidivants. Rev Méd Orthop 1986; 6 : 23-7.

Lee H, Nicholson LL, Adam RD. Cervical range of motion associations with subclinical neck pain. Spine 2003; 29 : 33-40.

Legorreta AP, Metz RD, Nelson CF, Ray S, Chernicoff HO, Dinubile NA. Comparative analysis of individuals with and without chiropractic coverage. Arch Intern Med 2004; 164 : 1985-92.

Lelong C, Drevet JG, Auberge TH, Phelip X. Manifestations cliniques et radiologiques des hernies discales antérieures lombaires. Rev Méd Orthop 1988; 12 : 51-4.

Lemaire V. Les infiltrations articulaires et périarticulaires des dérivés cortisoniques. Concours Méd 1982; 104 : 3239-45.

Leriche R. Effet de l'anesthésie à la novocaïne des ligaments et des insertions tendineuses dans certaines maladies articulaires. Gaz Hôp (Paris) 1930; 103 : 1294.

Lesage Y. Les manipulations des articulations périphériques. Cinésiologie 1984; 23 (97) : 363-430.

Lescure R. Étude critique d'un traitement par manipulation dans les algies d'origine rachidienne [thèse]. Paris; 1951.

Lescure R. Le pseudo-asthme infantile par insuffisance respiratoire mécanique. Ses caractéristiques et sa rééducation. Ann Méd Phys 1959; 1 : 57.

Levernieux J, Fossier J. Les tractions vertébrales sur la cervico-occipitalgie. Sem Hôp Paris 1959; 35 : 559-63.

Levernieux J. Les tractions vertébrales. Paris : Expansion Scientifique Française; 1961.

Lewin T, Moffet B, Viidik A. The morphology of the IBBE lumbar intervertebral joints. Acta Morphol Neerlando-Scandinavica 1962; 4 : 299-319.

Lewis K, Kellgren JH. Observations relating to referred pain, viscero-motor réflexes and other associated phenomena. Clin Sci 1939; 4 : 47.

Lewis T. Pain. New York : McMillan; 1942.

Lewit K. Beitrag zur reversiblen Gelenksblockierung Zeitschr. Orthop 1968; 105 : 150.

Lewit K. Manipulative therapy in rehabilitation of the motor system. Londres : Butterworth; 1985.

Lewit K. Manuelle Medizin im Rahmen der medizinis-chen Rehabilitation. Münich : Urban und M Schwarzenberg; 1977.

Lewit K. Manuelle Therapie. Leipzig : Johan Ambrosino Barth; 1973.

Lieou YC. Syndrome cervical postérieur et arthrite chronique de la colonne vertébrale cervicale. Étude clinique et radiologique [thèse]. Strasbourg; 1928.

Liveing E. On megrin. Sick headache and some alloed disorders a contribution to the pathology of nerve storms. Londres : J & A Churchill; 1873. p. 126-7.

Livingston WK. Pain mechanisms. A physiologic interpretation of causalgia and its related states. New York : McMillan; 1943.

Lora J, Long D. So-called facet denervation in the management of intractable back pain. Spine 1976; 1 : 121-6.

Louboutin JY, Chales G, Grosbois B, Pawlotsky Y. Les pseudo-lombalgies communes. Ann Méd Phys 1980; 2 : 146-9.

Louis R. Lombalgies et crénothérapie. In : Simon L, Rabourdin JP, éds. Lombalgies et médecine de rééducation. Paris : Masson; 1983.

Louyot P. Algies dorsales professionnelles. Sem Hôp Paris 1958; 34 : 2670-9.

Lovett RW. Lateral curvature of the spine and round shoulders. Philadelphie : Bilkeston Beard; 1907.

Luschnitz E, Riederberger I, Bauchspied B. Das roentgenologische Bild der Osteonecrosis pubica post traumatica. Fortschr Roentgen 1967; 1 (107) : 113-8.

Lynn B. Cutaneous hyperalgesia. Br Med Bull 1977; 33 (2) : 103-8.

Lynton GF, Gilles-James R, Taylor JR. Innervation of lumbar zygapophyseal joint synovial folds. Acta Orthop Scand 1987; 58 : 43-6.

Mackenzie J. Some points bearing on the association of sensory disorders and visceral disease. Brain 1983; 16 : 321-54.

Mackenzie J. Symptoms and their interpretation. 1re éd. Londres : Shaw & Sons; 1909.

Magnusson PB. Differential diagnosis of causes of pain in the lower back accompanied by sciatic pain. Ann Surg 1944; 119 : 878-91.

Maigne JY, Doursounian L, Touzard RC, Maigne R. Traitement chirurgical du syndrome des perforantes. Résultats sur quatre cas. Rhumatologie 1987; 396 : 177-80.

Maigne JY, Halmagrand N, Lazareth JP, Maigne R. Lombalgies et thermocoagulation percutanée. Résultats sur 55 patients. Rhumatologie 1987; 39 : 183-6.

Maigne JY, Lazareth JP, Maigne R. Territoire cutané des branches postérieures issues des nerfs rachidiens T1 à L3. Étude sur 37 dissections. Rev Méd Orthop 1988; 12 : 21-26.

Maigne JY, Maigne R, Guérin-Surville H. Anatomical study of the lateral cutaneous rami of the subcostal and iliohypogastric nerves. Surg Radiol Anat 1986; 8 : 251-6.

Maigne JY, Rime B, Deligne B. Computed tomography follow-up study of 48 cases of non-operatively lumbar intervertebral discal herniation. Spine 1992; 17 : 1071-4.

Maigne JY. Peut-on parler d'entorse discale? Rev Med Vert 2002; 5 : 20-23.

Maigne JY. Contractures musculaires et cervicalgies. Rev Med Orthop 1999; 56 : 18-20.

Maigne JY. Torticolis aigu de l'adolescent : un cas avec IRM. Rev Med Vert 2003; 10 : 16-17.

Maigne JY. Les tendinites de l'angulaire de l'omoplate. In : Simon L, Rodineau J, éds. Épaule et médecine de rééducation. Paris : Masson; 1984.

Maigne R. Voir en fin de bibliographie.

Maitland GD. Vertebral manipulation. 4e éd. Londres : Butterworth; 1977.

© 2009 Elsevier Masson SAS. Tous droits réservés

Maldaghe B, Malghem J. Aspects radiologiques dynamiques de la spondylolyse lombaire. Acta Orthop Belg 1981; 47 (4-5) : 441-57.

Maldague BE, Malghem JJ. Unilateral arch hypertrophy with spinous process tilt. A sign of arch deficiency. Radiology 1976; 121 : 567-74.

Malmivaara A, Videman I, Kuosma E, Troup JDG. Facet joint orientation, facet and costovertebral joint osteoarthrosis, disc degeneration, vertebral body osteophytosis, and Schmorl's nodes in the thoracolumbar junctional region of cadaveric spines. Spine 1987; 12 (5) : 458-63.

Malmivaara A, Videman T, Kuosma E, Troup JDG. Pain radiographie, discographie, and direct observation of Schmorl's nodes in the thoracolumbar junctional region of the cadaveric spine. Spine 1987; 12 (5) : 453-57.

Malmivaara A. Thoracolumbar junctional region. Helsinki : Institute of Occupational Health; 1987.

Manchikanti L, Boswell MV, Singh V, Pampati V, Damron KS, Beyer CD. Prevalue of facet joint pain in chronic spinal pain of cervical, thorax and lumbar regions. BMC Musculoskelet Disord 2004; 5 (15) : 1-33.

Marguery O. Tennis de haut niveau et pubalgies. Une pathologie croissante liée au tennis moderne. Méd Orthop 1986; 6 : 29-32.

Mas JL, Henin D, Bousser MG, Chain F, Hauw JJ. Dissecting aneurysm of the vertebral artery and cervical manipulation : a case-report with autopsy. Neurology 1987; 4 : 512-5.

May E, Debray CH, Feld J. Cellulite en bande et rhumatisme vertébral. Presse Méd 1942; 32 : 437-8.

McNab I, Cuthbert H, Godfrey CM. The incidence of denervation of sacro-spinales muscles following spinal surgery. Spine 1977; 2 (4) : 294.

McNab I. Backache. Baltimore : Williams & Wilkins; 1979.

Mennell JB. The science and art of joint manipulation. Londres : J & A Churchill; 1952.

Mennell JM. Joint pain. Londres : J & A Churchill; 1964.

Meyer R, Kiefeer D, Vautravers P, Kuntz JL, Ash L. Paraplégie après infiltrations épidurales cortisoniques. Rhumatologie 1979; 31 : 339.

Michelsen JJ, Mixter WJ. Pain and disability of shoulder and arm due to herniation of the nucleus pulposus of cervical intervertebral disks. New Engl J Med 1944; 231.

Miehlke K, Schulze G, Eger W. Klinische und expenmentelle Untersuchungen zum Fibrosistis Syndrom. Z Rheumaforsch 1960; 19 : 310-30.

Miles GP. The treatment of tennis elbow. Br Med J 1928; 1 : 12-3.

Million R, Nilsen KM, Jayson MM, Baker BD. Evaluation of low-back pain and assessment of lumbar corsets with and without back supports. Ann Rheum Dis 1981; 40 : 449-54.

Mitchell PE, Hendry NG, Billewica WZ. Chemical background of intervertebral disc prolapse. J Bone Joint Surg 1961; 43A : 327.

Mixter WJ, Barr JG. Rupture of the intervertebral disc with involvement of the spinal canal. N England J Med 1934; 211-2.

Moldofsky H. Sleep and musculoskeletal pain. Am J Med 1986; 81 Suppl 3A : 85-90.

Mooney V, Robertson J. The facet syndrome. Clin Orthop 1976; 115 : 149-56.

Moore M Jr. Radiohumeral synovitis. Arch Surg 1952; 64 : 501-5.

Morgan FP, King T. Primary instability of lumbar vertebral as a common cause of low-back pain. J Bone Joint Surg 1957; 39B : 6.

Morris JM, Lucas DB, Bresler B. The role of the trunk in the stability of the spine. J Bone Joint Surg 1961; 43A : 327-51.

Morvan G, Massare C, Lequesne M. La tomodensitométrie ostéoarticulaire. Paris : Documenta Geigy; 1985.

Murray, Leslie CF, Wright V. Carpal tunnel syndrome, humeral epicondylitis and the cervical spine. Br Med J 1976; 1 (6023) : 1439-42.

Nachemson A. Adult scoliosis and back pain. Spine 1979; 4 (6) : 513-7.

Nachenmson A, Lewin T, Maroudas A, Freeman MA. In vitro diffusion of dye through the end plates and the annulus fibrosus of human lumbar intervertebral discs. Acta Orthop Scand 1970; 41 : 589-607.

Nade S, Bell S, Wyke BD. The innervation of the lumbar spinal joints and its significance. J Bone Joint Surg 1980; 62B : 255.

Narakas A, Crawford GP. Les aspects étiopathogéniques, cliniques, anatomopathologiques ainsi que le traitement chirurgical dans l'épicondylite chronique. Therapeutische Umschau 1977; 34 (2) : 70-80.

Narakas A. Traitement chirurgical de l'épicondylalgie. In : Coude et médecine de rééducation. Paris : Masson; 1979. p. 129-41.

Natchew E. A manuel on auto-traction treatment for low-back pain. Stockholm : Folksam Scientific Council; 1984.

Neer CS. Anterior acromioplasty for the chronic impingement syndrome in the shoulder. A preliminary report. J Bone Joint Surg 1972; 54A : 41-50.

Neer CS. Impingement lesions. Clin Orthop 1983; 173 : 70-7.

Ness J, Nisly N. Cracking the problem of back pain : is chiropractic the answer? Arch Intern Med 2004; 164 : 1953-4.

Neumann HD. Diagnosis and treatment of pelvic girdle lesions. In : Greenman P, éd. Concepts and mechanisms of neuromuscular functions. Berlin, Heidelberg, New York, Tokyo : Springer Verlag; 1984. p. 111-7.

Neuworth F. The vertebral nerve in the posterior cervical syndrome. New York J Med 1955; 55 : 1380.

Nick J, Ziegler G. Étude des céphalées cervicales. Sem Hôp Paris 1980; 56 : 519-24.

Nick J. Classification, étiologie et fréquence relative des céphalées. À propos d'une série de 2350 cas. Presse Méd 1968; 8 (76) : 359-62.

Ninghsia Medical College. Anatomical observations on lumbar nerve posterior rami. Chinese Med J 1978; 4 : 492-6.

Norton PL, Brow T. The immobilizing efficiency of back braces. J Bone Joint Surg 1957; 39A : 111-34.

Nwuga VC. Manipulation of the spine. Baltimore : Williams & Wilkins; 1976.

Ogden JA. Subluxation and dislocation of the proximal tibiofibular joint. J Bone Joint Surg 1974; 56A : 145-54.

Oger J, Brumagne J, Margaux J. Les accidents des manipulations vertébrales. J Belge Méd Phys Rhum 1964; 19 : 56-78.

Ogsbury JS, Simon RH, Lehman RW. Facet denervation in the treatment of low-back pain syndrome. Pain 1977; 3 : 257-63.

Olivier G, Olivier C. Mécanique articulaire. Paris : Vigot; 1963.

Orofino C, Sherman M, Schechter D. Luschka's joint. A degenerative phenomenon. J Bone Joint Surg 1960; 42A : 853-8.

© 2009 Elsevier Masson SAS. Tous droits réservés

Osgood RB. Radiohumeral bursitis, epicondylitis, epicondylalgie. Arch Surg 1922; 4 : 420.

Otto CW, Wall CL. Total spinal anesthesia : a rare complication of intrathoracic intercostal nerve block. Ann Thorac Surg 1976; 3 : 289-92.

Oudenhoven RC. Gravitational lumbar traction. Arch Phys Med Rehabil 1978; 59 : 510-2.

Paar O, Zweymueller K, Saver G. Traitement chirurgical de l'épicondylite humérale. Der Chirurg 1978; 49 (8) : 520-2.

Page LE. The principles of osteopathy. Kansas City : Academy of Applied Osteopathy; 1952.

Palmer KT, Walsh K, Bendall H, Cooper C, Coggon D. Back pain in Britain. BMJ 2000; 320 : 1677-8.

Pamela F, Beaugerie J, Couturier M, Duval G, Gaudy JH. Syndrome de déafférentation motrice par thrombose du tronc basilaire après manipulation vertébrale. Presse Méd 1983; 12 (24) : 1548.

Paris SV, Nyberg R, Mooney VT, Gonyea W. Three-level innervation of the lumbar facet joints. International Society for the study of the lumbar spine. La Nouvelle-Orléans : ISSLS; 1980.

Paturet G. Traité d'anatomie humaine. Paris : Masson; 1958.

Payne EE, Spillane JD. The cervical spine : an anatomical study of 70 specimen. Brain 1957; 80 : 571.

Payne TL, Leavitt F, Garron DC, Katz RS, Golden HF, Glickman PB, et al. Fibrositis and psychologic disturbance. Arthritis Rheum 1982; 25 : 213-7.

Peck D, Buxton DF, Nitz A. A comparison of spindle concentrations in large and small muscles acting in parallel combinations. J Morphol 1984; 180 : 243-252.

Pedersen HE, Bounk CFJ, Gardner E. The anatomy of lumbosacral posterior primary rami and meningeal branches of spinal nerves (sinu-vertebral nerves). J Bone Joint Surg 1956; 38 : 377-91.

Peillon M. Cinésithérapie de la région cervicale. Ann Méd Phys 1959; 2 : 213-22.

Peillon M. Traitement des maladies de la charnière lombosacrée. Ann Méd Phys 1958; 1 (1) : 18-33.

Peloux J du. Douleurs des scolioses lombaires de l'adulte. Ann Réadap Méd Phys 1988; 31 : 53s-66s.

Penning L. Functional pathology of the cervical spine. Amsterdam : Excerpta Medica Foundation; 1968.

Perl ER. Pain, peripheral and spinal factors. In : The research status of spinal manipulative therapy (Monograph n° 15). Washington : National Institutes of Health; 1975.

Perl ER. Sensitization of nociceptors and its relation to sensation. In : Bonica JJ, Albe Fessard D. Advances in pain research and therapy. New York, Raven Press.

Phelip X. Le syndrome dit sympathique postérieur de Barré et Lieou. Prat Méd 1983; 17 : 48-51.

Pickar JG. Neurophysiological effects of spinal manipulation. Spine 2002 : 2 (5) : 357-71.

Piedallu P. L'ostéopathie. Bordeaux : Bière; 1947.

Piedallu P. Problèmes sacro-iliaques. L'homme sain 1952; 2 : 1.

Pouletty J, Besson J. Injections intra-articulaires et matériel stérile à usage unique. Ann Méd Phys 1973; 16 : 347-55.

Poux D. Technopathies du Golf. Rueil-Malmaison : Ciba Geigy; 1995.

Pratt-Thomas HR, Berger KE. Cerebellar and spinal injuries after chiropractie manipulation. JAMA 1947; 9 (133) : 600-3.

Privat JM, Privat CH, Frerebeau J, Benezech J, Gros C. Cruralgies symptomatiques d'origine tumorale, traitement chirurgical et rééducation postopératoire. In : Simon L, éd. Actualités en rééducation fonctionnelle et réadaptation. 2e série. Paris : Masson; 1977.

Putti V. Lady Jones' lecture on new concepts in the pathogenesis of sciatic pain. Lancet 1927; 2 : 53-60.

Putti V. Lombartrite e sciatica vertebrale. Bologne : Cappelli; 1936.

Putti V. New conception in the pathogenis of sciatic pain. Lancet 1927; 2 : 53-60.

Quebec Headache Study Group (Meloche JP, Bergeron Y, Bellavance A, Morand M, Huot J, Belzile G). Painful intervertebral dysfunction : Robert Maigne's original contribution to headache of cervical origin. Headache 1993; 33 (6) : 328-34.

Quinter JL, CohenML. Referred pain of peripheral nerve origin : an alternative to the «mayofascial pain» construct. Clin J Pain 1995; 11 (1) : 83-4.

Rabischong P, Louis R, Vignaud J, Massare C. Le disque vertébral. Anat Clin 1978; 7 : 55-64.

Rabischong P. Anatomie compréhensive du disque intervertébral. Rachis 1996; 8 (6) : 339-45.

Ramsey RH. The anatomy of the ligamenta flava. Clin Orthop 1966; 44 : 129-40.

Rancurel G, Freyss G, Kieffer E. L'insuffisance vertébrobasilaire de type postural hémodynamique. Sem Hôp Paris 1986; 62 : 2741-54.

Raou RJP. Recherches sur la mobilité vertébrale en fonction des types rachidiens [thèse]. Paris; 1952.

Ratcliffe RJP. The arterial anatomy of the adult human vertebral body. J Anat 1980; 131 : 57-79.

Rau CL, Russell IJ. Is fibromyalgia a distinct clinical syndrome? Curr Rev Pain 2000; 4 (4) : 287-94.

Rees WES. Multiple bilatéral subcutaneous rhizolysis of segmental nerves in the treatment of the intervertebral disc syndrome. Ann Gen Pract 1971; 26 : 126-7.

Renier JC, Audran M, Seret P, Secher V. Contribution à la connaissance de l'évolution naturelle de l'ostéoporose. Rev Rhum 1985; 53 : 451-7.

Renoult C. Épicondylalgie, épicondylite, épicondylose ou coude du tennis [thèse]. Paris; 1954.

Renoult M. La coccygodynie, algie statique [thèse]. Paris; 1962.

Revel M, Amor B. Les orthèses de protection lombaire. In : Simon L, Rabourdin JP, éds. Lombalgies et médecine de rééducation. Paris : Masson; 1983.

Revel M, Amor B. Rééducation de la musculature lombopelvienne dans la lombalgie. In : Simon L, Rabourdin JP, éds. Lombalgies et médecine de rééducation. Paris : Masson; 1983.

Revel M, Buades C, Le Tallec R. Traitement de la lombalgie commune. Technologie kinésitherapique. Paris : Lamarre-Poinat; 1981.

Revel M, Apsit E, Auge R. La cervicalgie commune, technique de rééducation. Orsay : Pfizer; 1983.

© 2009 Elsevier Masson SAS. Tous droits réservés

Reynolds DV. Surgery in the rat during electrical analgesia induced by focal brain stimulation. Science 1969; 164 : 444-5.

Riederer J, Rettig H. Beobachtungen eines akuten Basedow nach chiropraktischer Behandlung der Halswirbelsaule. Med Klin 1955; 50 : 1911-2.

Rieunau G. Pièges et dangers des manipulations vertébrales en orthopédie. Ann Méd Phys 1966; 9 : 260-72.

Riggs BL, Melton LJ. Involutional osteoporosis. N Engl J Med 1986; 314 : 1676-86.

Rinzler SH, Travell J. Therapy directed at somatic component of cardiac pain. Am Heart J 1948; 35 : 248.

Rissanen PM. The surgical anatomy and pathology of the supraspinous and interspinous ligaments of the lumbar spine. Acta Orthop Scand 1960; suppl 46 : 1-100.

Rinzler SH, Travell J. Therapy directed at somatic component of cardiac pain. Am Heart J 1948; 35 : 248.

Rissanen PM. Comparison of pathologic changes in vertebral discs and intervertebral ligaments of the lumbar spine in the light of autopsy findings. Acta Orthop Scand 1964; 34 : 54-6.

Rissanen PM. The surgical anatomy and pathology of the supraspinous and interspinous ligaments of the lumbar spine. Acta Orthop Scand 1960; Suppl 46 : 1-100.

Rodineau J, Saillant G. Pathologie du membre supérieur du joueur de tennis. Paris : Masson; 1985.

Roger B, Lazennec JY, Roy-Camille R, Laval-Jeantet M. Lombosciatalgies postopératoires et IRM. Rev Méd Orthop 1988; 6 : 13.

Roles NC, Maudsley RH. Radial tunnel syndrome; resistant tennis elbow as nerve entrapment. J Bone Joint Surg 1972; 54B : 499-508.

Roofe PG. Innervation of annulus fibrosus and postenor longitudinal ligaments. Arch Neurol Psychiatry 1940; 44 : 100.

Roussat J. Responsabilité médicale en matière d'accidents des manipulations du rachis cervical. Mémoire pour le diplôme d'Études médicales relatives à la réparation juridique du dommage corporel. Paris : Université Paris V, 1977.

Routier CP, Serra E, Disma GA. Le modèle comportemental et ses implications dans l'analyse de la douleur chronique. J Thér Comportementale Cogn 2003; 13 : 24-33.

Rouvière H. Anatomie humaine. 11e éd. Paris : Masson; 1973.

Roux C, Benhamou CL, Amor B. Pseudo-visceral pain referred from costo-vertebral arthropathies [abstract]. Arthritis Rheum 1989; 32 : S143.

Roy-Camille R, Saillant G, Rodineau J, Coulon JP. Disques lombaires et spondylolisthésis. In : Lombalgies et médecine de rééducation. Paris : Masson; 1983.

Rubin D. Cervical radiculitis diagnosis and treatment. Arch Phys Med 1960; 41 : 580-6.

Runge F. Zur Genese und Behandlung des Schreibe-krampfes. Berliner Klin Wochen 1973; X : 245.

Ryckewaert A, Lemaire V, Ambrosini C, de Seze S. Arthrites bactériennes aiguës suppurées après injection intra-articulaire de dérivés cortisoniques. Rev Rhum 1973; 40 : 189-93.

Saal JA. Natural history and nonoperative treatment of lumbar disc herniation. Spine 1998; 15 : 23 (4) : 508-10.

Saint-Clair Strange FG. Debunking the disk. Proc Roy Soc Med 1966; 40 : 952.

Samanta A, Samanta J. Is epidural injection of steroides effective for low-back pain? BMJ 2004; 328 : 1509-10.

Samuel J, Kenesi C. Où en est la chirurgie de l'épicondylite rebelle? In : L'actualité rhumatologique 1975 présentée au praticien. Paris : Expansion Scientifique Française; 1975. p. 253-60.

Sanchez A, Jardin F, Margairaz A, Greffe B. Rachianesthésies involontaires par la xylocaïne ou du danger des infiltrations rachidiennes. Nouv Presse Méd 1977; 6 : 2165.

Sato A, Schmidt RF. Spinal and supraspinal components of the reflex discharges into lumbar and thoracic white rami. J Physiol (London) 1971; 212 : 839-50.

Sato A. The somatosympathetic reflexes : their physiological and clinical significance. In : The research status of spinal manipulative therapy. NINCDS Monograph n° 15. Washington : DHEW; 1975.

Schiano A, Setrick-Naim M, Dobbels E, Bardot A, Serratrice G. Les anomalies transitionnelles sont-elles un risque de lombalgies? In : Simon L, Rabourdin JP, éds. Lombalgie et médecine de rééducation. Paris : Masson; 1983. p. 104-7.

Schmid HJA. Iliosacrale Diagnose und Behandlung, 1978-82. Manuelle Medizin 1985; 23 : 101-8.

Schmincke A, Santo E. Zur normalen pathologischen Anatomie der Halswirbelsaule. Zbl Allg Path Bath Anat 1932; 55 : 369.

Schmorl G, Junghanns H. Clinique et radiologie de la colonne vertébrale normale et pathologique. Paris : Doin; 1956.

Schneider DY. Current concepts of the Barre syndrome or the posterior cervical sympathetic syndrome. Clin Orthop 1962; 24 : 40-8.

Schwartz GA, Geiger JK, Sapno AV. Posterior inferior cerebellar artery syndrome of Wallenberg after chiropractic manipulation. Arch Intern Med 1956; 3 : 352.

Schwarz E. Manuelle Medizin und innere Medizin. Schweiz Rundsh Med (Praxis) 1974; 63 : 837.

Sellier N, Vallée C, Chevrot A, Frantz N, Revel M, Amor B, et al. La sciatique par kystes synoviaux et diverticules articulaires lombaires à développement intrarachidien. Étude saccoradiculographique, tomodensitométrique et arthrographique. Rev Rhum 1987; 54 (4) : 297.

Senegas J, Lavignolle B. Syndrome des facettes. In : Simon L, Rabourdin JP, éds. Lombalgies et médecine de rééducation. Paris : Masson; 1983.

Serrano-Vella R. La discographie. Confrontations anatomoradiologiques et cliniques dans l'étude du disque intervertébral lombaire [thèse]. Marseille; 1972.

Serratrice G. Les acroparesthésies du membre supérieur. Marseille Méd 1977; 137 : 9-28.

Serre H, Simon L, Barjon MC, Claustre J. Le canal carpien en pratique rhumatologique. Rev Méd 1964; 24 : 127-32.

Serre H. Les cruralgies. In : Rapport de la 3e Conférence internationale des maladies rhumatismales. Aix-les-Bains, 1956. p. 381-97.

Sèze S de, Caroit M, Maitre M. Le syndrome douloureux vertébral trophostatique de la post-ménopause. Sem Hôp Paris 1961; 37 : 3505-24.

Sèze S de, Djian A, Abdelmoula M. Étude radiologique de la dynamique cervicale dans le plan sagittal; une contribution radiophysiologique à l'étude pathogénique des arthroses cervicales. Rev Rhum 1951; 18 : 111.

© 2009 Elsevier Masson SAS. Tous droits réservés

Sèze S de. Algies vertébrales d'origine statique. 3e éd. Paris : Expansion Scientifique Française; 1951.

Sèze S de. Huit entretiens sur le rôle du disque intervertébral. Le rôle du disque dans les lombalgies chroniques. Rev Rhum 1951; 18 : 500-6.

Sèze S de. La sciatique dite banale, essentielle ou rhumatismale et le disque lombosacré. Rev Rhum 1939; 6 : 986-1036.

Sèze S de. Les attitudes antalgiques dans la sciatique discoradiculaire commune. Sem Hôp Paris 1955; 39 : 2291-312.

Shealy CN. Percutaneous radiofrequency denervation of spinal facets treatment for chronic back pain and sciatica. J Neurosurg 1975; 43 : 448.

Sheehan S. Syndromes of basilar and carotid artery insufficiency diagnosis and medical therapy. Southern Med J 1961; 54 : 465-70.

Sherrington CS. The integrative action of the nervous system. New Haven : Yale Univ. Press; 1906, 1947.

Simmons JW, Aprill CN, Dwyer AP, Brodsky AE. A reassment of Holt's data on : «the question of lumbar discography». Clinical Orthop 1988; 237 : 120-4.

Simon L, Blotman F, Claustre J. Abrégé de rhumatologie. 4e éd. Paris : Masson; 1984.

Simon L, Raboudin JP. Lombalgies et médecine de rééducation. Paris : Masson; 1983.

Simon L. Actualités en rééducation fonctionnelle et réadaptation. Une série annuelle : 1 (1976) à 14 (1989).

Simon L. La sciatique et le nerf sciatique. Paris : Masson; 1980.

Simon L. Lombalgie et médecine de rééducation. Paris : Masson; 1983.

Simon L. Pièges et dangers des manipulations cervicales en rhumatologie. Ann Méd Phys 1966; 9 : 272-83.

Simon L. Rachis cervical et médecine de rééducation. Paris : Masson; 1985.

Sinclair DC, Feindel WH, Weddell G, Falconer M. The intervertébral ligaments as a source of referred pain. J Bone Joint Surg 1948; 514-21 : 30B.

Sirbrandij S. Instability of the proximal tibio-fibular joint. Acta Orthop Scand 1978; 49 : 621-6.

Smyth MJ. Wright V. Sciatica and the intervertebral disc. J Bone Joint Surg 1958; 40A : 1041.

Smythe HA. Fibrositis as a disorder of pain modulation. Clin Rheum Dis 1979; 5 : 823-968.

Smythe HA. Referred pain and tender point. Am J Med 1986; 81 Suppl 3A : 90-2.

Southworth J, Bersack S. Anomalies of the lumbosacral vertebra in 550 individuals without symptoms referable to the low-back pain. AJR 1950; 64 : 624-34.

Steindler A. Low-back pain : an anatomic and clinical study. J Iowa M Soc 1925; 15 : 473.

Stewart TD. The âge incidence of neural arch defects in Alaskan natives, considered from the stand point of etiology. J Bone Joint Surg 1953; 35A : 937-50.

Still AT. Philosophy of osteopathy. Kirksville : AT Still; 1899.

Stilwell DL Jr. The nerve supply of the vertebral column and its associated structures in the monkey. Anat Rec 1958; 125 (2) : 139.

Stoddard A. Manual of osteopathic technics. Londres : Hutchinson Med. Publications; 1959, 1980.

Stookey B. Compression of the spinal cord and nerve roots, by herniation of the nucleus pulposus in the cervical regions. Arch Surg 1940; 40 : 417.

Stovell PB, Beinfield MS. Treatment of resistant lateral epicondylitis of the elbow by lengthening of the extensor carpi brevis tendon. Surg Gynecol Obstet 1979; 149 (4) : 526-8.

Stuck RM. Discographie cervicale. Am J Roentgenol 1961; 86 : 975-82.

Sturesson B, Selvik G, Uden A. Movements of the sacroiliac joints : a roentgen stereophotogrammetric analysis. Spine 1989; 14 : 157-61.

Suh CH. The fundamentals of computer-aided X-ray analysis of the spine. J Biomech 1974; 7 : 161-9.

Sureau CL. Notions nouvelles sur l'anatomie et la physiologie de l'articulation sacro-iliaque. Presse Med 1959; 67 : 947-8.

Taillard W. Etiology of spondylolisthesis. Clin Orthop 1976; 117 : 30-9.

Taillard W. Les spondylolisthésis. Paris : Masson; 1957.

Taptas JN. Maux de tête et névralgies, douleurs craniofaciales. Paris : Masson; 1953.

Tatlow WFT, Bammer HG. Syndrome of vertebral artery compression. Neurology 1957; 7 : 331.

Tavernier L. L'épicondylite tenace guérie par énervation sensitive régionale. Rev Orthop 1946; 32 : 61-2.

Taylor JR, Twomey T. Age changes in lumbar zygapophyseal joints observations on structure and function. Spine 1986; 11 : 739-45.

Tellier M. Traitement du syndrome trophostatique de la post-ménopause par la rééducation fonctionnelle. Ann Méd Phys 1959; 2 : 7-11.

Teplick JG. Spontaneous regression of herniated nucleus pulposus. AJR 1985; 145 : 371-5.

Terrier JC. Les bases de la thérapeutique manipulative de la colonne vertébrale. Méd Hyg 1959; 17 : 390-1.

Terrier JC. Manipulation, massage. Stuttgart : Hippokrates Verlag; 1958.

Terrier JC. Massage manipulatif de la région lombaire. Kinésithérapie Scientifique 1983; 215 : 11-16.

Testut L, Latarjet A. Traité d'anatomie humaine. Paris : Doin; 1948.

Teyssandier MJ, Briffod P, Ziegler G. Intérêt de la diélectrolyse de kétoprofène en rhumatologie et en petite traumatologie. Sci Méd 1977; 8 : 157-62.

Teyssandier MJ. Effet des contraintes et du cisaillement sur les joints intervertébraux dorsolombaires. Cinésiologie 1978; 67 : 72-8.

Teyssandier MJ. Pénétration des tissus biologiques par les rayonnements. Rev Méd Orthop 1987; 8.

The Quebec Headache Study Group : Meloche JP, Bergeron Y, Bellavance A, Morand M, Huot J, Belzile G. Painful intervertebral dysfunction : Robert Maigne's original contribution to headache of cervical origin. Headache 1993; 33 (6) : 328-34.

Thiebaut F, Isch F, Isch-Treussard C. Étude électromyographique de l'équilibre de suspension. Compte rendu des séances de la Société de biologie 1952 : 146 : 1385-7.

© 2009 Elsevier Masson SAS. Tous droits réservés

Thierry-Mieg J. Technique des manipulations vertébrales utilisées dans le traitement des cruralgies discales. Indications, contre-indications et accidents. Sem Hôp Paris 1967; 43 : 401-5.

Tissington WF, Tatlow B, Brown SJ. Radiographic studies of the vertebral arteries in cadavers influence of position and traction on the head. Radiology 1963; 81 : 80-8.

Tomlinson KM. Purpura following manipulation of the spine. Br Med J 1955; 4224 : 1260.

Töndury G. Anatomie fonctionnelle des petites articulations du rachis. Ann Méd Phys 1972; 15 : 173-91.

Töndury G. Angewandte und topographische Anatomie. Stuttgart : Georg Thieme Verlag; 1970.

Töndury G. Beitrag zur Kenntniss der kleinen Wirbel-gelenke. Anat Entw Gesch 1940; 110 : 568-75.

Töndury G. Entwicklungsgeschichte und Fehlbil-dungen der Wirbelsaule. Stuttgart : Hippokrates Verlag; 1958.

Töndury G. Le développement de la colonne vertébrale. Rev Chir Orthop 1953; 39 : 553-69.

Töndury G. Uber den ramus meningiecus nervi spinalis. Praxis 1937; 26 : 3.

Toole JF, Tucker SH. Influence of head position upon cerebral circulation. Studies on blood flow in cadavers. Arch Neurol (Chicago) 1960; 2 : 616-23.

Tortel JL. Le psoas douloureux. Une extension du syndrome de la charnière dorsolombaire de Maigne. Rev Méd Orthop 1987; 7 : 19-20.

Toucmon J, Billiard M, Besset A, Simon L, Hérisson C. Fibrositis syndrome : polysomnographic and psychological aspect. In : VIIth European Congress on Sleep Research. Zeged, Hongrie, 1986.

Travell J, Rinzler S, Herman M. Pain and disability of the shoulder and arm. JAMA 1942; 120 : 417-22.

Travell J, Simons D. Myofacial pain and dysfuntion. The trigger point manual. Baltimore : William & Wilkins; 1983.

Travell J, Travell W. Therapy of low-back and of referred pain in the lower extremity by manipulation and procaine infiltration. Arch Phys Med 1946; 27 : 537-47.

Travell J. Basis for the multiple uses of local block of somatic trigger area (procaine infitration and ethylchlore spray). Mississippi Valley Med J 1949; 71 : 13.

Travell J. Referred pain from skeletal muscle. New York State J Med 1955; 1 : 331-40.

Troisier O, Gounot-Halbout MC, Durey A. La pathologie de la position extrême. Ann Méd Phys 1969; 12 : 27-44.

Travell J, Simons D. Myofacial pain and dysfuntion. The trigger point manual (upper half of the body). 2nd ed. Baltimore : Williams and Wilkins; 1999.

Travell J, Simons D, Simons L. Myofacial pain and dysfuntion. The trigger point manual (lower extremities). 2nd ed. Baltimore : Williams and Wilkins; 1999.

Troisier O, Gozlan E, Durey A, Rodineau J, Gounot-Halbout MC, Pelleray B. Traitement des lombosciatiques par injection intradiscale d'enzymes protéolytiques : 80 observations. Nouv Press Méd 1980; 9 : 227-30.

Troisier O, Kissel-Regnier C. Le traitement des tendinites épicondyliennes par la ténotomie sous-cutanée. Ann Réad Méd Phys 1986; 29 (1) : 85-90.

Troisier O. Douleurs rachidiennes d'origine ligamentaire. In : Compte rendu du 4e Congrès international de médecine physique. Excerpta Medica 1964; 76 : 119.

Troisier O. La discographie dans les lumbagos à répétition et dans la lombalgie chronique. In : Simon L, Rabourdin JP, éds. Lombalgies et médecine de rééducation. Paris : Masson; 1983.

Troisier O. Sémiologie et traitement des algies discales et ligamentaires du rachis. Paris : Masson; 1973.

Tsouderos Y, Held JP. Endorphines et douleur. Concours Méd 1982; 104 (12) : 1869.

Unsworth A, Dowson D, Wright V. Cracking joints. Ann Rheum Dis 1971; 30 : 348.

Upton ARM, Comas AJ. The double crush hypothesis in nerve entrapment syndromes. Lancet 1973; 2 : 359-62.

Vadeboncoeur R. Le syndrome facettaire du dos. Québec : Société québécoise de recherche en médecine manuelle; 1985.

Valat JP, Goupille P, Rozenberg S, Urbinelli R, Allaert F. Acute low-back pain : predictive index of chronicity from a chart of 2487 subjects. Joint Bone Spine 2000; 67 : 456-61.

Valat JP, Mammou-Mraghni S, Mulleman D. Comment évoluent les lombalgies aiguës communes? Rhumatologie 2004; 56(5) : 4-6.

Vallée JN, Feydy A, Carlier RY, Mutschler C, Mompoint D, Vallée CA. Chronic cervical radiculopathy : lateral-approach periradicular steroid injection. Radiology 2001; 218 : 886-92.

Van Tichelen P. Présentation et intérêt des tests posturaux cliniques dans le sydrome post-traumatique cranio-cervical. Rev Med Orthop 1992; 27 : 45-64.

Van Tichelen P, Roussie-Baudry D. Les syndromes posturaux. Diagnostic étiologique, compléments thérapeutiques. Rev Med Orthop 1996; 42 : 11-23; 43 : 19-25.

Van Steenbrugghe G, Panthier G, Maigne JY, Maigne R. Étude contrôlée des ondes courtes magnétiques puisées dans le traitement de la pathologie douloureuse commune. À propos de 141cas. Ann Réad Méd Phys 1988; 31 : 227-32.

Vautravers PH. Traitement physique des lombalgies. J Méd Pratique 1988; 16 : 14-7.

Vautravers PH, Lecocq J. Fréquence des accidents vasculaires après manipulation cervicale. Facteurs de risque. Rev Med Orthop 1998; 52 : 8-11.

Verbiest H. A radicular syndrome from developmental narrowing of the lumbar vertebral canal. J Bone Joint Surg 1954; 26B : 230-8.

Videman T, Nurimen M. The occurrence of annular tears and their relation to life time back pain history, a cadaveric study using baryum sulfate discography. Spine 2004; 29 : 2668-76.

Vitte E, Freyss G, Rancurel G. Insuffisance vertébrobasilaire hémodynamique posturale : données récentes. Encycl Méd Chir (Elsevier, Paris). Instantanés médicaux 1984; 55 : 38.

Vlaeyen JWS. Place du concept de « peur de bouger » (ré)apparition du « mal » dans l'analyse et la réhabilitation comportementale des lombalgies chroniques. Doul Analg 1999; 4 : 281-8.

Vries HA de, Cailliet R. Vagotonic effect of inversion therapy upon resting neuromuscular tension. Am J Phys Med 1985; 64 (3) : 119-29.

Waddel G. The back-pain revolution. Édimbourg : Churchill Livingstone; 2004. p. 81.

© 2009 Elsevier Masson SAS. Tous droits réservés

Waghemacker R, Cécile JP, Buise A. Dissociation du syndrome périarthrite de l'épaule grâce aux renseignements fournis par l'arthrographie : les conséquences au point de vue rééducation. Ann Méd Phys 1963; 6 : 1-21.

Waghemacker R, Lasselin A, Bertin J. Douleurs vertébrales, syndromes radiculaires associés et médecine psychosomatique. Rev Rhum 1955; 9 : 693.

Waghemacker R, Maigne R. La récupération fonctionnelle du rachis lombaire. Réadaptation 1959; 10.

Waghemacker R. À propos des manipulations. Echo Méd Nord 1952.

Waghemacker R. Applications nouvelles de la cinésithérapie grâce aux progrès de la cinésiologie. Ann Méd Phys 1965; 8 : 51-67.

Waghemacker R. Contrôle de l'efficacité des manipulations vertébrales dans le syndrome de l'artère vertébrale par l'électronystagmographie et la cupulométrie. Ann Méd Phys 1965; 8 : 3-15.

Waghemacker R. Les bases physiologiques des manipulations vertébrales. Réunion internationale de médecine physique et de réhabilitation. Turin : Minerva Fisioterapica; 1962. p. 21-4.

Waghemacker R. Une preuve objective de l'efficacité des manipulations vertébrales : syndrome cervical et électronystagmographie. Cinésiologie 1972; 44 : 1.

Waleace DJ. Fibromyalgia : unusual historical aspects and new pathogenic insights. M Sinai J Med 1984; 51 (2) : 124-30.

Weisl H. The articular surfaces of the sacro-iliac joint and their relation to the movements of the sacrum. Acta Mat 1955; 23 : 80-91.

Weisl H. The ligaments of the sacro-iliac joint examined with particular reference to the function. Acta Anat 1954; 20 : 201-13.

Werne S. The craniovertebral joints. Acta Orthop Scand 1957; 28 : 165.

Wetterwald F. Rôle thérapeutique du mouvement. In : Manuel pratique de kinésithérapie. Paris : Alcan; 1912.

Wiberg G. Back pain in relation to the nerve supply of the intervertebral disc. Acta Orthop Scand 1949; 19 : 211.

Wilder DG, Pope MH, Frymoyer JN. Functional topography of the sacroiliac joint. Spine 1980; 5 : 575-9.

Wilhelm A, Gieseler H. Die Behandlung der Epicondylitis humeroradialis durch Denervation. Der Chirurg 1962; 33 (3) : 118-21.

Williams PL, Warwick R, éds. Gray's anatomy. 36e éd. Édimbourg : Churchill-Livingstone; 1980.

Winckler G. Manuel d'anatomie topographique et fonctionnelle. Paris : Masson; 1974.

Wlesel W, Tsourmas N, Feffer HL, Citrin CM, Patronas N. Study of computer-assisted tomography. The incidence of positive CAT Scans in an asymptomatic group of patients. Spine 1984 : 6; 549-51.

Wolf J. Chondrosynovial membrane serving as joint cavity lining with a sliding and barrier function. Folia Morphol Prague 1969; 17 : 291-8.

Wolfe F. Development of criteria for the diagnosis of fibrositis. Am J Med 1986; 81 Suppl 3A : 99-104.

Wolff HD. Neurophysiologische Aspekte der manuellen Medizin. Berlin, Heidelberg, New York, Tokyo : Springer Verlag; 1983.

Wolff HD. The theory of joint play : distance and coherence. In : Greenman PE, éd. Concepts and mechanism of neuromuscular junctions. Berlin, Heidelberg, New York, Tokyo : Springer Verlag; 1984.

Wolff HG, Wolf S. Pain. Oxford : Blackwell Scientific Publications; 1958.

Wolh HG. Headache and other head pain. 2e éd. Oxford, New York : University Press; 1963.

Wolinetz E. Sur six cas de thrombose du tronc basilaire. Sem Hôp Paris 1963; 27 : 1305-8.

Wyke BD. The neurology of low-back pain In : Jayson MIV, The lumbar spine and back pain. 2nd ed. London : Pitman Press; 1980. 265-339.

Wyke BD, Polavek P. Articular neurology. The present position. J Bone Joint Surg 1975; 578 : 401.

Wyke BD. Receptor Systems in lumbosacral tissues in relation to the production of low back pain. In : White AA, Cordon SL, AAOS Symposium on Idiopathic Low Back Pain. Saint Louis : C.V. Mosby : 1982.

Wyke BD. The neurological basis of thoracic spinal pain. Rheumatology Phys Med 1970; 10 : 350.

Wyke BD. The neurology of joints : a review of général principles. Clin Rheumatic Dis 1981; 7 : 223-39.

Wyke BD. The neurology of joints. Ann Roy Coll Surg Eng 1967; 47 : 25-50.

Yabuki S, Igarashi T, Kikuschi S. Application of nucleus pulposus to the nerve root simultaneously reduces blood flow in dorsal root ganglion and corresponding hind paw in the rat. Spine 2000; 25 : 1471-6.

Yunus M, Kalyan-Raman UP, Kalyan-Raman K, Masi AT. Pathologie changes in muscle in primary fibro-myalgic syndrome. Am J Med 1986; 81 Suppl 3A : 38-42.

Yunus M, Masi AT, Caiabro JJ, Miller KA, Feigerbaum J. Primary fibromyalgia (fibrositis) : clinical study of 50patients with matched normal controls. Sem Arth Rheuma 1981; 11 (1) : 151-71.

Yunus M, Masi AT. Juvenile primary fibromyalgia syndrome. Arth Rheum 1985; 28 : 138-45.

Ziegler G, Bosque-Oliva A, Euller L. La sciatique commune après 40ans. In : Simon L, éd. La sciatique et le nerf sciatique. Paris : Masson; 1980.

Ziegler G, Euller-Zlegler L, Grisot C, Briffod P. Les injections intra- et péri-articulaires de corticoïdes en 1983. Concours Méd 1983; 9 (5) : 227-31.

Ziegler G, Teyssandier MJ, Euller K. Lombalgies et radiculalgies lombaires communes. Cahiers Sandoz 1975, 30.

Zimmerman A. Le traitement non chirurgical des pubalgies. In : Premières Journées colmariennes de chirurgie du genou et de traumatologie sportive, 12 et 13 mars 1982.

Zuckschwerdt L, Emminger E, Bidermann F, Zettel H. Wirbelgelenk und Bandscheibe. Stuttgart : Hippokrates Verlag; 1955.

Principales références bibliographiques de l'auteur

Ouvrages

Maigne R. Les manipulations vertébrales. Paris : Expansion Scientifique Française; 1re éd. 1960, 3e éd. 1964.

© 2009 Elsevier Masson SAS. Tous droits réservés

Maigne R. Douleurs d'origine vertébrale et traitements par manipulations. Paris : Expansion Scientifique Française; 1re éd. 1967, 3e éd. 1978.

Maigne R. Orthopedic medicine [traduction : Liberson WT]. Springfield : C. Thomas; 1972, 1976, 1979.

Maigne R. Die manuelle Wirbelsaulentherapie [traduction : Junghanns I]. Stuttgart : Hippokrates Verlag; 1961.

Maigne R. Wirbelsaulenbedingte Schmerzen und ihre Behandlungen durch Manipulationen [traduction : Junghanns I]. Stuttgart : Hippokrates Verlag; 1979.

Maigne R. Manipulaciones columna vertebral y extremidades [traduction : Caballe Lancry C]. Madrid : Norma; 1979.

Maigne R. Manipulations of the spine. Manipulation and mobilisation of the limbs. In : Basmadjian JV, éd. Manipulation, traction and massage. Baltimore, Londres : William & Wilkins; 1980, 1985.

Maigne R. La terapia manuale in patologia vertebrale e articolare [traduction : Astegiano PA]. Turin : Libreria Cortina; 1979.

Maigne R. Medicina manuale. Diagnosi e trattamento della patologie di origine vertebrale [traduction : Astegiano PA, Brugnoni G, Gatto R]. Turin : UTET; 1996.

Maigne R. Diagnosis and treatment of pain of vertebral origin. Baltimore, Londres : Williams & Wilkins; 1995.

Maigne R. Diagnosis and treatment of pain of vertebral origin [traduction iranienne : Pr. Farjad]. www.booksofparsia.com.

Ouvrages de vulgarisation

Maigne R. Mal de dos, mal du siècle. Paris : Robert Laffont; 1980; Marabout; 1983.

Maigne R. Toute la vérité sur les manipulations. Paris : Hachette; 1981.

Maigne R. J'ai mal au dos. Paris : Robert Laffont; 1996.

Dérangement intervertébral mineur

Maigne R. Sémiologie des dérangements intervertébraux mineurs. Ann Méd Phys 1972; 15 : 275-93 [lire la p. 281 après la p. 276 et avant la p. 278].

Maigne R. Die klrnischen Zeichen der geringlugigen intervertebralen Storung. Manuelle Medizin 1974; 5 : 115-8.

Syndrome cellulo-périosto-myalgique segmentaire

Maigne R. Le massage dans les sciatiques. Communication au Congrès national de médecine physique, Nice, 1961.

Maigne R. La douleur musculaire dans la sciatique radiculaire commune. Ann Méd Phys 1969; 12 : 45-54.

Maigne R. Cordons musculaires douloureux dans certaines sciatiques et cruralgies rebelles. Cinésiologie 1970; 37 : 231.

Maigne R. Les infiltrats cellulitiques conséquences d'algies radiculaires et causes de douleurs rebelles. Vie Méd 1971; 52 : 2043-6.

Maigne R. Articulations interapophysaires et pathologie douloureuse commune du rachis. Ann Méd Phys 1972; 15 : 262-75.

Maigne R. Sémiologie des dérangements intervertébraux mineurs. Ann Méd Phys 1972; 15 : 277-89.

Maigne R. Dérangements intervertébraux mineurs et syndrome cellulo-téno-myalgique. Conceptions nouvelles des mécaniques des douleurs vertébrales communes. Rev Méditer Sci Méd 1978; 5 : 337-48.

Articulations postérieures, branches postérieures des nerfs rachidiens

Maigne R. À propos du mécanisme de la douleur dans les dorsalgies dites des «couturières». Le point inter-scapulo-vertébral. Rev Rhum 1967; 34 : 636-41.

Maigne R. Articulations interapophysaires et pathologie douloureuse commune du rachis. Ann Méd Phys 1972; 15 : 262-75.

Maigne R. Diagnostic et mécanisme d'un «dérangement intervertébral mineur». Cinésiologie 1973; 47 : 1-24.

Maigne R. Origine dorsolombaire de certaines lombalgies basses. Rôle des articulations interapophysaires et des branches postérieures des nerfs rachidiens. Rev Rhum 1974; 41 (12) : 781-9.

Maigne R. Responsabilité du rachis cervical dans les céphalées communes. Cinésiologie 1972; 73 : 73-84.

Maigne R. Articulations interapophysaires et lombalgie. Rev Med Orthop 1988; 12 : 7-10.

Maigne R, Maigne JY, Lazareth JP. Étude de l'innervation cutanée lombosacrée. Application à la physiopathologie de certaines lombalgies. Rev Rhum 1988; 55 (2) : 107-11.

Maigne R. Traitement des dysfonctions des articulations zygapophysaires. Rachis 1996; 8 (6) : 325.

Maigne R. Mon fil d'Ariane pour comprendre et traiter les douleurs communes d'origine vertébrale. Rev Méd Vert 2003; 11 : 4-9.

Dorsalgie interscapulaire d'origine cervicale

Maigne R. Dorsalgies, séquelles des traumatismes cervicaux mineurs. Communication au 3e Congrès de thérapie manuelle, Nice, 1962.

Maigne R. La dorsalgie bénigne interscapulaire. Son origine cervicale fréquente. Rhumatologie 1964; 14 : 457.

Maigne R. Sur l'origine cervicale de certaines dorsalgies bénignes et rebelles de l'adulte. Rev Rhum 1964; S31 : 497-503.

Maigne R. À propos du mécanisme de la douleur dans les dorsalgies. Le point interscapulovertébral. Rev Rhum 1967; 34 : 636-41.

Maigne R. La dorsalgie interscapulaire. Manifestation de la souffrance du rachis cervical inférieur. Le point cervical du dos. Sem Hôp Paris 1977; 53 (18-19) : 1067-72.

Maigne R. Dorsalgie commune et dérangement intervertébral mineur cervical. Rhumatologie 1977; 29 : 23-34.

Maigne R. La dorsalgie interscapulaire, témoin de la souffrance du rachis cervical inférieur. Rev Med Orthop 1989; 23 : 5-8.

© 2009 Elsevier Masson SAS. Tous droits réservés

Lombalgies basses d'origine dorsolombaire

Maigne R. Articulations interapophysaires et pathologie douloureuse du rachis. Ann Méd Phys 1972; 15 : 262.

Maigne R. Origine dorsolombaire de certaines lombalgies basses. Rôle des articulations interapophysaires et des branches postérieures des nerfs rachidiens. Rev Rhum 1974; 41 (12) : 781-9.

Maigne R. Une origine méconnue et fréquente de lombalgies basses : les articulations interapophysaires de la charnière dorsolombaire. Rôle des « Posterior rami » des nerfs rachidiens D11, D12, L1. Union Méd Canada 1975; 704 : 1676-84.

Maigne R, Le Corre F, Judet H. Lombalgies basses rebelles d'origine dorsolombaire. Traitement chirurgical par excision des capsules articulaires postérieures. Nouv Press Méd 1978; 7 (7) : 565-8.

Maigne R, Les lombalgies après chirurgie discale. Leur origine dorsolombaire fréquente (étude de 52cas). Rhumatologie 1978; 30 : 329-35.

Maigne R, Le Corre F, Judet H. Premiers résultats d'un traitement chirurgical de la lombalgie basse rebelle d'origine dorsolombaire. Rev Rhum 1979; 46 : 177-83.

Maigne R. Low-back pain of thoracolumbar origin. Arch Phys Med Rehabil 1980; 61 : 389-95.

Maigne R. Lombalgies et branches postérieures des nerfs rachidiens de la charnière dorsolombaire. Ann Méd Phys 1980; 23 : 150-68.

Maigne R. Chirurgie et électrocoagulation dans les lombalgies d'origine haute. In : Simon L, Rabourdin JP, éds. Lombalgies et médecine de rééducation. Paris : Masson; 1983.

Maigne R. Lombalgies et branches postérieures des nerfs rachidiens. Méd Hyg 1984; 42 : 3281-8.

Maigne R, Drevet JG, Phelip X. Ultrasonographic study in low-back pain of myofascial origin. Dallas : The International society for the study of the lumbar spine; 1986.

Syndrome de la jonction dorsolombaire

Maigne R. Un sindrome nuevo y fréquente : el sindrome D12-L1 (lumbalgias bajas, falsos dolores viscerales, falsos dolores de la cadera). Rehabilitacion 1977; 11 : 197-210.

Maigne R. Le syndrome de la charnière dorsolombaire. Lombalgies basses, douleurs pseudoviscérales, pseudo-douleurs de hanche, pseudo-tendinite des adducteurs. Sem Hôp Paris 1981; 57(11-12) : 545-54.

Maigne R. Douleurs pseudoviscérales d'origine dorsolombaire. In : Simon L, éd. Actualité en rééducation fonctionnelle et réadaptation. Paris : Masson; 1979.

Maigne R. Pubalgies, pseudo-tendinite des adducteurs et charnière dorsolombaire. Ann Méd Phys 1981; 24 : 313-9.

Maigne R. Pain syndromes of the thoracolumbar junction. In : Fischer A, éd. A frequent source of misdiagnosis in « physical medecine and rehabilitation clinics of North America ». Philadelphie : WB Saunders; 1997. p. 87-100.

Douleurs d'épaule et rachis cervical

Maigne R. Pseudo-tendinites d'épaule et rachis cervical. Ann Méd Phys 1975; 18 : 196-203.

Maigne R. Douleurs d'épaule et rachis cervical. In : Simon L, éd. Épaule et médecine de rééducation. Paris : Masson; 1984. p. 98-100.

Céphalées cervicales

Maigne R. La céphalée sus-orbitaire. Sa fréquente origine cervicale. Son traitement. Ann Méd Phys 1968; H : 241-6.

Maigne R. Un signe évocateur et inattendu de céphalée cervicale : la douleur au pincé-roulé du sourcil. Ann Méd Phys 1976; 19 : 416-34.

Maigne R. Signes cliniques des céphalées cervicales. Leur traitement. Méd Hyg 1981; 39 : 1174-85.

Maigne R, Maigne JY. Sémiologie des céphalées cervicales ou diagnostic clinique des céphalées cervicales. In : Simon L, éd. Actualités en rééducation fonctionnelle et réadaptation. Paris : Masson; 1982. p. 123-30.

Épicondylalgies

Maigne R. Le traitement des épicondylites. Rhumatologie 1957; 9 : 293-5.

Maigne R. Épicondylalgies, rachis cervical et articulation huméro-radiale. À propos de 150cas. Ann Méd Phys 1960; 3 : 299-311.

Maigne R. Cotation et diagnostic d'une épicondylalgie. Cinésiologie 1975; 56 : 113-4.

Maigne R. Évaluation et orientation thérapeutique pour les épicondylalgies. In : Simon L, éd. Coude et médecine de rééducation. Paris : Masson; 1979. p. 123-8.

Maigne R. Les manipulations dans le traitement des épicondylites. Le facteur cervical. Le facteur articulaire. Ann Réadapt Méd Phys 1986; 29 : 57-64.

Pubalgies

Maigne R. Pubalgies, pseudo-tendinite des adducteurs et charnière dorsolombaire. Ann Méd Phys 1981; 24 : 313-9.

Maigne R. La pubalgie peut être une douleur ténopériostée d'origine rachidienne. Cinésiologie 1982; 21 : 213-20.

Maigne R. Pubisschmerzen und Tendiniden der Adduktoren vertebralen Ursprung. Manuelle Medizin 1986; 24 : 109-13.

Syndrome des branches cutanées perforantes latérales issues de T12 et L1 (voir aussi : Syndrome de la jonction dorsolombaire)

Maigne R, Maigne JY. Syndrome des branches perforantes latérales des nerfs sous-costal et abdomino-génital (D12 et L1) : une cause méconnue de douleurs de hanche d'origine vertébrale ou locale. Ann Réadapt Méd Phys 1986; 29 : 29-37.

© 2009 Elsevier Masson SAS. Tous droits réservés

Maigne R, Maigne JY. Syndrome des branches perforantes latérales des nerfs sous-costal et ilio-hypo-gastrique. Rev Rhum 1986; 53 : 307-1.

Divers

Maigne R. Les entorses costales. Rhumatologie 1957; 1 : 35-41.

Maigne R. Un traitement des coccygodynies traumatiques. Abstracts 6e Congrès international de médecine physique, Barcelone 2-6 juil. 1972 (Essex, S.A.)

Maigne R. Douleurs de sein d'origine vertébrale ou pariétale. Senologia 1980; 5 : 287-92.

Maigne R. Pathologie mécanique de l'articulation tibiopéronière supérieure. In : Simon L, éd. Actualités en rééducation fonctionnelle et réadaptation. Paris : Masson; 1981. p. 112-8.

Maigne R. Douleurs et pseudo-blocages du genou d'origine vertébrale. Ann Méd Phys 1981; 3 : 320-5.

Maigne R. Das Syndrom der Ubergangszonen der Wirbelsaule. [Syndrome des zones transitionnelles.] Manuelle Medizin 1984; 22 : 122-4.

Maigne R, Maigne JY. Le syndrome du ligament iliolombaire. Mythe ou réalité? Ann Rééd Méd Phys 1987; 30 : 439-46.

Maigne R. Lombalgie par « blindage cellulalgique lombaire ». Rev Med Orthop 1988; 12 : 43-44.

Maigne R. Résultats d'une thérapeutique manuelle des coccygodynies. Rev Med Orthop 1992; 29 : 15-18.

Maigne R. Lombalgies et spondylolysthésis. Rev Med Orthop 1993; 33 : 18-20.

Maigne R. Les entorses costales. Sport Med 2000; 119 : 10-19.

Maigne R. Ma technique pour le traitement des coccygodynies d'origine mécanique. Rev Med Orthop 2006; 19 : 17-18.

Manipulations

Maigne R. Manipulations vertébrales et manipulateurs. Sem Hôp Paris 1953; 29 : 1944-9.

Maigne R. Les manipulations vertébrales : indications, contre-indications, techniques et résultats. J Méd Paris 1955; 11 : 405-18.

Maigne R. Les manipulations vertébrales. Paris : Expansion Scientifique Française; 1960.

Maigne R. L'application rationnelle des manipulations vertébrales. In : Proceedings of the IVth International Congress of Physical Medicine, Paris, 1964. Amsterdam : Excerpta Medica; 1966. p. 145-9.

Maigne R. Une doctrine pour les traitements par manipulations : la règle de la non-douleur et du mouvement contraire. Ann Méd Phys 1965; 8 : 37-47.

Maigne R. The concept of painlessness and opposite motion in spinal manipulations. Am J Phys Med 1965; 44 : 55-69.

Maigne R. Le choix des manipulations dans le traitement des sciatiques. Rev Rhum 1965; 32 : 366-72.

Maigne R. Fundamentos fisiopatologicos de la manipulacion vertebral. Rehabilitacion 1976; 10 : 427-42.

Maigne R. Qu'attendre et redouter des manipulations vertébrales? Paris : Médicorama (Lab. Dausse) 1978. n° 231.

Maigne R. Manipulations vertébrales et thromboses vertébro-basilaires. Angéiologie 1969; 21 : 287-8.

Maigne R. Du DIM au syndrome de la jonction dorsolombaire [interview par Goupille P]. Synoviale 1995 : 46 : 11-6.

Maigne R. Les entorses costales. Sport Méd 2000; 119 : 10-9.

Maigne R. Quelles sciatiques manipuler et quand. Rev Méd Vert 2004; 14 : 6-12.

(Voir aussi JY Maigne pour articles faits en collaboration.)

© 2009 Elsevier Masson SAS. Tous droits réservés

Douleurs d'origine vertébrale

Comprendre, diagnostiquer et traiter

Robert Maigne

Quels que soient leur situation ou leur caractère, les douleurs communes dans lesquelles le rachis joue un rôle « provocateur » ou facilitant sont bien plus fréquentes, nombreuses et diverses qu'on ne le pense généralement.

Malgré l'origine vertébrale évidente de certaines d'entre elles, des facteurs jouant un rôle important dans la douleur du patient sont trop souvent négligés, et pour la plupart méconnus. Lorsque l'origine ou la participation vertébrale sont seulement soupçonnées, rien dans la clinique traditionnelle et dans l'imagerie ne permet d'en apporter confirmation. À plus forte raison quand aucun élément n'attire l'attention sur le rachis, le vrai responsable.

S'appuyant sur de longues observations, l'auteur utilise une sémiologie complémentaire permettant d'objectiver les causes et les supports de ces douleurs. Il propose des concepts originaux qui les expliquent, tout en restant strictement dans le cadre de la médecine traditionnelle et n'allant pas, bien au contraire, à l'encontre des travaux modernes.

Ce livre constitue en fait une vibrante réhabilitation de l'examen clinique.

Il est indispensable pour tous ceux qui, quotidiennement confrontés à ces problèmes, veulent les comprendre, les diagnostiquer et les traiter efficacement. Il en fournit les clés.

L'auteur
Spécialiste en rhumatologie et en médecine physique, a été :
- Chef du service de médecine orthopédique et rééducation de l'Hôtel-Dieu de Paris (Université Paris VI Pierre-et-Marie-Curie), devenu par la suite service de médecine physique
- Chef du service de rééducation rhumatologique et orthopédique de l'Hôpital National de Saint-Maurice (Val-de-Marne)
- Professeur au Collège des médecins des hôpitaux de Paris
- Président de la Société française de médecine physique
- Président cofondateur de la Société française de médecine orthopédique et thérapeutiques manuelles
- Président et cofondateur de la Fédération internationale de médecine manuelle (FIMM)
- Membre du Workshop *The research status of spinal manipulative therapy*, National Institutes of Health, Bethesda, États-Unis, 1975
- Initiateur et directeur pendant 20 ans du diplôme d'université en médecine orthopédique et thérapie manuelle (Université Paris VI)

9 782842 997021

ISBN 2-84299-702-6

CDV

http://france.elsevier.com